

## 고환에서 발생한 종자세포암의 폐전이 절제

— 1예 보고 —

조 준 우\* · 박 기 성\*

### Pulmonary Metastasectomy from Testicular Germ Cell Tumor

— A case report —

Jun-woo Cho, M.D.\*, Ki Sung Park, M.D.\*

This is a report of successful management for pulmonary metastasis following chemotherapy in patient with testicular germ cell tumor. Postchemotherapy PET-CT was not uptake FDG in metastatic lesion. Pulmonary metastasectomy was performed, which is important to manage a residual postchemotherapy lung mass in testicular germ cell tumor for histological correlation with primary testicular lesion to select the patients who require subsequent chemotherapy. Our patient was well 6 months after operation, not carried out chemotherapy because of no viable tumor.

(Korean J Thorac Cardiovasc Surg 2010;43:833-837)

**Key words:** 1. Chemotherapy  
2. Neoplasm metastasis  
3. Germ cell tumors  
4. Testis

### 증례

31세 남자 환자로 좌측 폐 종괴로 내원하였다. 이 종괴는 내원 15개월 전 좌측 고환암(testicular cancer)으로 본원 비뇨기과에서 고환절제를 계획하기 전 자각 증상 없이 술전 일반흉부단층 촬영에 발견된 종괴였다(Fig. 1A). 고환절제 전 시행한 컴퓨터 단층촬영상 고환암이 좌측 하엽으로 전이된 것으로 진단되었고 양전자방출단층촬영에도 다른 장기에 원격 전이 없이 폐전이 부위에만 유의한 FDG 섭취 소견을 보였다(Fig. 1B). 혈중 AFP 수치도 고환암을 시사하는 소견으로 1,453.21 ng/mL (참고치 20 ng/mL

이하)로 아주 높게 나왔다. 혈중 hCG 수치는 정상범위였다. 그 외 이하학적 및 검사실 검사 결과는 정상이었다. 폐전이가 있는 고환암으로 진단하고 2008년 11월 19일 고환절제술을 시행하였으며, 고환암 절제 후 폐 종괴의 경피적 생검 결과 고환암과 일치하는 소견을 얻었다. 고환암은 종자세포암(germ cell tumor)으로 확인되었는데 육안 소견은 4.5×3.7 cm 크기인 타원형으로 악성을 시사하는 출혈을 동반한 종양이 정상 고환조직으로 파고들어가는 양상이었고 현미경 소견은 50%를 차지하는 미성숙 기형종(immature teratoma)과 30%를 차지하는 난황낭종(yolk sac tumor) 등으로 구성된 혼합종자세포암(mixed germ cell

\*대구가톨릭대학교병원 흉부외과

Department of Thoracic and Cardiovascular Surgery, Daegu Catholic Medical Center

논문접수일 : 2010년 8월 13일, 논문수정일 : 2010년 11월 11일, 심사통과일 : 2010년 11월 12일

책임저자 : 박기성 (705-718) 대구시 남구 대명4동 3056-6, 대구가톨릭대학교병원 흉부외과

(Tel) 053-650-4567, (Fax) 053-629-6963, E-mail: kspark69@cu.ac.kr

본 논문의 저작권 및 전자매체의 지적소유권은 대한흉부외과학회에 있다.

© This is an open access article distributed under the terms of the Creative Commons Attribution Non-Commercial License (<http://creativecommons.org/licenses/by-nc/3.0>) which permits unrestricted non-commercial use, distribution, and reproduction in any medium, provided the original work is properly cited.

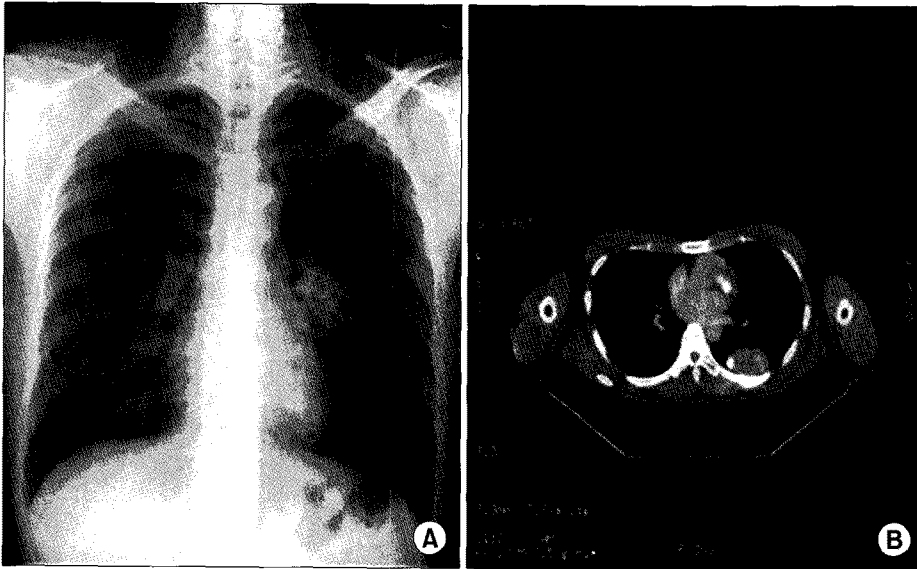


Fig. 1. (A) Preoperative chest PA shows well demarcated nodule in left hilar area. (B) Preoperative PET scan reveal significant FDG uptake in pulmonary metastatic lesion.

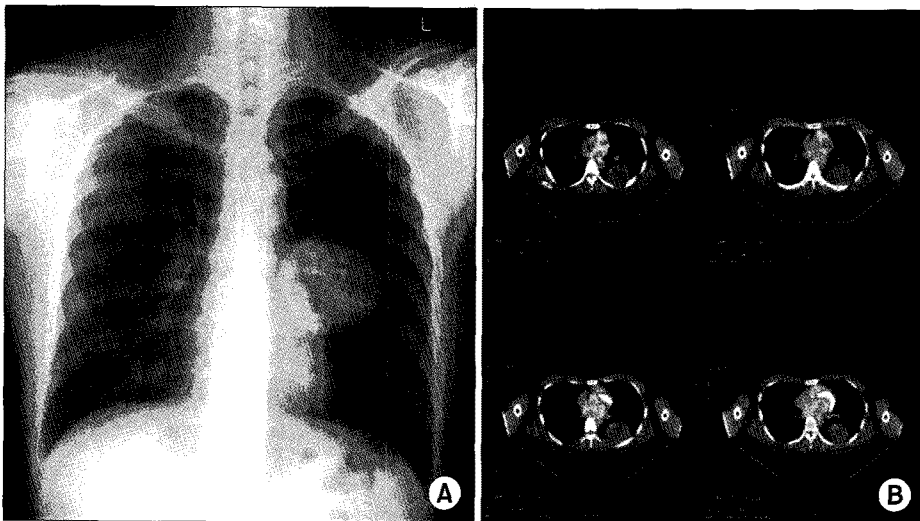


Fig. 2. (A) Chest PA shows more growing nodule in same area. (B) PET scan reveal insignificant FDG uptake in pulmonary metastatic lesion.

tumor)으로 확진되었다. 폐전이기가 있는 고환암으로 최종 확진하고 폐종괴 크기 변화의 관찰과 더불어 술 후 보강 치료의 목적으로 cisplatin을 포함한 제재로 4차례 항암 치료를 시행하였다. 항암 치료 중 추적검사한 흉부 단층촬영상 폐종괴의 크기는 고환 절제 전의 크기보다 약 반 정도 줄어들었고 혈중 AFP 수치도 정상까지 감소하는 소견을 보였다. 그러나, 항암치료 종료 1년 후 추적 시행한 일반흉부 촬영상 종괴의 크기가 오히려 고환절제 당시 5.5 cm에서 8.5 cm로 커져 정밀 진단 및 치료를 위해 입원하였다(Fig. 2A). 흉부단층촬영은 일반흉부촬영과 같은 결과를 보였으나 양전자방출단층촬영상 고환절제 당시 소

견과 달리 전이암 병소 부위에 유의한 FDG 섭취를 관찰할 수 없었고(Fig. 2B) 혈중 AFP 수치도 정상 범위 안에 있었다. 그러나 항암치료 후 폐전이 병소가 여전히 남아 있고 오히려 커짐에 따라 조직학적 확진을 위해 수술을 계획하였다.

수술은 전신마취하에 좌측 후방 개흉으로 접근하였고 종괴를 제거하기 위해 좌하엽절제술을 시행하였다. 수술적 소견은 흉막삼출액이나 유착은 없었고 종괴는 8.5 cm 정도로 둥글고 비교적 단단한 양상이었으며 주위 임파절 비대 소견은 없었다. 동결절편 검사상 하엽기관지절제연에 침범 소견여부를 확인 후 수술을 종료하였다. 술 후 중

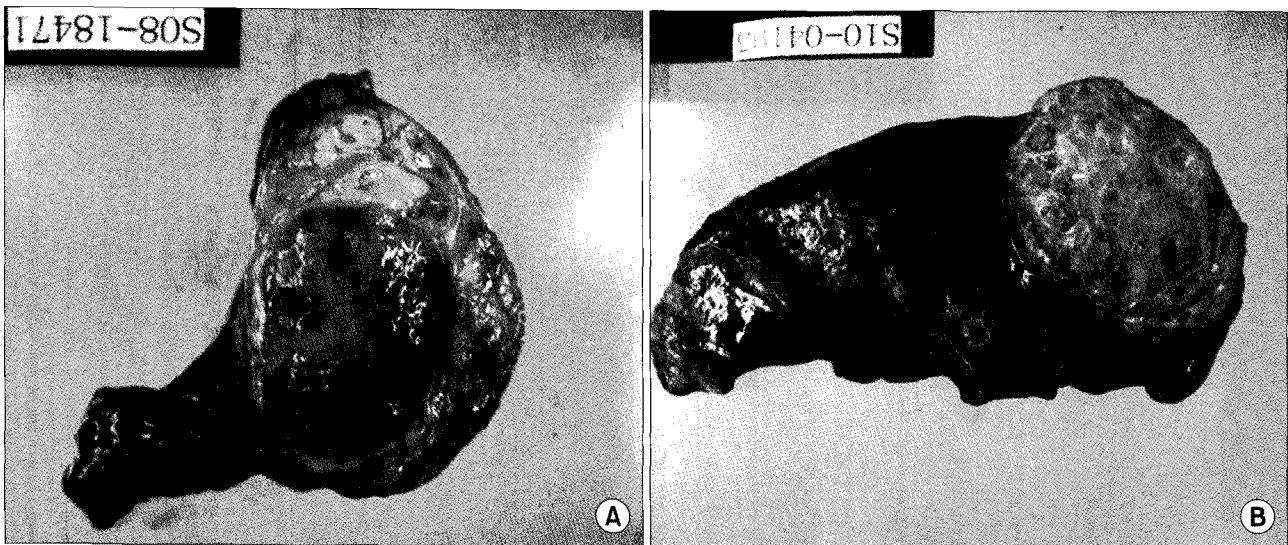


Fig. 3. (A) Testicular carcinoma shows oval shape, lobular growth pattern, and marginating normal testicular tissue with hemorrhage and necrosis. (B) Pulmonary metastatic tumor shows well demarcated multicystic formation without primary testicular carcinoma findings.

괴의 육안 소견은 위에서 기술한 원발 종양(Fig. 3A)과 비교하여 완전히 다른 모양으로 출혈이나 괴사 없이 경계가 분명한 다낭형성(multicystic formation)의 모양(Fig. 3B)이었으며 현미경 소견은 원발 종양의 세포와 달리 성숙 기형종으로 대체되어 있으면서 거의 대부분 섬유화(fibrosis) 및 괴사(necrosis)만 관찰할 수 있었다. 환자는 술 후 3일째 흉관을 제거하였고 4일째 퇴원할 수 있었다. 환자는 현재 술 후 6개월로 재발이나 전이 없이 잘 지내고 있다.

### 고 찰

종자세포암(germ cell tumor)은 드문 종양으로 전체 악성 종양의 약 1% 차지하고, 젊은 남성에게 가장 빈발하는 종양으로 90%가 고환에서 생긴다[1]. 최근 들어 종자세포암이 증가하고 있으나 항암요법의 발전으로 그 치료 성적이 좋게 보고되고 있으며, 또한 타 장기에 원격전이가 있는 경우에도 예후가 꾸준히 향상되고 있다[2]. 고환에서 발생하는 종자세포암 원격전이는 여러 장기 중 폐에 가장 빈발하게 발생한다[3]. 폐 전이가 있는 환자의 수술 적응증은 고환암 절제와 항암치료가 종결된 다음 잔존종양(residual tumor)이 있어 폐절제를 하는 경우가 대부분이다. 그러나 드물게는 종자세포암 치료 후 전이 병소가 저절로 없어지는 경우도 간혹 보고되고 있다[4]. 본 예는 전자의 경우로 항암요법 후에도 잔존종양이 있어 수술한 예라 하겠다. 이는 남아 있는 폐 전이 부위의 제거가 중요하데 항암제

에 반응의 여부, 즉 항암치료에도 불구하고 생존종양(viable tumor)이 남아 있는지 아니면, 본 예처럼 항암제의 치료에 반응하여 세포 괴사나 섬유화로 바뀌었는지 조직학적 진단이 뒷받침되어야 한다. 왜냐하면 생존종양을 가지고 있는 환자의 경우, 또 추가적인 항암제 투여가 꼭 필요하기 때문이다.

Liu 등[2]은 전이암 절제 결과 84.0%에서 괴사나 섬유화 또는 성숙 기형종을 확인할 수 있다고 보고하였으며 Pfanschmidt 등[5]은 57.7% 비율로 보고하였고 생존종양과 괴사나 섬유화된 종양의 5년 생존율을 비교하여 각각 49.6%와 82.8%로 괴사나 섬유화된 종양의 그룹이 거의 두 배로 예후가 좋은 것으로 보고하고 있다. Liu 등[2]도 거의 동일한 결과를 보고하였고 위 두 저자들은 잔존 종양이 있는 경우 예후에 좋지 않는 인자로 인식하였다.

항암 후 AFP나 hCG 등의 종양표식자의 혈중 수치가 높은 경우에 폐 절제가 어렵거나 절제의 적응이 되지 않는다고 하나 많은 보고에서 제한된 환자들에게 구제 수술(salvage surgery)의 목적으로 절제가 도움이 된다고 보고하고 있다[2]. 본 예의 경우는 절제 전 종양의 크기가 커졌으나 종양표식자의 수치가 정상범위로 절제가 가능했던 경우이다. 그리고 폐 절제 전 종양 표식자의 수치는 생존종양인자와 함께 술 후 예후 인자로 보고하고 있다. Steyerberg 등[6]도 분석 결과 유의한 예후 인자로 언급했다.

조직학적인 확진을 위해 잔존종양 제거를 결정했다

도 절제 전 양전자방출단층촬영소견으로 항암 치료 효과를 전적으로 판단하기 어렵다 하더라도 어느 정도 항암 치료 효과를 추측하는 데 조금은 도움이 되리라 생각된다. 실제로 Stephens 등[7]은 양전자단층촬영(PET)이 잔존 병소를 판단하는데 유용하다고 하였으며 항암치료 후 폐 종양이 생존종양이 없는 양성으로 분류되어 절제 대상에서 제외될 가능성을 판별하는데 도움이 될 수 있을 것이라고 하였다. 그 외 예측 인자로 항암치료 전 후의 종양크기, 원발 종양의 조직소견, 종양표식자, 흉부단층촬영 등을 들 수 있다. 그러나, 말 그대로 예측하는데 도움이 될 뿐 수술 이외에는 술 전에 신뢰할 만한 검사가 없다고 할 수 있다[2,5]. 그러므로 고환암의 전이성 폐암은 완전절제가 원칙이라 할 수 있겠다. 또한 본 예처럼 성숙 기형종이라면 악성 변화를 초래할 수 있으므로 더욱 더 절제하는 것이 바람직하다[8].

폐내 및 종격동 임파절 전이는 5년 생존율에 77.4%와 62.5%로 차이를 보이나 통계적으로 유의한 차이를 발견할 수 없다고 보고했다[5].

폐 전이암 절제 후 1년 내에 대부분 재발한다고 하고 부위로는 폐를 비롯하여 뇌, 후복막, 복강, 간, 뼈 등이다 [2]. 그러므로 일차성 폐암의 수술적 치료 후 시행하는 방법과 같이 종양표식자와 단층촬영 등으로 감시한다면 조기에 재발을 발견하여 적절한 치료를 할 수 있을 것으로 생각된다.

본 증례의 경우처럼 종자세포암의 폐전이 발견되면 원발 종양을 다루는 관련과와 긴밀한 협진하에 다양식 원칙으로 환자에게 접근한다면 좋은 치료 결과가 있을 것으

로 생각된다.

결론적으로 저자들은 종자세포암의 폐 전이암을 다양식 치료로 성공적인 치료를 할 수 있었으며 여러 문헌고찰과 함께 보고하는 바이다.

## 참 고 문 헌

1. Devesa SS, Blot WJ, Stone BJ, et al. *Recent cancer trends in the United States.* J Natl Cancer Inst 1995;2:970-3.
2. Liu D, Abolhoda A, Burt ME, et al. *Pulmonary metastasectomy for testicular germ cell tumors: a 28-year experience.* Ann Thorac Surg 1998;66:1709-14.
3. Lee M, Hendrickson FR. *Analysis of pattern of recurrence in non-seminomatous testicular tumor.* Radiol 1978;127:775-7.
4. Kato M, Ikeda Y, Namiki S, Saito S, Ito A, Arai Y. *Spontaneous regression of pulmonary metastases from testicular embryonal carcinoma.* Int J Urol 2008;15:265-6.
5. Pfannschmidt J, Zabeck H, Muley T, Dienemann H, Hoffmann H. *Pulmonary metastasectomy following chemotherapy in patients with testicular tumors: experience in 52 patients.* Thorac Cardiovasc Surg 2006;54:484-8.
6. Steyerberg EW, Keizer HJ, Zwartendijk J, et al. *Prognosis after resection of residual masses following chemotherapy for metastatic nonseminomatous testicular cancer: a multivariate analysis.* Br J Cancer 1993;68:195-200.
7. Stephens AW, Gonin R, Hutchins GD, Einhorn LH. *Positron Emission tomography evaluation of residual radiographic abnormalities in postchemotherapy germ cell tumor patients.* J Clin Oncol 1996;14:1637-41.
8. Ahmed T, Bosl GJ, Hajdu SI. *Teratoma with malignant transformation in germ cell tumors in men.* Cancer 1985;56: 860-3.

**=국문 초록=**

이 보고는 교환종자세포암 치료 후 폐전이를 폐절제술을 시행하여 성공적으로 치료한 증례이다. 항암치료 후 양전자방출단층촬영상 FDG의 유의한 섭취는 없었고 잔존종양을 원발 병소와 조직학적 비교를 위해 전이암을 제거하였다. 본 증례는 잔존종양에 생존세포가 관찰되지 않아 부가적인 항암치료는 시행하지 않았으며, 현재 술 후 6개월로 현재 재발이나 합병증 없이 잘 지내고 있다.

- 중심 단어 : 1. 항암  
2. 전이  
3. 종자세포암  
4. 교환