

실리콘 보형물을 이용한 즉시 유방재건 후 발생한 Mondor's Disease 치험례

선상훈·이택중

울산대학교 의과대학 서울아산병원 성형외과

Mondor's Disease after Immediate Breast Reconstruction with Silicone Implant

Sang Hoon Sun, M.D., Taik Jong Lee, M.D., Ph.D.

Department of Plastic Surgery, Asan Medical Center,
University of Ulsan, College of Medicine, Seoul, Korea

Purpose: Mondor's disease is commonly known as a benign breast condition after augmentation mammoplasty, and some authors have also reported its association with other breast surgeries such as reduction mammoplasty or axillary lymph node biopsy. Here we report two cases of Mondor's disease after immediate breast reconstruction with silicone implant.

Methods: Two women, 51-year-old and 36-year-old, underwent immediate breast reconstruction with silicone implants after nipple-areolar skin-sparing mastectomy.

Results: Subcutaneous cord-like firm lesion appeared on upper abdomen, axillary area following surgery. The lesion was painless and spontaneously subsided with no medications.

Conclusion: To our knowledge, this is the first report of Mondor's disease developed after immediate breast reconstruction using silicone implant.

Key Words: Breast reconstruction, Breast implant, Thrombophlebitis

I. 서 론

Mondor's disease는 유방확대술 후 드물게 관찰되는 합병증의 하나로 알려져 있고,¹ 유방축소술 또는 유방암 진단을 위한 액와부 림프절 생검에서도 발생되었다는 보고가 있으나^{2,3} 유방암으로 인한 유방절제술 후 시행한 유방재건술 후에 발생한 경우에 대한 보고가 한 건도 없었다. 저자들은

보형물을 이용한 즉시 유방재건 환자에서 발생한 Mondor's disease 환자의 증례를 보고하고자 한다.

II. 증 례

증례 1

51세 여자 환자가 양쪽 유방의 종괴를 주소로 본원 일반외과에 내원하였다. 양측 모두 유방암으로 진단되어 일반외과에서 유방절제술을 계획하였다. 환자에게 복부피판을 이용한 유방재건술을 권유하였으나 피판을 이용하는 유방재건술은 거부하였고, 보형물을 이용한 유방재건을 위하여 실리콘 보형물을 이용한 유방재건을 계획하였다. 환자는 일반외과에서 양측 유두 보존 유방절제술을 시행받았고, 동시에 성형외과에서 실리콘 보형물을 이용한 양측 즉시 유방재건술을 시행받았다. 실리콘 보형물은 양측 모두 Allergan®사의 Smooth, Round type의 15 - 397 Style을 사용하였고, 대흉근 아래층에 위치시켰으며, 대흉근피판을 연장하기 위해 오른쪽에는 크기 6 × 11 cm, 두께 0.53 - 0.76 mm인 Alloderm®을 사용하였고, 왼쪽에는 크기 5 × 11 cm, 두께 0.53 - 0.76 mm인 Alloderm®을 사용하였다. 환자의 유방암의 병기는 IIIA (T2N2M0)였고, 조직검사 결과는 Invasive ductal carcinoma였다. 추후 보조적 항암요법으로 Chemotherapy, Radiation therapy, Tamoxifen을 이용한 Hormone therapy를 받기로 계획하였다. 환자는 수술 후 13일째 특별한 문제없이 퇴원하였다. 외래 관찰 중에도 합병증이나 후유증은 없었으나, 수술 후 10주째 오른쪽 상복부에 통증이 있으면서 굵고 딱딱하게 만져지는 밴드 형태의 혈전성 정맥염이 관찰되었다 (Fig. 1, 2, 3). 환자에게 약물치료는 시행하지 않았으며 특별한 치료 없이 발생 1주일 후 상기 증상은 호전되었다.

증례 2

36세 여자 환자가 오른쪽 유방의 종괴가 유방암으로 진단되어 일반외과에서 유방절제술을 계획하였다. 환자에게 복부피판을 이용한 유방재건술을 권유하였으나 거부하였고, 보형물을 이용한 유방재건을 위하여 실리콘 보형물을 이용한 유방재건을 계획하였다. 환자는 일반외과에서 유두 보존 유방절제술을 시행받았고, 동시에 성형외과에서 실리콘 보형물을 이용한 즉시 유방재건술을 시행받았다. 실리콘 보형물은 Allergan®사의 Smooth, Round type의 10 - 210 Style을 사용하였고, 대흉근 아래층에 위치시켰으며, 대흉근피판을 연장하기 위해 크기 4 × 16 cm, 두께 0.79 - 2.03 mm인 Alloderm®을 사용하였다. 환자의 유방암의 병기는 IIA

Received June 11, 2009
Revised July 8, 2009
Accepted December 1, 2009

Address Correspondence: Taik Jong Lee, M.D., Department of Plastic Surgery, Asan Medical Center, Songpa-gu, Poongnap 2-dong, 388-1, Seoul 138-736, Korea. Tel: 02) 3010-3600 / Fax: 02) 476-7471 / E-mail: tjlee@amc.seoul.kr

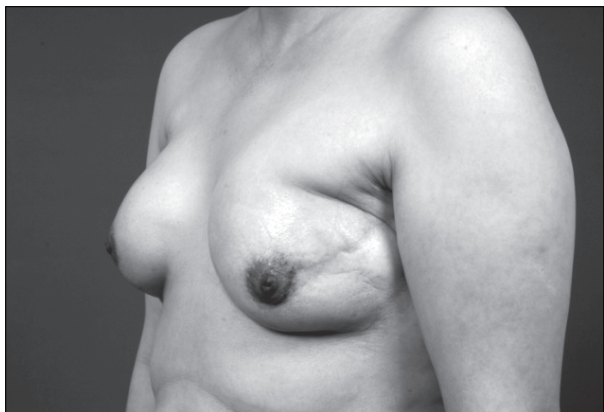

Fig. 1. Case 1. Left oblique view 10 weeks after the breast reconstruction surgery.

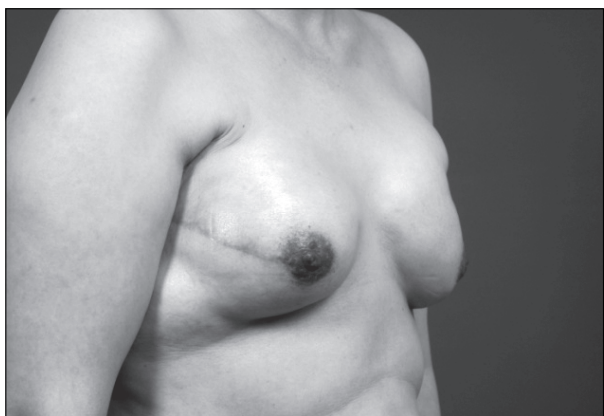

Fig. 2. Case 1. Right oblique view 10 weeks after the breast reconstruction surgery.

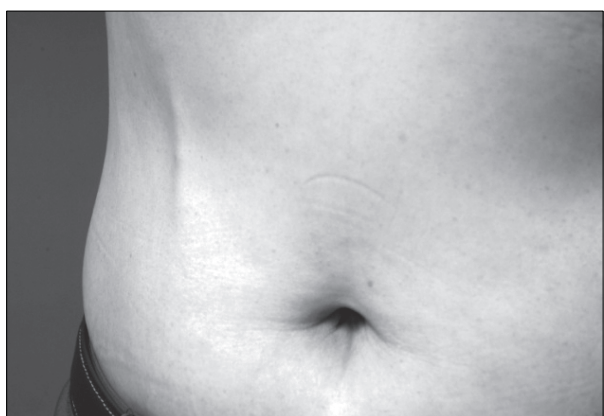

Fig. 3. Case 1. Mondor's disease on right abdomen.

(T2N0M0)였고, 조직검사 결과는 Invasive ductal carcinoma였다. 추후 보조적 항암요법으로 Tamoxifen을 이용한 Hormone therapy를 받기로 계획하였다. 환자는 수술 후 8일째 특별한 문제 없이 퇴원하였다. 외래 관찰 중에도 합병증이나 후유증은 없었으

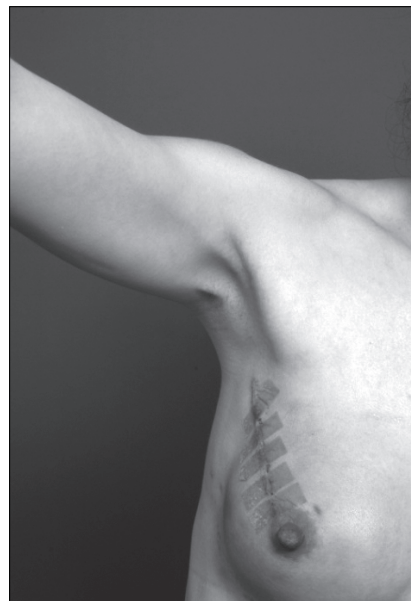

Fig. 4. Case 2. Mondor's disease on right axillary area.

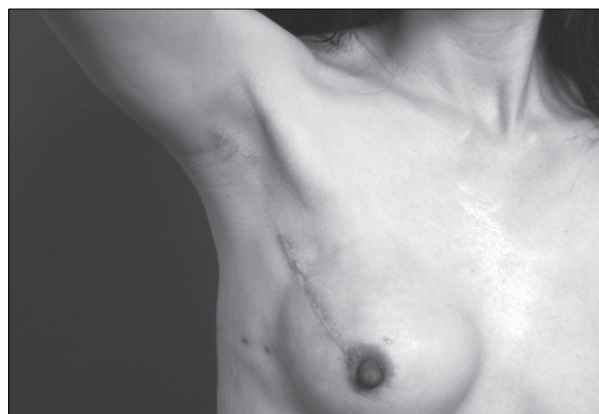


Fig. 5. Case 2. Subsidence of Mondor's disease after 2 weeks.

나, 수술 후 2주째 오른쪽 액와부에서 상완부까지 이어지는 길이 5cm의 통증이 있으면서 굵고 딱딱하게 만져지는 밴드 형태의 혈전성 정맥염이 관찰되었다 (Fig. 4). 환자에게 약물치료는 시행하지 않았으며 특별한 치료 없이 상기 증상은 발생 2주 후에 호전되었다 (Fig. 5).

III. 고 찰

Mondor's disease는 흉벽이나 복벽에 호발하는 드문 피하성 혈전 정맥염으로써 일측성으로 압통을 동반한 끈 모양의 임상양상 혹은 염주 모양의 병변을 보이는 것이 특징적이다. 1896년 Fagge에 의해 처음 기술되었고, 1939년 Henry Mondor가 보다 자세한 기술과 함께 자신의 이름을 따서

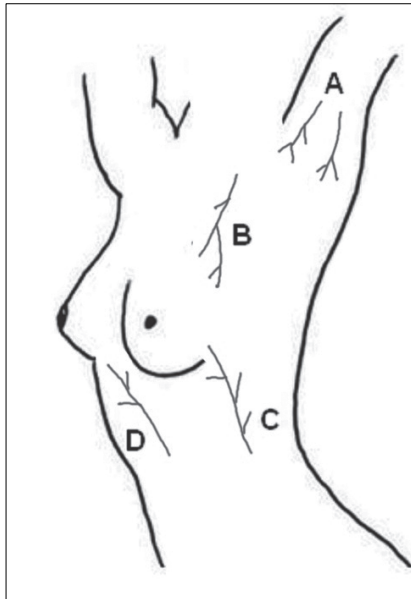


Fig. 6. Veins typically involved in Mondor's disease: (A) axillary veins, (B) upper thoracic veins, (C) lateral thoracic veins, and (D) upper epigastric veins.

Mondor's disease로 명명하였다. Lateral thoracic vein, Thoracoepigastric vein, Axillary vein, Superior epigastric vein에 발생하는 것이 대표적이다 (Fig. 6). 첫 번째 증례에서는 Superior epigastric vein에, 두 번째 증례에서는 Axillary vein에 병변이 발생하였다. 대개는 정확한 원인을 알지 못하고 특발성으로 발생되는 것으로 알려져 있으며,⁴ 보고된 많은 예에서 국소 외상, 수술, 임신, 감염, 방사선 치료, 류마티스 관절염, 액와부의 림프절 생검, 유방암 등과 관련성이 제시되었고,² 과도하고 반복적인 상지 운동 후에 발생되었다는 보고도 있다.⁵ 이런 이유로 일부 저자들은 유방에 대한 수술 시행 후 예방적으로 과도한 상지 운동을 자제하도록 하는 교육이 필요하다고 주장한다.³ 특히 최근에는 유방확대술 후에 종종 발생될 수 있는 부작용으로 여겨지고 있다.¹ 첫 번째 증례에서 방사선 치료를 시행하기로 계획하였지만 Mondor's disease의 발생 당시에는 방사선 치료를 시작하지 않은 상태였고, 두 환자 모두 류마티스 질환의 병력은 없었다. 또한 두 환자 모두 상지의 과도한 반복적인 운동을 하지 않았다고 진술하였다. 진단은 특징적인 임상양상을 통해 진단이 가능하며, 대증적 요법으로 대부분 치료되는 것으로 알려져 있다. Mondor's disease는 보통 유방 수술 후 2-4주 뒤에 발생하여 2-8주 정도 지속되는 게 일반적이지만, 첫 번째 증례에서는 수술 후 10주째에 발병하였다. 이는 보조적 항암요법으로 전신적인 저항력이 약화되어 병변이 드러났기 때문으로 생각하였다.

가장 큰 임상적 특징은 흉벽이나 복벽에 통증이 있는 끈

모양 또는 염주 모양의 병변이다. 이 끈 모양의 병변의 두께는 보통 3에서 5 mm의 분포를 보이고, 길이는 5에서 30 cm 정도 된다고 한다.¹ 보통 특징적인 피부의 변화가 없지만 유방암에서 볼 수 있는 "orange peel skin" 형태의 피부 소견을 동반하는 경우가 보고되고 있고, 유방암과의 관련성에 대한 논의가 있었으며, Mondor's disease와 유방암의 연관성이 12% 정도였다는 보고가 있다.⁶ 이 때문에 일부 저자들은 적절한 원인을 찾을 수 없는 Mondor's disease가 발생할 경우 유방암을 의심하고 이를 감별하기 위해 방사선학적 검사는 물론이고 필요할 경우 조직검사를 시행해야 한다고 주장한다.⁶

Mondor's disease는 특별한 치료 없이 대부분 호전된다고 알려져 있다.⁷ 일부에서 대증적인 방법으로 국소적인 온열 마사지나 Anti-inflammatory 약물요법을 사용할 수 있다는 보고가 있다. 두 증례 모두에서는 약물치료는 시행하지 않았고, 대증 요법으로만 호전되었다. 또한 감염의 증거가 없을 때 항생제의 사용은 도움이 되지 않는다고 하며,¹ 전신적인 항응고요법은 대부분 필요 없다고 한다.⁷

유방에 대한 수술을 통한 유방조직생검 후 발생하는 Mondor's disease의 발생률은 1%미만이라는 보고가 있다.⁷ 이런 보고는 증상이 있는 환자들만을 파악한 것으로 실제 증상이 없는 환자들의 발생률에 대해서는 정확히 알려진 바가 없다.⁴ 국내에서는 70례의 유방확대술 후 1.4%에서 Mondor's disease의 발생이 관찰되었다는 보고가 있었으며,⁸ 이번 연구에서는 67명의 보형물을 이용한 유방재건 환자 중 1.34%에서 발생하여 유방확대술과 비슷한 발생률을 보였다. 보형물을 이용한 유방재건술 후의 발생에 대해서는 국내는 물론이고 해외에서도 보고가 없었다.

유방에 다양한 수술적 치료가 시행된 후 Mondor's disease가 발생되었다는 보고가 있었지만, 보형물을 이용한 유방재건술 후 발생한 증례에 대한 보고는 없었다. 이번 증례가 실리콘 보형물을 이용한 유방재건술 후 발생한 첫 증례이며, 유방의 재건술 후에도 Mondor's disease가 발생할 수 있음을 인지하고 그에 대한 적절한 조치를 할 수 있어야 하겠다.

REFERENCES

1. Green RA, Dowden RV: Mondor's disease in plastic surgery patients. *Ann Plast Surg* 20: 231, 1988
2. Bauerfeind I, Himsl I, Ruehl I: Mondor's disease after bilateral axillary node biopsy. *Arch Gynecol Obstet* 273: 374, 2006
3. Loos B, Horch RE: Mondor's disease after breast reduction surgery. *Plast Reconstr Surg* 117: 129e, 2006
4. Shetty MK, Watson AB: Mondor's disease of the breast: sonographic and mammographic findings. *AJR Am J Roentgenol* 177: 893, 2001
5. Hacker SM: Axillary string phlebitis in pregnancy: A variant

- of Mondor's disease. *J Am Acad Dermatol* 30: 636, 1994
6. Catania S, Zurrida S, Veronesi P, Galimberti V, Bono A, Pluchinotta A: Mondor's disease and breast cancer. *Cancer* 69: 2267, 1992
7. Oldfield MC: Mondor's disease: A superficial phlebitis of the breast. *Lancet* 1: 994, 1962
8. Chung SH, Kim JC, Ham KS: Clinical review of augmentation mammoplasty. *J Korean Soc Plast Reconstr Surg* 9: 417, 1982