

면역기능이 정상인 영아에서 동경주 BCG 백신 접종 후 발생한 파종성 *Mycobacterium bovis* 감염 1예

서울대학교 의과대학 소아과학교실, 진단검사의학과교실*

백지연 · 최재홍 · 김민경 · 최은화 · 이환종 · 박경운*

A Case of Disseminated *Mycobacterium bovis* Infection after BCG Vaccination (Tokyo strain) in an Apparently Immunocompetent Infant

Ji Yeun Paik, M.D., Jae Hong Choi, M.D., Min Kyung Kim, M.D., Eun Hwa Choi, M.D.
Hoan Jong Lee, M.D., and Kyoung Un Park, M.D.*

Department of Pediatrics, Department of Laboratory Medicine*, Seoul National University College of Medicine, Seoul, Korea

Bacille Calmette–Guérin (BCG) vaccine is a live attenuated vaccine derived from *Mycobacterium bovis*. Frequent complications after BCG vaccination are localized ulcer formation and regional lymphadenitis, but there could be rarely severe systemic reactions to BCG vaccine such as osteomyelitis and disseminated BCG infection. Although disseminated BCG infection can be complicated in infants with underlying immunodeficiency after BCG vaccination, it is very unlikely to develop in immunocompetent infants or children. We report a 13-month-old infant who presented with fever, skin nodules, and multiple enlarged lymph nodes 5 months following BCG vaccination. She was diagnosed with disseminated BCG infection by PCR-confirmed *M. bovis* BCG infection at ≥ 2 anatomical sites beyond the region of vaccination. The patient showed no obvious evidence of immunodeficiency as judged on the basis of previous disease history, plasma immunoglobulin levels, B and T lymphocytes counts in peripheral blood, DHR (dihydrorhodamine 123 fluorescence) test and HIV test. She started anti-tuberculous treatment with isoniazid and rifampin, and now, apparently her symptoms have been improved. (Korean J Pediatr Infect Dis 2011;18:91–96)

Key Words : Disseminated BCG Infection, *Mycobacterium bovis* Infection, Immunocompetent patient

서 론

결핵은 세계적으로 높은 사망률 및 유병률을 보이는 질환으로 국내 결핵 유병률은 감소 추세에 있으나 활동성 결핵의 유병률은 선진국에 비하여 여전히 높은 수준이다¹⁾. 결핵의 예방을 위해 질병관리본부에서는 Bacille Calmette–Guérin (BCG) 접종을 권장하고 있다²⁾. BCG는 *Mycobacterium bovis*로부터 유래된 생백신으로³⁾ 1921년 처음으로 사람에게 접종되었고⁴⁾, 현재는 매년

약 1억 명의 소아가 BCG 접종을 받고 있다. BCG 접종 후 이상반응은 국소 궤양 형성, 국소 림프절염이 가장 흔하며, 접종 방법이나 접종 기술, 백신의 균주나 백신의 용량, 접종 대상자의 연령이나 면역 상태에 따라 발생 빈도가 다르게 보고되고 있다⁵⁾. 파종성 BCG 감염과 같은 BCG 접종 of 전신적 이상반응은 드문 편이나 가장 심각한 합병증으로 알려져 있으며, 주로 중증복합면역결핍증, HIV 감염, 만성육아종병과 같은 면역저하 환자에서서 관찰된다⁶⁾. 면역 저하가 없는 소아에서 BCG 접종 후 파종성 BCG 감염이 발생한 예는 국외에서 몇 차례 보고된 바 있고^{7–10)} 국내 문헌으로는 두 차례 보고가 있었으나¹¹⁾ 미생물학적 검사를 통해 세균이 동정된 경우는 없었다. 이에 저자들은 면역 저하가 없는 소아에서 경피다자

접수 : 2011년 3월 8일, 수정 : 2011년 4월 29일, 승인 : 2011년 5월 6일
책임저자 : 최은화, 서울대학교 의과대학 소아과학교실
Tel: 02)2072-3624, Fax: 02)766-7283
E-mail : eunchoi@snu.ac.kr

법 BCG 백신 접종 후 과중성 *M. bovis* 감염증이 진단된 1예를 경험하였기에 이를 문헌 고찰과 함께 보고하는 바이다.

증 례

13개월 여자 환아가 내원 3주 전부터 발생한 지속적인 발열, 피부 결절 및 다발성 림프절 종대를 주소로 입원하였다. 환아는 내원 3주 전 41°C 이상의 발열과 2.5 cm 가량의 좌측 경부 종괴 및 피부 결절로 타 병원에 입원하였고 지속되는 발열에 대해 정맥내 vancomycin과 cefotaxime으로 치료받았다. 당시 좌측 대퇴부의 피부 조직 생검을 시행한 결과 비건락성 육아종이 관찰되었고 우측 엄지 발가락의 고름으로 시행한 항산균 도말 검사가 양성으로 확인되어 내원 5일 전부터 항결핵제를 복용하기 시작하였으며, 이후 여전히 발열이 지속되어 본원으로 전원되었다.

과거력상 환아는 만삭에 정상 자연분만으로 출생하였고 특별한 주산기적 문제는 없었으며 출생 체중은 3.45 kg 이었다. 생후 1개월 경 경피다자법 BCG 접종(동경주)을 받았고, 생후 6개월 경 우연히 좌측 액와 부위의 종괴 및 상하지의 피부 결절이 발견되었으며, 이에 생후 8개월 경 타 병원 방문하여 액와 림프절 절제술을 시행받은 후 조직검사 결과 BCG종으로 진단받았다. 절제술을 시행한지 2일째부터 시작된 40°C의 발열은 5일 가량 지속되었고, 경구 항생제를 처방받아 퇴원하였으나 퇴원 후에도 명확한 원인을 알 수 없는 발열이 간헐적으로 관찰

되었다. 생후 10개월 경 발열의 빈도가 증가하고 오한, 기침이 발생하여 본원에 첫 번째 입원을 하였고, 당시 시행한 복부 초음파 검사상에서 간비 종대, 다발성 담석증 및 다발성 복강 내 림프절 종대가 관찰되었다. 그러나 혈액 배양 검사, 말초 혈액 도말 검사 및 호흡기 바이러스 중합효소연쇄반응 검사상에서 이상 소견을 보이지 않았고, 입원 제 3병일째 발열이 자연적으로 호전됨과 함께 C 반응 단백질(C-reactive protein, CRP) 수치가 감소하여 퇴원하였다. 환아의 가족력상 특별한 병력은 관찰되지 않았으며 환아는 결핵 환자와의 접촉력이 없었다.

내원시 환아는 만성 병색이었고, 신장은 73.6 cm (10-25 백분위수), 체중은 8.3 kg (10 백분위수), 두위는 44.5 cm (10-25 백분위수)이었다. 혈압 109/85 mmHg, 맥박 163 회/분, 호흡수 28 회/분, 체온 39.1°C 였고 의식은 명료하였다. 결막은 창백하지 않았고 인후 발적과 편도비대, 고막의 손상은 관찰되지 않았다. 좌측 경부에 5×5 cm 크기의 유동성 있는 부드러운 림프절이 촉진되었고, 3 cm 가량의 좌측 액와 림프절 종대가 관찰되었다. 흉곽은 대칭적으로 팽창하였고 늑골하 함몰은 없었으며 악설음, 천명음은 들리지 않았다. 복부 촉진시 압통이나 반발통은 없었으나 3횡지 가량의 간비 종대가 관찰되었다. 사지와 등에 외피를 동반한 구진성, 경화성의 갈색 병변이 있었고(Fig. 1A, B), 우측 엄지 발가락 끝에 0.5 cm 미만의 고름집(Fig. 1C)이 형성되어 있었다.

입원 당시 일반혈액검사상 백혈구 5,080/mm³, 분절 백혈구 55.3%, 림프구 40.9% 이었고 혈색소 8.9 g/dL,

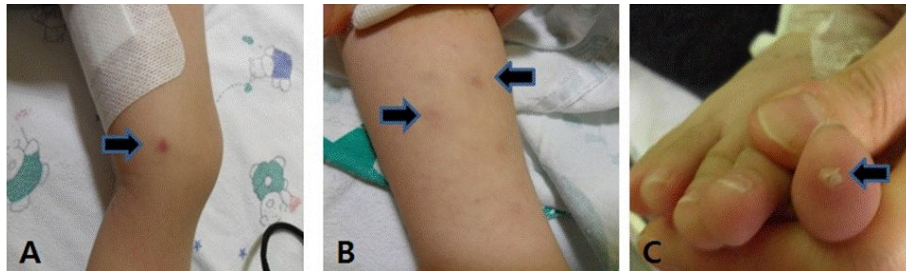


Fig. 1. Papular, indurated and scaled multiple brown tanned skin nodules at left lower thigh (A), left arm (B) and a single nodule at right big toe (C) on 2nd admission.

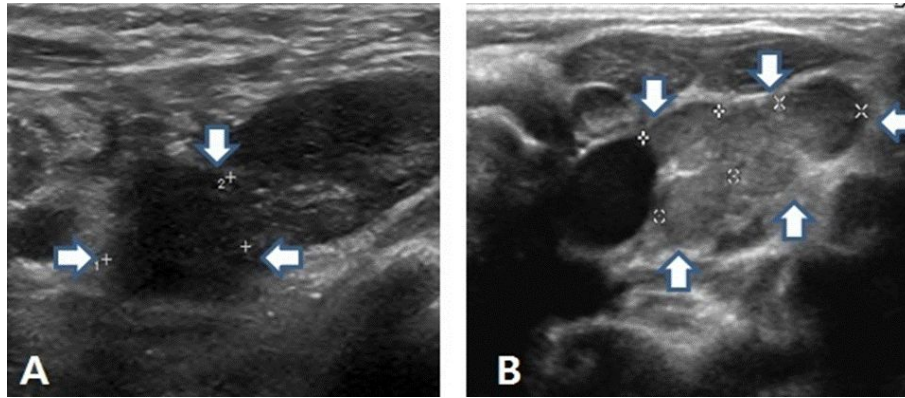


Fig. 2. Ultrasonographic findings of enlarged left axillary lymph node on 1st admission (A) and enlarged left cervical lymph node at outside hospital on 2nd admission (B).

혈소판 64,000/mm³, 적혈구침강속도는 14 mm/Hr 이었으며 순차적으로 15일 뒤 추가로 검사한 일반혈액검사에서 백혈구는 6,310/mm³, 분절백혈구 32.5%, 림프구 55.3% 이었다. 일반화학검사상 나트륨 138 mEq/L, 칼륨 4.8 mEq/L, GOT/GPT 101/95 IU/L, 총단백 5.8 g/dL, 알부민 3.0 g/dL, 혈액요소질소(BUN)/크레아티닌 6.0/0.2 mg/dL, 총빌리루빈 0.5 mg/dL, C 반응 단백질 9.24 IU/L 이었고 혈액 응고 검사 및 소변 검사는 정상 소견이었다. 내원 당시 시행한 혈액 및 소변 배양 검사에서 균은 배양되지 않았고 결핵균특이항원자극 INF- γ 검사는 음성으로 확인되었다. 면역글로불린 G/A/M 1015/69/96 mg/dL, CD3 1,617/ μ L (78%), CD4 1,094/ μ L (52%), CD8 481/ μ L (23%), CD19 215/ μ L (10%), 총 면역글로불린 E 11 U/mL 이었고, Dihydrorhodamine 123 fluorescence (DHR) 검사는 oxidized peak 100%로 정상 소견이었다.

환아가 생후 8개월 경 타병원에서 절제한 좌측 액와 림프절의 조직 검사 결과는 비괴사성 만성 육아종성 염증 소견을 보였고 항산균 도말 검사는 양성이었다. 이에 생후 13개월 경 본원 방문시 타병원의 좌측 액와 림프절 조직을 확보하여 *M. tuberculosis* complex 중합효소 연쇄반응을 시행한 결과 양성으로 확인되었고, 중합효소 연쇄반응과 제한효소 절편 다형성법을 시행하여 *M. bovis* BCG를 확인하였다. 본 증례의 중합효소 연쇄반응법에는

M. bovis 및 동경주 BCG를 대상으로 하는 primer가 모두 사용되었다¹¹⁾. 내원 3주 전 시행한 좌측 대퇴부의 피부 조직 생검에서는 비견락성 육아종이 관찰되었고, 칠넬센 염색을 통해 다수의 항산균을 확인하였으며 *M. tuberculosis* complex 중합효소 연쇄반응은 양성이었다. 또한 당시 우측 엄지 발가락의 고름(Fig. 1C)으로 시행한 항산균 도말 검사는 양성 소견이었다.

생후 10개월 경 시행한 단순 흉부방사선촬영상 특별한 이상 소견은 관찰되지 않았으나 내원 당시에는 양측 폐야에 경도의 미만성 기관지주위 폐침윤이 관찰되었다. 폐결핵을 의심할 만한 병변은 관찰되지 않았다. 생후 10개월 경 시행한 복부 초음파상에서 간비 종대, 담석증 및 담낭벽 비후, 복강 내와 좌측 액와부 주변의 다발성 림프절 종대(Fig. 2A)가 관찰되었다. 내원 직전 타 병원에서 시행한 복부 초음파에서 다발성 담석증 및 비장종대가 관찰되었고, 경부 초음파에서 양측 다발성 경부 림프절 종대(Fig. 2B)가 관찰되었다.

환아는 내원 5일 전부터 항결핵치료를 복용하고 있었고, 39.5°C 이상의 고열이 하루 3회 가량 반복되는 양상의 발열이 관찰되어 vancomycin과 cefotaxime을 정맥으로 투여하였다. 항결핵치료를 시작한지 10일째인 입원 제 5 병일부터 발열 및 전신 상태는 점차 호전되었으나 백혈구 감소증이 관찰되어 정맥주사용 항생제를 중단하였고, 이후 백혈구 감소증은 정상으로 회복되었다. 입

Table 1. Microbiological Results to Identify Mycobacterial Species

	Location of Biopsy Sites			
	Left axillary lymph node (outside, 8 month of age)	Skin nodule at right toe (outside, 13 month of age)	Skin nodule at left lower thigh (2 nd admission, 13 month of age)	Left axillary lymph node and skin nodule at dorsum of left foot (3 rd admission, 15 month of age)
Acid-fast bacilli stain	positive	positive	negative	positive
Acid-fast bacilli culture	not done	not done	negative	negative
<i>M. tuberculosis</i> complex PCR	positive	not done	positive	positive
PCR for <i>M.bovis</i> Tokyo	positive	not done	positive	positive

원 기간 중 재시행한 좌측 대퇴부 피부 조직 생검의 항산균 도말 검사 및 배양 검사는 음성이었으나, 임상적으로 피부 결절의 양상이 세균 감염과는 전혀 다른 양상임을 고려하여 피부 조직으로 중합효소 연쇄반응을 시행하였다. 이에 *M. tuberculosis* complex 중합효소 연쇄반응이 양성임을 확인하였고, 중합효소 연쇄반응과 제한효소 절편 다형성법을 통해 *M. bovis* BCG를 증명하였으며 비결핵균 마이코박테리아 중합효소 연쇄반응은 음성이었다.

입원 당시 혈색소가 7.2 g/dL까지 감소하는 빈혈이 관찰되어 추가적인 혈액학적 검사를 시행하였고, 망상적혈구 4.14%, 혈장 혈색소 14.0 g/dL, 합토클로빈 34 mg/dL, 직접 콤즈 검사는 약양성으로 용혈성 빈혈의 가능성이 있어 추적 관찰하였다. 또한 불안정 혈색소를 선별하는 글리세롤 용해시간 측정(glycerol lysis time)이 정상 대조군에 비해 증가되어 있었고, 태아 혈색소(Fetal Hb)가 2.7%로 약간 증가되어 혈색소 이상 질환의 가능성으로 임상 양상을 관찰하고 있다.

입원 제 12 병일, 발열, 피부 결절 및 림프절 종대가 호전되어 isoniazid와 rifampin을 유지한 채 퇴원하였으나, 퇴원한 지 3주경 급격하게 진행되는 림프절 종대(좌측 쇄골상, 좌측 경부, 좌측 액와, 좌측 발등) 및 17개 이상의 피부 결절이 외래에서 관찰되어 재입원하였다. 당시 하루 3차례 발열이 동반되어 좌측 액와 림프절 절제 및 좌측 발등의 피부조직 검사를 시행하였고 이 2개의 조직에서 시행한 항산균 도말검사는 양성, *M. tuberculosis* complex 중합효소 연쇄반응이 양성이었으며,

중합효소 연쇄반응 및 제한효소 절편 다형성법을 통해 *M. bovis* BCG를 증명하였다. 사람 면역 결핍 바이러스 항원 및 항체는 모두 음성이었다.

고 찰

현재 사용되고 있는 BCG 백신은 Albert Calmette와 Camille Guérin에 의해 *M. bovis* 를 약독화시켜 개발된 것으로 결핵 예방을 목적으로 1921년부터 사용되기 시작하였고, 현재 사용되고 있는 백신 중 가장 오래되고 세계적인 규모로 사용되고 있으나 BCG 효과에 대한 논란은 어떤 다른 백신에 비해 더 많은 실정이다. 그러나 BCG 접종은 비교적 안전한 예방접종으로 알려져 있고 5-6세 미만의 소아 결핵, 특히 결핵성 수막염이나 속립성 결핵과 같은 중증 결핵의 예방 효과가 인정되고 있어¹²⁾ 우리나라에서는 모든 신생아에서 생후 4주 이내에 접종할 것을 권장하고 있다¹³⁾.

BCG 접종의 이상반응은 접종 부위의 발열, 동통, 피하농양, 피부궤양 등 다른 예방접종에서도 흔히 발생할 수 있는 경미한 증상을 비롯하여 국소 림프절염, 종격동 림프절염, 골수염, 파종성 감염과 같은 전신 이상반응이 나타날 수 있으며, 이들은 치명적인 경우도 보고되고 있다. 파종성 BCG 감염은 백신 접종 부위 외에 2군데 이상에서 BCG 감염이 확인되거나, 적어도 1개 이상의 혈액 또는 골수에서 BCG 배양 결과가 양성임을 확인했을 때로 정의하며 발열과 같은 전신 증상을 동반할 경우 진단에 더욱 도움이 된다¹⁴⁾. 파종성 BCG 감염으로 진단된

환자의 대부분은 면역저하 질환을 가지고 있으며, 면역저하로 인해 동반될 수 있는 다른 감염 질환의 가능성을 생각했을 때 BCG 백신으로 인한 감염임을 평가하기는 결코 쉽지 않으나, BCG 백신은 이러한 면역 저하 환자의 질병 발생률 및 사망률에 큰 영향을 미쳐 왔다¹⁵⁾. 지금까지 보고된 증례들에서의 기저 질환은 중증복합면역결핍증, HIV 감염, 만성육아종병, 세포 매개 면역 저하(디 쥘리 증후군) 등이 있었고 드물게 국외 문헌에서 정상적인 면역상태에서도 파종성 BCG 감염이 관찰되었던 보고가 있었다. 국내 문헌에서는 BCG 감염과 관련하여 BCG 접종 후 발생한 림프절종대가 여러 차례 보고되었고, 면역저하가 없는 소아의 BCG 접종 후 발생한 골염에서 동경주 BCG가 증명된 증례를 2008년도에 처음으로 보고한 바 있다¹¹⁾. 그러나 국내에서 미생물학적으로 확인된 파종성 BCG 감염에 대한 보고는 아직 없다.

본 증례에서는 생후 1개월 경 경피적 BCG 접종(동경주)을 시행한 면역 저하가 없는 환아가 생후 6개월 경 피부 결절, 발열, 림프절 종대가 지속되었고, 제한효소 절편 다형성법을 통해 백신 접종 부위 외에 2군데(좌측 액와, 좌측 대퇴부 피부 결절)에서 *M. bovis* BCG가 증명되어 파종성 BCG 감염을 진단받았다. 상기 증례는 매우 드문 경우로 국내 문헌에서 면역 저하가 없는 건강한 소아에서 BCG 접종 후 발생한 파종성 BCG 감염으로는 첫 보고이고, 국외 문헌에서는 몇 차례 알려진 바가 있었다. 이러한 파종성 *M. bovis* 균주의 항결핵제 감수성을 보이는 약제에는 isoniazid, rifampicin, pyrazinamide, ethambutol 등이 있고¹⁴⁾ INF- γ 의 주입도 사용되고 있다. 과거에는 BCG 감염이 의심된다 하더라도 확진을 위한 분자 진단 도구들이 없었기에 4제 요법을 추천하였으나, 본 증례는 중합효소 연쇄반응 및 제한효소 절편 다형성법을 통해 원인균을 확인한 경우로 isoniazid와 rifampicin의 두 가지 약제만을 사용하여 발열 및 피부 결절, 림프절 종대가 호전되는 양상을 보였다. 또한 환아는 간비종대가 관찰되었는데 그 원인이 용혈성 빈혈 때문인지 혹은 파종성 *M. bovis* 감염 때문인지를 감별해야 하나 간조직검사는 시행하지 못하였다.

퇴원한 지 3주경 항결핵제 치료를 지속 중이던 환아는 다시 진행하는 림프절 종대와 피부 결절로 재입원하였는데, 이는 역설적 반응 혹은 약제 내성균에 의한 치료 실패의 두 가지 가능성으로 생각해 볼 수 있다. 환아는 이후에도 지속적으로 같은 두 가지 약제의 복용만으로도 다시 임상 증상의 호전을 보이고 있는 것으로 볼 때 약제에 대한 내성의 가능성은 낮을 것으로 생각된다. 적절한 항결핵제 요법을 시행하고 있는 도중 결핵 이외의 다른 이차적인 감염 소견이 없고, 약제 내성균에 의한 치료 실패와 같은 다른 설명 가능한 이유 없이 치료 시작 당시의 병변이 악화되거나 새로운 병변이 생기는 현상을 역설적 반응이라고 한다. 역설적 반응은 결핵 환자에서 드물지 않게 보고되고 있고 항결핵 치료 시작 2주 이후부터 12주 사이에 주로 발생하며 주로 발생하는 부위는 중추신경계, 호흡기, 피부 및 연부조직, 림프절, 복부로 알려져 있다. 결론적으로 본 증례는 뚜렷한 면역 저하가 없는 소아에서 BCG 접종 후 발생한 파종성 *M. bovis* 감염을 미생물학적으로 증명한 첫 번째 보고이고 항결핵치료를 시작하면서 일시적인 역설적 반응을 보였다가 다시 임상 증상의 호전을 보였다.

요 약

BCG는 *M. bovis*로부터 유래된 생백신으로 5-6세 미만의 소아 결핵 특히 결핵성 수막염이나 속립성 결핵과 같은 중증 결핵의 예방 효과가 인정되고 있다. BCG 접종 후 이상반응은 국소 궤양 형성, 국소 림프절염이 가장 흔하며, 드물지만 골수염, 파종성 감염과 같은 치명적인 합병증도 있다. 파종성 BCG 감염은 주로 면역저하 환자에게서 흔하게 관찰되며 면역 저하가 없는 소아에게서 발생한 파종성 BCG 감염은 국내 문헌상 보고가 없었다. 저자들은 13개월 여환이 BCG 접종 5개월 뒤 발생한 발열, 피부 결절 및 다발성 림프절 종대를 주소로 내원하여, 백신 접종 부위 외에 2군데에서 *M. bovis* BCG를 확인한 후 파종성 BCG 감염으로 진단된 1례를 경험하였다. 환아는 isoniazid와 rifampin으로 치료받았으며 약 2주 간

의 입원 치료 후 임상 증상이 호전되어 퇴원하였다. 3주 뒤 외래 추적 관찰에서 역설적 반응으로 생각되는 림프절 종대와 피부 결절이 진행하였으나 동일 약제를 유지하면서도 다시 임상 증상이 호전되었고 환자의 면역학적 검사상 이상 소견이 관찰되지 않았기에 이를 보고하는 바이다.

References

- 1) Ministry of Health and Welfare, The Korean Institute of Tuberculosis. The 7th national tuberculosis prevalence survey in 1995 in Korea 1995:8-12.
- 2) The Korean Pediatric Society. [General recommendations on immunizations] In: Lee HJ, ed. Immunization guideline. 6th ed. Seoul: The Korean Pediatric Society, 2008: 14-26.
- 3) Trevenen CL, Pagtakhan RD. Disseminated tuberculoid lesions in infants following BCG vaccination. *Can Med Assoc J* 1982;127:502-4.
- 4) World Health Organization. BCG Vaccine. WHO Position Paper. *Weekly Epidemiological Rec* 2004;79:27-38.
- 5) Baek HS CJ, Moon SJ, Oh SH. Lymphadenitis following intradermal BCG vaccination. *Korean J Pediatr* 2006;49: 46-50.
- 6) Casanova JL, Blanche S, Emile JF, Jouanguy E, Lamhamedi S, Altare F, et al. Idiopathic disseminated bacillus Calmette-Guérin infection: a French national retrospective study. *Pediatrics* 1996;98:774-8.
- 7) Levin M, Newport MJ, D'Souza S, Kalabalikis P, Brown IN, Lenicker HM, et al. Familial disseminated atypical mycobacterial infection in childhood: a human mycobacterial susceptibility gene? *Lancet* 1995;345:79-83.
- 8) Farhoudi A, Bazargan N, Arshi S, Pourpak Z. BCG dissemination in 40 patients and review of leukocyte mycobactericidal defect in one patient. *Iran J Allergy Asthma Immunol* 2000;1:63-7.
- 9) Ferguson RG, Simes AB. BCG vaccination of Indian infants in Saskatchewan. *Tubercle* 1949;30:5-11.
- 10) Pedersen FK, Engbaek HC, Hertz H, Vergmann B. Fatal BCG infection in an immunocompetent girl. *Acta Paediatr Scand* 1978;67:519-23.
- 11) Kim SH, Kim SY, Eun BW, Yoo WJ, Park KU, Choi EH, et al. BCG osteomyelitis caused by the BCG Tokyo strain and confirmed by molecular method. *Vaccine* 2008;26:4379-81.
- 12) Fine PE. Variation in protection by BCG: implications of and for heterologous immunity. *Lancet* 1995;346: 1339-45.
- 13) Kim KH, Lee SJ, Lee K. PPD conversion rate and complications according to the different time of BCG vaccination. *J Korean Pediatr Soc* 1987;30:487-90.
- 14) Hesseling AC, Rabie H, Marais BJ, Manders M, Lips M, Schaaf HS, et al. Bacille Calmette-Guérin vaccine-induced disease in HIV-infected and HIV-uninfected children. *Clin Infect Dis* 2006;42:548-58.
- 15) Deeks SL, Clark M, Scheifele DW, Law BJ, Dawar M, Ahmadipour N, et al. Serious adverse events associated with bacille Calmette-Guérin vaccine in Canada. *Pediatr Infect Dis J* 2005;24:538-41.