

횡문근융해증에 의한 급성 신 손상이 동반된 렙토스피라증 1예

최윤정 · 박정민 · 정요한 · 남종호 · 정현희 · 김태우¹ · 조규향 · 도준영 · 윤경우 · 박종원
영남대학교 의과대학 내과학교실, 순천향대학교 구미병원¹

Rhabdomyolysis Induced Acute Kidney Injury in a Patient with Leptospirosis

Yoon Jung Choi, Jeung Min Park, Yo Han Jung, Jong Ho Nam, Hyun Hee Chung,
Tae Woo Kim¹, Kyu Hyang Cho, Jun Young Do, Kyeong Woo Yun, Jong Won Park

Department of Internal Medicine, College of Medicine,
Yeungnam University, Daegu, Republic of Korea,
¹Soonchunhyang University Gumi Hospital

—Abstract—

Leptospirosis is a spirochetal infectious disease caused by *Leptospira interrogans*, and may vary in degree from an asymptomatic infection to a severe and fatal illness. The kidney is one of the principal target organs of *Leptospira*. Renal disorders caused by *Leptospira* infection vary from an abnormality in urinalysis to acute kidney injury (AKI). Incidence of AKI in severe leptospirosis varies from 40% to 60%. AKI reflects the severity of leptospirosis and is generally accompanied by cholestatic jaundice. The pathophysiology of AKI in leptospirosis consists of hypovolemia, direct tubular toxicity, and rhabdomyolysis. Most patients with acute leptospirosis experience severe myalgias, and show laboratory evidence of mild rhabdomyolysis. However, occurrence of severe rhabdomyolysis is rare. We report here on a patient with leptospirosis, who had severe rhabdomyolysis and acute kidney injury without jaundice.

Key Words: Leptospirosis, Acute renal failure, Rhabdomyolysis

서 론

렙토스피라증은 *Leptospira interrogans*에 의

해 발생하며, 신장을 포함한 전신을 침범하는 급성 전신성 인수 공통 감염 질환이다.¹ 렙토스피라증의 임상 양상은 혈청형, 균의 병독성,

감염량 및 숙주의 반응 양상 및 지역에 따라서 다르게 나타난다.² 우리나라에서 발생하는 렙토스피라증도 그 임상 양상이 다양하며, 일반적으로 널리 알려진 Weil씨 병과는 달리 황달 증상이 없고 혈담, 고열과 폐출혈을 동반하며, 심하면 호흡기 장애를 초래한다.³

렙토스피라증에서 신장과 관련된 임상 검사 소견으로는 펩뇨, 혈청 크레아티닌의 증가, 단백뇨, 혈뇨, 농뇨와 횡문근융해증 등이다.^{4,5} 대부분의 급성 렙토스피라증 환자는 근육통을 호소하는데, 이 중 절반 정도에서 횡문근융해증을 보이거나, 심각한 횡문근융해증으로 인한 급성 신 손상은 비교적 드물다.⁶ 저자들은 횡문근융해증에 의한 급성 신 손상을 동반한 렙토스피라증 1예를 경험하였기에 문헌 고찰과 함께 보고하는 바이다.

증 례

환자 : 58세 남자

주소 : 발열, 호흡 곤란

현병력 : 평소 특별한 병력 없이 건강히 지내던 분으로 내원 이틀 전 발열을 한 후 고열과 호흡 곤란이 발생하여 인근 병원에서 치료하였으나 증상이 호전되지 않아 내원하였다.

과거력 및 가족력 : 특이 사항은 없었다.

사회력 : 경북 김천시에서 농업

이학적 소견 : 신장 168 cm, 체중 80 kg으로 내원 당시 외관상 급성 병색을 보였고, 의식은 명료하였다. 내원 당시 활력 징후로 혈압은 110/60 mmHg, 맥박은 60회/min, 체온은 38.6°C, 호흡수는 분당 24회였다. 결막 충혈 및 공막 황달은 관찰되지 않았으며, 혀는 약간 말라 있었고, 경부에서 촉진되는 종물은 없었다. 경한 정도의 호흡 곤란과 기침이 있었으며, 양폐 하엽에서 악설음이 청진되었다. 복부 진찰에 특이 소견은 없었으며, 양측 하지 부종이나 점상 출혈은 없었다.

검사소견 : 내원 당시 말초 혈액 검사에서 백혈구 12,790/mm³, 혈색소 9.7 g/dL, 혈소판 26,000/mm³이었다. 생화학 검사에서 blood urea nitrogen 80.58 mg/dL, Cr 3.85 mg/dL, Na 120

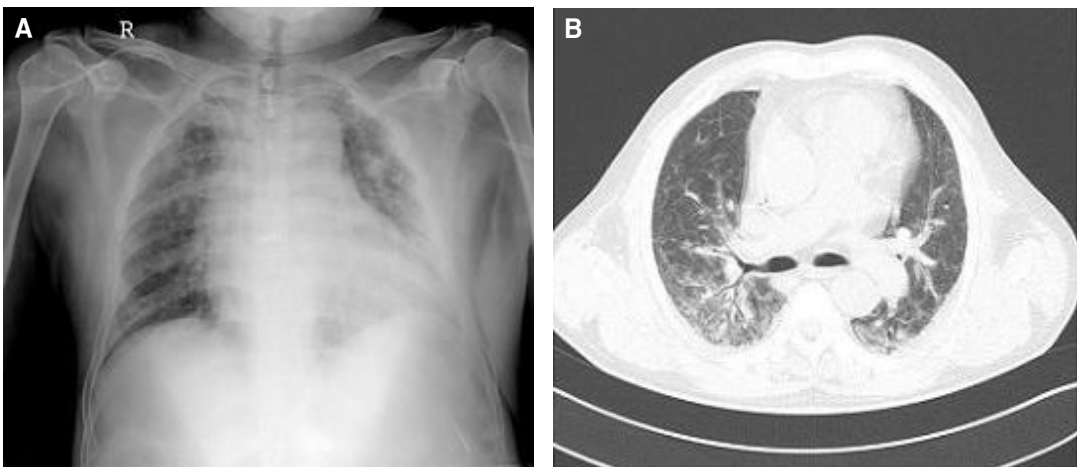


Fig. 1. (A) Chest X-ray shows cardiomegaly and pulmonary congestion, on admission day 1. (B) Chest CT shows diffuse ground-glass opacities in both lower lung fields, on admission day 1.

mEq/L, K 3.6 mEq/L, Cl 89 mEq/L, aspartic acid transaminase 113 U/L, alanine transaminase 99 U/L, total bilirubin 0.88 mg/dL, direct bilirubin 0.47 mg/dL, albumin 2.59 g/dL, lactate dehydrogenase 1622 U/L, creatine phosphokinase 3582 U/L, myoglobin 6025 ng/mL 이었다. 소변 검사에서 blood (+++), protein (-), myoglobin (+)였으며, 요 Na⁺ 분획 배설률(Fractional excretion of sodium, FENa) 값은 2.54이었다. B형 간염 항원, C형 간염 항체, 매독 검사, human immunodeficiency virus 검사, 한탄 바이러스 검사 및 췌췌가무시 검사는 모두 음성이었고, 렙토스피라 항체 검사에서 양성 소견을 보였다.

방사선 소견 : 흉부 엑스선 및 단층 촬영 검사에서 양측 폐야에 폐 울혈 및 간유리 음영의 증가 소견을 보였으며 (Fig. 1), 복부 단층 촬영에서는 특이 소견이 없었다.

치료 및 경과

응급실 내원 당시에 고열, 백혈구 증가, 혈소판 감소, 간 기능 검사 및 신 기능 검사에서 이상 소견을 보여 패혈증에 의한 다발성 장기 부전으로 판단하여 광범위 항생제 치료 (piperacillin/tazobactam)를 시작하였다. Myoglobin, CPK, LDH, AST, ALT의 상승 소견을 보여 1일 3L 이상의 수액 치료 및 요 알칼리화 등의 횡문근융해증 치료를 병행하였다. 입원 기간 중 소변량은 2.5~3L/일로 유지되었으며, 입원 4일째 크레아티닌 및 사구체 여과율(Glomerular filtration rate, GFR)의 회복을 보였다 (Fig. 2). 항생제 치료 3일 후부터 해열되었으며, 흉부 엑스선 검사에서 호전 소견을 보였다. 이후 전

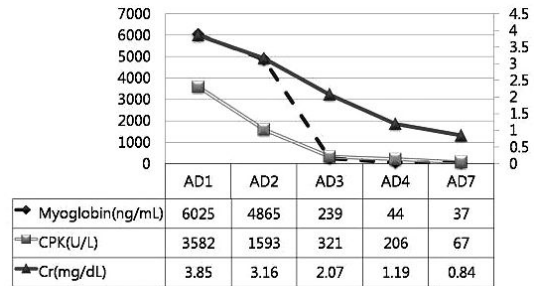


Fig. 2. Changes of myoglobin, CPK, and Cr during treatment period. (AD: Admission day, CPK: creatine phosphokinase, Cr: Creatinine).

신적 상태가 양호하여 입원 9일째 퇴원하였고, 외래에서 경과 관찰 중으로 현미경적 혈뇨 없이 신기능 상태는 정상이다.

고 찰

렙토스피라증은 *Leptospira interrogans*에 의해 전 세계적으로 발생하는 급성 전신성 인수 공통 감염 질환이다.⁷ 이 균주는 주로 야생 들쥐의 근위 신세뇨관에서 생존하며 소변으로 배설되어, 오염된 소변에 사람이나 동물이 작간접적으로 노출되어 감염된다.⁸

렙토스피라증의 임상 양상은 경한 경우부터 치명적인 경우까지 매우 다양하다. 증상이 있는 환자의 90% 이상이 비교적 경하고 비황달성의 렙토스피라증을 보이며, 황달을 동반하는 중증의 렙토스피라증 (Weil씨 증후군)은 감염된 사람의 5~10%에서 발생한다.

렙토스피라증에서 신장과 관련된 임상 검사 소견은 소변 침사체의 변화와 경한 단백뇨로부터 신 손상과 질소혈증까지 다양하게 나타나고, 중증의 렙토스피라증의 경우 40~60%의 환자에서 신 손상이 발생한다고 보고되고 있다.⁹ 하지만, 우리나라에서 발생하는 렙토스피

라증의 임상 양상은 호흡기 증상이 주 증상이고, 신장 침범에 대한 최근 보고는 없는 상황이다.

랩토스피라증에서 신장 질환이 발생하는 기전으로는 혈액학적 변화, 면역학적 반응과, 균주 자체의 직접적인 독성에 의한 것으로 알려져 있다. 혈액학적 변화에 의한 경우, 패혈증과 같이 랩토스피라증에서도 nitric oxide, leukotriene, kinin, endothelin, arginine, vasopressin, angiotensin II와 같은 혈관 활성 물질이 분비되며, 전신 혈관 저항 감소, 평균 동맥압 감소와 신혈류 감소로 인해 급성 세뇨관성 신염이 발생하게 된다.^{8,9} 혈관 내 응고, 용혈, 근육괴사, free radical, 황달이나 혈액점도 상승 등 감염의 비특이적 염증 반응도 랩토스피라 신증의 병인 중 하나이다.⁹ 랩토스피라증에서의 면역 반응은 대부분 체액성 기전으로 발생하는데, 메산지움에 IgM, C3가 침착되는 사구체 신염이나 anti-cardiolipin IgG 항체, antineutrophil cytoplasmic antibody, 항혈소판 항체 등 자가항체가 발견되는 사구체 신염 등을 동반하는 것이 이를 뒷받침한다.^{10,11} 질환의 초기에 사구체와 간질 부위의 중성구 이동 소견으로 보아서 cytokine이나 chemokine의 방출을 통한 세포 매개성 요인도 면역 반응에 관여하는 것으로 보이며, 질환의 후반기에 단핵구가 중성구로 대체된다. 또한, 랩토스피라균은 신장 조직에 대한 친화성이 있어서 OmpL1, LipL41, LipL36 등으로 구성된 외부 세포막 단백질에 의한 독성과 직접적 침습에 의한 신장 손상을 일으킬 수 있다.¹²

랩토스피라증으로 인한 급성 신 손상의 일반적인 특징으로 비뿔뇨성과 저칼륨혈증이 있다.

이는 근위 세뇨관에서 $\text{Na}^+ - \text{H}^+$ exchanger의

활동성 감소로 Na^+ 과 HCO_3^- 의 흡수가 감소하여, 더 많은 Na^+ 이 세뇨관에 남아 있기 때문에 발생하게 된다. 또한, Na^+ 와 K^+ 의 흡수는 헨레 고리의 굵은 오름 부분(thick ascending limb of Henle)의 내강막에 존재하는 $\text{Na}^+ - \text{K}^+ - 2\text{Cl}^-$ cotransporter (NKCC2)의 감소로 장애를 받는다. 따라서 수질의 농축력이 감소하고, 집합관에서 aquaporin 2가 감소하며 vasopressin에 저항성을 가져 소변량이 늘어나게 된다. 이러한 기전으로 랩토스피라증의 신 손상에서 Na^+ 와 K^+ 의 소변으로의 배설 증가와 비뿔뇨성 신 손상의 특징이 나타나게 된다.¹³ 56명의 환자를 대상으로 한 보고에 의하면, 랩토스피라증 신 손상 환자의 45%(25명)에서 저칼륨혈증 소견을 보였으며, 뿔뇨는 54%(30명)에서 발생했다. 하지만, 수액 치료와 이뇨제 사용 후 그 중 29%(16명)만이 뿔뇨성 신 손상을 보였다.¹⁴ 또, 다른 연구에서는 43%의 환자에서 탈수와 혈장량 부족에도 불구하고, FENa가 1% 이상의 소견을 보였다.¹⁵ 본 증례에서도 내원 당시 환자는 고열과 섭취 부족으로 인한 탈수 상태임에도 FENa 1% 이상이었으며, 수액 치료 후에는 소변량의 증가와 신기능의 회복을 보였다. 그러나 본 증례에서는 저칼륨혈증은 없었는데, 이는 황문근용해증으로 인한 것으로 생각된다. 랩토스피라증 환자에서 황달이나 혈소판 감소증 등의 다른 합병증이 없고, FENa가 1% 이하로 근위 세뇨관의 손상이 없는 경우에는 황문근용해증만으로도 신 손상의 원인으로 생각할 수 있다.¹⁶ 하지만, 본 증례는 혈소판 감소증이나 폐렴 등의 랩토스피라증의 합병증이 있었고, FENa가 1% 이상으로 근위 세뇨관의 손상 소견이 있어 황문근용해증 외에 다른 혈액학적 반응도 급성 신 손상의 원인이 된 것으로

생각된다.

횡문근용해증의 원인은 명확하지 않지만, 균주의 외독소에 의한 근육의 직접적인 손상이나, 균주의 침습으로 야기된 근육의 염증과 파괴로 발생하는 것으로 알려져 있다. 대부분의 렙토스피라증 급성 신 손상 환자는 근육통을 호소하고, 이 중 절반 정도의 환자에서 횡문근용해증이 발생한다.¹⁷

현재까지 알려진 렙토스피라증의 예후 인자는 나이, 혈소판 감소증, 백혈구 증가, 호흡곤란, 폐뇨, 방사선적 폐 침범과 심전도의 이상 소견 등이다.¹⁸ 우리나라에서 발생하는 렙토스피라증의 임상 증상은 다양한데 혈담, 폐 출혈과, 호흡 장애 등의 호흡기 증상이 주 증상이다. 또한, 폐 침범을 동반한 경우는 사망의 가능성이 증가하는 불량한 예후 인자로 알려져 있다.⁶ 신장 침범이 있는 환자들이 신장 침범의 증거가 없는 환자들보다 심한 임상 경과를 보이지만, 대부분 투석 등 신 대체 요법 없이 정상으로 회복되어 신장 침범은 비교적 양호한 경과를 보이는 것으로 알려져 있다.⁵ 하지만, 렙토스피라증으로 인한 신 손상 환자에 대한 후향적 연구에 의하면 급성 신 손상이 발생한 경우, 다발성 장기 기능 부전으로 더 많이 진행하여 사망률이 증가한다. 특히 혈액학적 이상이나 의식의 변화가 동반된 경우에는 예후가 좋지 않다고 보고하였다.¹⁵ 렙토스피라증의 사망 위험 인자를 조사한 다른 연구에서 폐 침범, 신장 침범, 의식 변화와 4mEq/L 이상의 고칼륨혈증 등이 위험 인자였다.¹⁹ 본 증례의 경우 고령, 혈소판 감소증, 백혈구 증가, 호흡곤란, 방사선적 폐 침범과 횡문근용해증에 의한 급성 신 손상 등의 여러 가지 위험 요인을 가지고 있어 예후가 나쁠 것으로 예상되었으

나, 의식의 변화나 고칼륨혈증이 없었고, 조기 진단과 치료로 비교적 양호한 경과를 보인 것으로 생각된다.

렙토스피라증의 치료에서 가장 중요한 점은 조기 진단과 조기 항생제 치료의 시작이다. 세계 보건 기구에서는 증상 발생 시점에 상관없이 렙토스피라증이 의심되면 가능한 빨리 항생제 사용을 권고하고 있으며 중증의 환자에서는 penicillin 정주, 경한 환자에서는 amoxycillin, ampicillin, doxycycline, erythromycin의 경구요법을 제시하였다. 또한, ceftriaxone, cefotaxime과 같은 3세대 cephalosporin 및 quinolone계 항생제도 효과가 있다.²⁰

증상 발현 후 7일이 지나서 penicillin 제제를 투여해도 효과가 있다는 보고도 있으나, 이미 조직이 파괴되고 면역기전 (항원 항체 결합체)으로 병변이 진행되면 투여하더라도 그 효과를 보기가 어렵다. 본 증례에서는 내원 당시 발열, 백혈구 증가와 폐렴 소견을 보여 지역 사회 획득 폐렴 등의 감염성 질환을 의심하고 바로 penicillin계 항생제 치료를 시작하였다.

본 증례는 비황달성의 렙토스피라증에서 횡문근용해증에 의한 급성 신 손상이 발생하여 항생제 치료와 수액 요법으로 신기능이 회복된 경우이다. 렙토스피라증은 대부분 발열 질환에서 동반되는 비특이적인 임상 증상이 주증상이고, 배양 등의 확진 검사가 어려우며, 진단을 위한 혈청 검사에서 항체가 양전되거나 상승하는 데 시간이 소요되어 다른 급성 열성 감염 질환들과의 감별 진단에 어려움이 있다.¹⁰ 그러나 가능한 조기 진단과 조기 치료가 중요하므로, 가을철에 고열을 동반한 환자에서 비황달성이라도 CPK의 상승이 동반된 경우에는 렙

토스피라증에 의한 황문근융해증을 고려하는 것이 필요하겠다.

참 고 문 헌

1. McBride AJ, Athanazio DA, Reis MG, Ko AI. Leptospirosis. *Curr Opin Infect Dis* 2005;18:376-86.
2. Kim MJ. Clinical relevance of pulmonary involvement in leptospirosis. *Korean J Med* 2009;77:450-2. Korean.
3. Kim HJ, Jung JH, Lee JU, Lee OY, Yang SC, Han DS, et al. Chest X-ray Findings and Acid-base Disturbances in the Early Phase of Leptospirosis. *Korean J Med* 1997;52:24-31. Korean.
4. Kim SS, Bin KT, Jeong MS, Lee KW, Kim SY, Shin YT, et al. A clinical study of leptospirosis associated with renal insufficiency and nephropathy. *Korean J Med* 1995;48:618-25. Korean.
5. Clinical features of leptospirosis experienced in a university hospital between 2001 and 2007. *Korean J Med* 2009;77:453-60. Korean.
6. Coursin DB, Updike SJ, Maki DG. Massive rhabdomyolysis and multiple organ dysfunction syndrome caused by leptospirosis. *Intensive Care Med* 2000;26:808-12.
7. Yang CW, Wu MS, Pan MJ. Leptospirosis renal disease. *Nephrol Dial Transplant* 2001;16 Suppl 5:73-7.
8. Visith S, Kearkiat P. Nephropathy in leptospirosis. *J Postgrad Med* 2005;51:184-8.
9. Andrade L, de Francesco Daher E, Seguro AC. Leptospiral nephropathy. *Semin Nephrol* 2008;23:383-94.
10. Rugman FP, Pinn G, Palmer MF, Waite M, Hay CR. Anticardiolipin antibodies in leptospirosis. *J Clin Pathol* 1991;44:517-9.
11. Davenport A, Rugman FP, Desmond MJ, Ganta R. Is thrombocytopenia seen in patients with leptospirosis immunologically mediated? *J Clin Pathol* 1989;42:439-40.
12. Barnett JK, Barnett D, Bolin CA, Summers TA, Wagar EA, Chevillie NF, et al. Expression and distribution of leptospiral outer membrane components during renal infection of hamsters. *Infect Immun* 1999;67:853-61.
13. Abdulkader RC, Silva MV. The kidney in leptospirosis. *Pediatr Nephrol* 2008;23:2111-20.
14. Daher Ede F, Zanetta DM, Abdulkader RC. Pattern of renal function recovery after leptospirosis acute renal failure. *Nephron Clin Pract* 2004;98:c8-14.
15. Covic A, Goldsmith DJ, Gusbeth-Tatomir P, Seica A, Covic M. A retrospective 5-year study in Moldova of acute renal failure due to leptospirosis: 58 cases and a review of the literature. *Nephrol Dial Transplant* 2003;18:1128-34.
16. Libório AB. Can rhabdomyolysis be the only cause of acute renal failure in leptospirosis? *Nephrol Dial Transplant* 2005;20:2580-1.
17. Daher E, Zanetta DM, Cavalcante MB, Abdulkader RC. Risk factors for death and changing patterns in leptospirosis acute renal failure. *Am J Trop Med Hyg* 1999;61:630-4.
18. Spichler AS, Vilaça PJ, Athanazio DA, Albuquerque JO, Buzzar M, Castro B, et al. Predictors of lethality in severe leptospirosis in urban Brazil. *Am J Trop Med Hyg* 2008;79:911-4.
19. Esen S, Sunbul M, Leblebicioglu H, Eroglu C, Turan D. Impact of clinical and laboratory findings on prognosis in leptospirosis. *Swiss Med Wkly* 2004;134:347-52.
20. World Health Organization. Human leptospirosis: guidance for diagnosis, surveillance and control. Geneva: World Health Organization; 2003.