

영아기 담즙정체성 황달 질환 중 담도폐쇄증의 조기 배제 진단

경북대학교 의학전문대학원 소아과학교실

최 병 호

Early Exclusive Diagnosis of Biliary Atresia among Infants with Cholestasis

Byung-Ho Choe, M.D.

Department of Pediatrics, Kyungpook National University School of Medicine, Daegu, Korea

The persistence of jaundice beyond the first 2 weeks of life require further investigation and this can be determined if the conjugated bilirubin levels are greater than 1.5 mg/dL or greater than 20% of the total bilirubin level. There is a diverse differential diagnosis for the cause of neonatal cholestasis due to hepatobiliary disease including biliary atresia, which eventually leads to liver cirrhosis if uncorrected before 60~80 days of life. Long-established initial studies include abdominal ultrasonography, hepatobiliary scintigraphy and liver biopsy, but better diagnostic methods are needed. Promising new options are described including MRCP (magnetic resonance cholangiography), ERCP (endoscopic retrograde cholangiography), and PCC (percutaneous cholecysto-cholangiography). Though no single test can differentiate biliary atresia from other neonatal cholestasis with confidence, a combination of diagnostic methods is usually consistently beneficial. By excluding biliary atresia as early as possible, the risk of unnecessary exploratory laparotomy with intraoperative cholangiography is decreased. Further evaluation would be required for the diagnosis of neonatal cholestasis after excluding biliary atresia. (**Korean J Pediatr Gastroenterol Nutr 2011; 14: 122~129**)

Key Words: Newborn, Cholestasis, Jaundice, Biliary atresia, Hepatitis, Diagnosis, Cholangiography

서 론

황달로 내원한 어린 영아를 진료할 때 생리적 황달이
나 모유 황달로 여기고 관찰하다가 황달이 지속되면 소
아소화기 전문의에게 의뢰하게 된다. 많은 경우 전신
질환이나 신생아 감염에 의한 것으로 의뢰 시기가 적절

접수 : 2011년 5월 26일, 수정 : 2011년 6월 7일, 승인 : 2011년 6월 10일
책임저자 : 최병호, 700-721, 대구시 중구 삼덕동 2가 50
경북대학교병원 소아청소년과
Tel: 053-200-5704, Fax: 053-425-6683
E-mail: bhchoi@knu.ac.kr

하다고 볼 수 있으나 어떤 경우에는 담도폐쇄증에 의한 황달로 판명이 되어 수술을 하게 된다. 담도폐쇄증은 간문-장문합술(hepatopertoenterostomy)의 시기가 예후에 결정적인 영향을 주므로 황달이 2주 이상 지속되는 신생아와 어린 영아의 경우 조기 전원을 결정해야만 한다.

이에 황달을 보이는 어린 영아에서 어느 수준으로 진단적 접근을 하며 진료실에서 상담하고 관리하는 범위는 어디까지가 좋을지에 대한 지침이 필요하다.

과연 생리적 황달이나 모유 황달이 아니라면, 결정적 시기(critical period) 동안 간담도 질환을 비롯한 전신 질환의 감별을 위한 임상적 접근의 수준은 어떻게 전개될 것인가? 최근의 문헌과 학회 발표를 종합하여 제시하는 바이다.

본 론

1. 영아기 담즙정체성 질환의 분류¹⁾

영아기 담즙정체는 직접 고빌리루빈혈증이 생후 2주 이후에도 지속되는 것이다.

담도 폐쇄증과 같이 기계적으로 담즙의 흐름을 막는 폐쇄성 원인과 간에서 담즙의 생성, 분비, 배출의 기능적 장애에 의해 발생하는 간세포성 담즙정체(예; 신생아 간염 등)로 원인 분류를 할 수 있다(Fig. 1).

1) 신생아 간염: 간내 담즙정체가 신생아 시기에 시작하여 지속되는 것을 신생아 간염이라 하며, 신생아의 바이러스성 간염, 대사성 간질환, 특발성(idiopathic) 신생아 간염을 통칭한다.

특발성 신생아 간염이 아닌 신생아의 바이러스성 간염은 일반적으로 매우 좋은 예후를 가진다. 특발성 신생아 간염 중에서도 가족형이 특히 예후가 나쁘는데 다행히 우리나라에서는 매우 드물게 보고되고 있다. 간친화성 바이러스인 A, B, C형 간염 바이러스는 신생아 담즙정체의 중요 원인이 아니다. 거대세포 바이러스(Cytomegalovirus, CMV)와 풍진(Rubella)에 의한 선천성 감염으로 간질환과 심각한 후유증(심혈관 기형, 청력 상실, 정신 지체)도 발생할 수 있지만 생존할 경우 간경변으로 진행은 극히 드물다^{2,3)}.

2) 전신적, 국소적 감염: 전신적이거나 국소적인 세균 감염으로 인해 담즙정체가 일어날 수 있다. 간의 직접 침범이 없이 담즙정체가 오는 것은 염증 반응 동안 분비되는 매개체의 영향에 의한 것으로 설명될 수 있다. 신생아 황달의 1/3을 차지할 정도로 신생아와 영유아에서 비교적 흔하다. 황달이 감염의 유일한 임상 징후일 수 있다. *Escherichia coli*에 의한 요로 감염이 이 시기에 가장 흔한 원인이다. 감염으로 인해 세균의 산물이나 내독소(endotoxin)가 담세관 운반체를 하향조절하고, 그 결과로 담즙정체가 발생하는 것으로 추정된

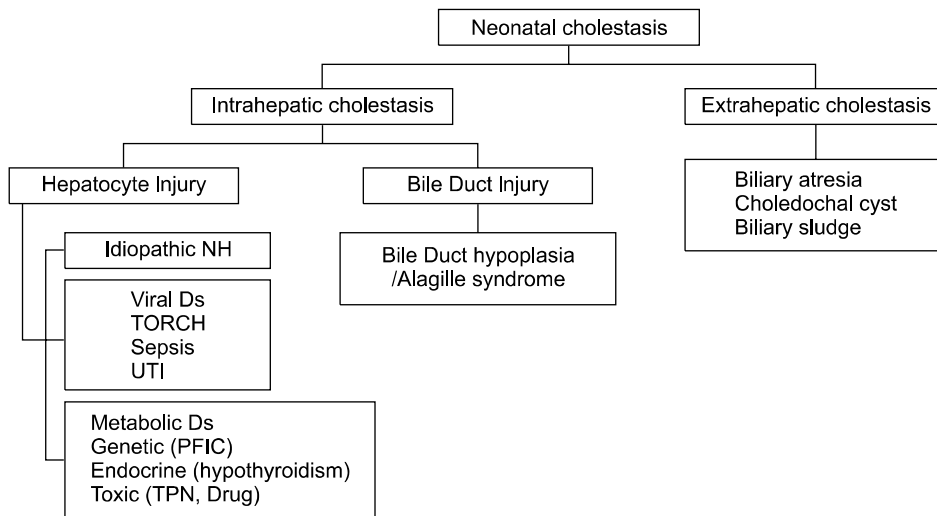


Fig. 1. Classification of cholestasis in infants. *NH: neonatal hepatitis; Ds: disease; UTI: urinary tract infection; PFIC: progressive familial intrahepatic cholestasis; TPN: total parental nutrition.

다. 진단을 위한 간생검은 대개 필요하지 않다. 원 감염병에 대한 치료가 잘되는 것만으로 2~30일 후에 간기능이 회복될 수 있다. 간 외 세균 감염에 의한 담즙정체는 폐혈증이 없다면 대부분 경하게 지나간다.

3) 대사성, 내분비, 유전성 질환: 갈락토오스혈증과 선천성 갑상샘 기능 저하증은 영아기에 담즙정체성 황달을 일으킬 수 있는데, 선천성 대사 이상 검사로 스크리닝이 된다. Citrin 결핍에 의한 간내 담즙정체증이 일본에 이어 국내에서도 보고가 되었다^{4,5}. α_1 -antitrypsin 결핍증과 낭종 섬유증(cystic fibrosis)도 담즙정체성 황달을 보일 수 있지만 우리나라 영유아에서 아직 거의 보고되지 않고 있다. Dubin-Johnson 증후군과 Rotor 증후군은 경미한 결합형 고빌리루빈혈증을 만성적으로 보이는데, 주로 청소년기에 발견이 되나 2세경에 진단이 되기도 한다.

4) 총정맥영양, 담즙찌꺼기(sludge): 장기간 미숙아에서 총정맥영양을 공급하면 담즙찌꺼지가 담도를 막을 수 있다. 간담도 스캔이나 MR 담관조영술에서 소장으로 담즙배출이 되지 않아 담도폐쇄증으로 오인될 수 있다는 점에서 주의를 하여야 한다. 신생아에게 3세대 cephalosporin인 ceftriaxone을 사용할 때는 담즙 찌꺼기가 생기는 부작용이 있으므로 주의를 기울여야 한다. 심한 용혈성 질환 후에도 농축 담즙 증후군(inspissated bile syndrome)이 생길 수 있다.

5) 총담관낭: 총담관의 낭성 확장으로 영아기에 담즙정체성 황달이 나타날 수 있다. 복부 초음파로 즉시 진단이 되며 총담관낭으로 인한 황달은 더 이상 다른 원인을 조사할 필요가 없다. 간내 담관의 확장 여부도 같이 확인하여야 하며 치료는 소아외과와 상의하여 결정하도록 한다.

6) 간내 담도 형성 부전증: 간내 담도의 형성부전 또는 소멸의 병인은 잘 알려져 있지 않다. 1975년 Alagille 등은 신생아 간질환 환자에서 폐동맥 협착증을 포함하는 독특한 임상적 증후군을 보고하였다⁶. Alagille 증후군 환자의 간생검을 영아 초기에 실시하면 다른 형태의 신생아 간염과 유사할 수 있다. 그러나 시간이 경과함에 따라 생검을 반복하면 염증은 사라지고 간소엽 사이 담도의 형성부전을 관찰할 수도 있게 된다⁷. 20번 염색체(20p12)에 위치하는 Jagged 1 (JAG1) 유전자의 돌연변이에 의해 여러 장기가 태생기 발달을 전후하여 침범

되는 것으로 보인다⁸. 장기적으로 생존할 예후는 비교적 좋은 편이며 소아 연령에서는 간경변으로 잘 진행하지 않으므로 간이식은 대개 필요가 없다. 간문-장연결술(hepatoportoenterostomy)을 한 Alagille 증후군 환자의 경우에는 임상 경과가 좋지 않다.

7) 담도 폐쇄증: 담도폐쇄증은 간외담도의 폐쇄가 진행되어 간경변을 초래하는 질환으로서 치료하지 않을 경우 평균 수명이 8개월이며 결국 2세 내에 모두 사망하게 되는 질환이다⁹.

담도폐쇄증의 10~15%는 출생 이전에 이미 담도의 폐쇄가 시작되는 태아형이므로 조기 수술의 의미가 적고 대부분 간이식을 받아야 한다. 좌우 바뀐증(situs inversus)이나 정위 이상(situs abnormality) 같은 장기의 위치 이상이나 다비장증 등이 동반된다. 그러나 대부분의 영아형은 출생 후 담도의 폐쇄가 진행되기 시작하므로 생후 <60~80일이 수술의 적기이며 생후 90일 이후의 수술은 담즙의 흐름을 복원하기 어렵다^{10,11}.

Kasai 수술을 받은 환자를 생후 4주를 기준으로 구분하였을 때 일찍 수술한 경우가 통계적 의미는 없으나 예후가 더 좋지 않은 것처럼 보인 보고가 있는데, 생후 4주 이전에 수술한 9명 중 7명(77.8%)에서 평균 11개월에 간이식을 받았고 생후 4주 이후에 수술한 73명 중 39명(53.4%)에서는 평균 32개월에 간이식을 받았다¹². 두군 모두 정위 이상은 10% 정도로 비슷하였으므로 생후 1개월 이전에 수술한 담도폐쇄증의 경우는 생후 1개월 이후에 발현하는 담도 폐쇄증에 비해 그 원인이 달라 진행이 빠른 경우일 것으로 추정할 수 있으며, 또는 Kasai 수술 자체는 생후 30~90일 사이에 하는 것이 유용할 것이라는 가설은 세울 수 있다.

한편, 생후 75일을 기준으로 Kasai 수술을 받은 환자를 구분하였을 때 수술 성적의 차이가 없었으므로 생후 120일이라도 성공적인 수술이 가능하며 실패하더라도 간이식 결과에 영향을 주지는 않을 것이라든가 보고도 있다¹³. 이 경우도 생후 75일 이후 진행되는 담도폐쇄증의 경우는 그 전에 발현하는 담도폐쇄증에 비해 그 기저 원인의 차이로 인해 시작이 늦고 서서히 진행할 수 있는 경우로 추정할 수 있다. 그러므로 시작이 빠르고 급하게 진행되는 경우의 담도폐쇄증은 Kasai 수술을 빨리 하더라도 간이식을 해야 할 가능성이 높고, 시작이 늦고 진행도 서서히 되는 경우는 수술이 늦더라도

성공할 수 있다는 의미로 추정을 하는 것이 바람직할 것으로 생각한다. 비록 담도폐쇄증 환자의 60~80%가량은 결국 간이식을 받게 된다 하더라도 신생아기, 영아기 때 증상이 발현되는 시기에 진단을 천천히 진행하여도 된다는 의미로 받아들여거나 수술을 미뤄도 괜찮다는 의미로 해석하기에는 위험성이 있다. Kasai 수술에 실패하여 간이식을 받게 되더라도 간이식을 할 시기까지 생존 시간을 벌여 주고 이식 전 체중이 더 증가하게 되어 이식 후 생존율이 높아질 수 있다^{14,15}.

2. 황달 관련 간기능검사¹⁶⁾

신생아에서 황달이 2주 이상 지속될 경우에는 반드시 직접 빌리루빈을 검사해 보아야 한다. 모유황달이나 생리적 황달에서는 직접 빌리루빈이 증가하지 않는다.

1) **Bilirubin:** Bilirubin은 적혈구 내 hemoglobin의 heme의 일부분으로 주로 존재한다. 그러므로 적혈구가 파괴될 때 bilirubin이 만들어지며 간으로 가서 결합(conjugated) bilirubin으로 변환되어 담도를 통해 배출된다. 비결합 bilirubin의 단독증가는 용혈에 의한 적혈구 파괴에 의한 것이거나 간세포로 흡수가 감소될 경우이며, 경할 경우에는 Gilbert 증후군의 가능성이 높다. 반면에 결합 bilirubin의 증가는 간담도 질환을 의미하며 항상 병적인 경우이다. Myoglobin이나 일부 효소에도 heme이 존재한다.

2) **ALP:** ALP의 증가는 담즙정체에서 볼 수 있다. ALP는 뼈, 소장, 신장에도 존재하므로 뼈끝 연골(epiphyseal plate)의 활성화에 의해서도 증가하게 된다. 성장기 소아에서는 감별을 위해 ALP isoenzyme을 검사하면 알 수 있다. 간질환이 의심되면 GTP를 같이 검사한다.

3) **GTP:** GTP는 간담도질환을 반영한다. 쓸개세관, 간세포뿐만 아니라 췌장, 비장, 뇌, 유방, 소장에도 존재하며 췌장질환, 신부전, 만성폐질환, 당뇨병, 항경련제 사용 등 여러 경우에 증가할 수 있다.

4) **AST/ALT:** AST/ALT는 과거 GOT/GPT로 불리던 것으로 간세포 손상을 반영하며 간세포괴사에 민감한 검사이다. AST는 ALT만큼 간기능이상에 특이적이지 않으며 간뿐만 아니라 심근, 골격근, 신장, 췌장, 적혈구에서도 고농도로 존재한다. 그러므로 용혈이 있거나 전신 바이러스 질환에 의한 급성 횡문근융해(rhabdomyolysis)에 의해서도 AST의 증가를 볼 수 있다. CBC,

reticulocyte count, CPK/LDH 검사를 통해서 감별이 가능하다.

5) 그 외 albumin, protein, globulin, PT/PTT, ammonia 등

3. 영상의학 검사

직접 빌리루빈이 증가한 신생아나 어린 영아는 간담도 질환을 의심하여 다음의 검사를 시행할 수 있다. 담도 폐쇄증의 확진은 시험적 개복술 혹은 수술 중 담관 조영술을 통하여 섬유화된 간의 담도를 확인하는 것이지만, 100% 정확한 검사가 없으므로 간생검을 줄이고 불필요한 시험적 개복술을 피하기 위해서 아래와 같은 진단 수단이 시도되고 있다.

1) **간 초음파:** Triangular cord sign 발견 이전에는 초음파로 담도 폐쇄증을 바로 진단하지는 못하였고 단지 총담관낭이나 담도 결석을 먼저 발견하기 위하여 사용되어 왔다. 담낭이 보이지 않거나 길이가 1.5 cm 미만일 경우도 비정상적으로 생각하여 왔지만 낮은 민감도 및 특이도로 인하여 담낭 모양 단독으로는 담도 폐쇄증을 확진 할 수 없다.

국내 연구진에 의해 세계 최초로 초음파를 이용하여 섬유화된 담도 부위를 찾을 수 있게 됨에 따라 담도 폐쇄증의 진단에 triangular cord sign이 큰 도움이 되었고 불필요한 개복술이 줄게 되었다¹⁷⁻¹⁹. 그러나 전체적으로 매우 유용한 검사이긴 하지만 초음파는 담도계를 해부학적으로 정확하게 보는데 한계가 있으며 영상 의학과 의사의 경험에 따른 편차가 있다. 또한 triangular cord band의 두께를 3 mm, 또는 4 mm로 설정함에 따라 민감도(80~93%)와 특이도의 차이가 생긴다^{20,21}. 또한 담도 폐쇄증의 초기에는 간섬유화가 시작하는 시점이므로 진행된 문맥주위 echogenicity를 찾기가 어려울 수 있고, triangular cord sign이 보이지 않는다 하더라도 담도 폐쇄증의 가능성을 완전히 배제할 수는 없다^{21,22}. 담낭 모양, 길이, 수축성과 함께 추적 초음파 검사를 통한 triangular cord band의 두께의 변화를 관찰한다면 진단율을 높일 수 있다.

2) **간담도 섬광조영술(scintigraphy):** 간담도 DISIDA 스캔은 담도 폐쇄증을 진단하는데 있어 민감도(100%)는 높으나 특이도(70~75%)가 너무 낮은 특징을 보인다. 즉 저담즙변 혹은 무담즙변을 보이는 담즙정체 환

아에서 장관 내 조영제 배출이 보이는 경우에는 담도 폐쇄증을 배제할 수 있으나, 24시간 후 장관내에 조영제 배출이 보이지 않는 경우라도 담도 폐쇄증을 확인할 수 없다는 점이 문제이다. 신생아 간염이나 TPN 관련 담즙정체가 심하여 무담즙변에 가까울수록 장관내 조영제 배출이 보이지 않게 되며 특히 직접빌리루빈이 5 mg/dL 이상인 경우에는 위양성률이 42.5%에 달하여 소장에 조영제 배출이 보이지 않으면 감별 진단에 도움이 되지 않는 검사이다²³⁾.

3) 담관 조영술(cholangiography)

(1) MRCP (magnetic resonance cholangiopancreatography); MR 담관조영술에서 완전하게 간의 담도가 보이는 경우에는 담도 폐쇄증을 배제할 수 있다. 그러나 얇은 호흡을 하는 신생아와 영아에서는 전신마취 또는 깊은 진정 마취가 필요하며, 호흡을 참지 못하기 때문에 해부학적으로 작은 담도의 영상을 얻기 힘들어 담도가 폐쇄된 것을 확인하기 어렵다. MR 담관조영술이 담도계를 명백히 보여줄 수 있어 담도 폐쇄증을 배제하는데 매우 믿을만한 비침습적 영상진단법이라고 보고되었으나 Norton 등은 MR 담관조영술에서도 위양성 및 위음성이 생기고 전체적인 정확도가 82%에 그친다고 보고하기도 했다²⁴⁾. MR 영상에서도 담도 폐쇄증 환아에서 문맥주위 섬유화와 관련된 것으로 보이는 문맥주위 비후를 보여줄 수 있다. 그러나 문맥주위 섬유화는 담도 폐쇄증에 특이하지 않으며 심한 신생아 간염과 같은 다른 질환에서도 나타날 수 있으며, MR 담관조영술이 아니더라도 초음파로 입체적 확인이 가능하다.

저자 등은 DISIDA 스캔과 같은 원리로 담도 특이적인 MR 조영제를 이용하여 담관과 소장에 조영제가 내려가는 것으로 담도폐쇄증을 조기에 배제 진단한 연구를 발표한 바 있으나 현재 조영제의 생산과 수입이 중단된 실정이다²⁵⁾.

(2) ERCP (endoscopic retrograde cholangiopancreatography); ERCP도 영아의 담즙정체성 간질환에 시도되어 본 적이 있으며 88%의 성공률이 보고되었으나 적절한 영아용 장비가 확보되어 있어야 한다²⁶⁾. 단점으로는 방사선에 노출시켜야 하며, 전신 마취를 해야 하고 영아에게 실시하기에는 위험하고 부작용이 잘 생기는 침습적인 검사일 뿐만 아니라 기술적 실패율도 3~14%에 달한다. 또한 담도폐쇄증 진단의 민감도 92%,

특이도 73% 정도로 검사 결과가 불확실하여 개복 후 담도폐쇄증이 아닌 경우도 55.6%로 나타나 임상적인 유용성은 떨어진다²⁷⁾. 최근 장비의 소형화로 개복술을 피하기 위한 방편으로 적용된다면 영아에서도 안전하면서 유용하게 쓰일 수 있을 것으로 기대한다²⁷⁻²⁹⁾.

(3) PCC (percutaneous cholecysto-cholangiography); 초음파 유도하 경피 경담낭 담도조영술은 시술에 성공할 경우 담도폐쇄증을 조기에 확실히 배제할 수 있는 비교적 안전하고 유용한 검사이며 개복술을 감소시킬 수 있다^{30,31)}. 또한 저자 등의 경험에 의하면 담낭만 보이는 담도폐쇄증과 담낭과 간외담도만 보이는 담도폐쇄증까지 진단할 수 있어 초음파와 MRCP에서 놓칠 수 있는 담도폐쇄증의 유형까지 진단할 수 있는 장점이 있다³²⁾. 그러나 영상의학과 의사의 숙련도에 따른 편차로 인해 성공률에 차이가 날 수 있다.

(4) Laparoscopic cholangiogram; 신생아 담즙정체증에서 복강경을 하여 개복술과 같은 수준의 진단을 할 수 있으나 수술에 해당하는 침습적 검사이다. 신생아와 어린 영아에서 장폐색 등의 합병증이 보고된 바 있다^{33,34)}.

(5) Operative cholangiogram (진단 개복술); 상기 영상의학적 검사와 병리검사 등을 통하여 담도 폐쇄증을 조기에 배제할 수 없을 경우 진단적 개복을 하여 담도 폐쇄증이 확인될 경우 간문-장문합술을 시행한다.

4. 병리검사

간조직 검사는 담도 폐쇄증의 진단에 유용하며 숙련된 초음파의사와 함께하였을 때 정확도가 90% 이상이라고 여겨지나 병리와 의사의 경험에 따른 편차가 역시 존재한다³⁵⁾. 광범위한 담세관 증식이 특징적인 소견이지만 담도 폐쇄증에 특이적이지 못하고 진단 초기 수주간은 저명하지 못한 경우도 있으며, 비폐쇄성 질환(중증의 신생아 간염 특히 CMV 감염, 총담관 영양, 패혈증 등)에서도 간외 폐쇄와 유사한 조직 소견이 보일 수 있다는 점이 확진을 어렵게 한다³⁶⁾. 과거에는 초기 Alagille 증후군이나 빌리루빈 운반 결손(transport defect)을 담도폐쇄증으로 드물게 오진하는 경우도 보고되었다³⁷⁾. 또한 특징적인 조직 소견은 생후 9주 이후에야 나타날 수 있다는 점이 조기 진단을 어렵게 만들기도 하며 간생검을 반복해야 하는 경우도 있다. 그럼에도 현 시점에서는 간생검에서 담도 폐쇄의 소견이 보

이런 시험 개복술을 하는 경우가 일반적이다. 간생검에서 담도 폐쇄의 소견은 광범위한 담세관 증식과 이로 인한 문맥 확장, 급성 담도염 소견, 담세관 내 담즙 정체, 다양한 정도의 문맥 섬유화 등이다³⁶⁾.

5. 유전자, biomarker 검사

저자 등은 담도폐쇄증의 진행에 따른 간섬유화를 유전자 검사로 밝힌 바가 있다³⁸⁾. 또한 저자 등이 담도폐쇄증과 신생아 간염 증후군의 간생검 조직을 cDNA microarray를 이용하여 비교한 연구에 의하면 신생아 간염 증후군이 경할 경우 담도 폐쇄증과 구분이 용이하였으나 심한 신생아 간염의 경우에는 감별 진단이 어려웠다³⁹⁾. 최근 proteomics를 통한 담도폐쇄증과 신생아 간염 증후군의 감별이 시도된 바 있으나 현재로서는 혈청 검사를 통한 biomarker 조합을 통한 담도폐쇄증의 조기 진단은 어려울 것으로 생각한다⁴⁰⁾.

6. 영아기 담즙정체성 질환의 감별 진단 과정

영아기 담즙정체성 질환의 감별 진단을 위하여 광범위한 검사를 시작할 때는 담도폐쇄증의 조기 진단을 위해 3일 내(적어도 1주 내)에 진단이 바로 이루어질 수 있도록 하여 적절한 치료를 시작할 수 있도록 해야 한다(Fig. 2). 이상 열거한 진단 검사법 중에서 간초음파와 간담도 섭광조영술(scintigraphy)을 기본으로 하고 다른 침습적 검사법을 환자에 맞게 적절히 조합한다면

시험적 개복술을 최대한 줄이고 조기 진단이 가능할 것으로 생각한다.

담도 폐쇄증만 일단 배제되면 간내 담즙정체성 간질환 중 알려진 원인에 대한 검사를 실시할 필요가 있다. 이 때는 담즙정체의 다양한 원인질환의 상대적 발생 빈도와 병의 경과 및 예후를 고려하여 경제적으로 효과적인 비용을 들여서 검사하는 것이 타당할 것이다. 담도 폐쇄증이 배제된 경우 일률적인 간생검을 할 필요는 없고 스크리닝 검사 결과와 임상 경과에 따라 선별적으로 시행하는 것이 특발성 신생아 간염과 유전대사질환이 드문 우리나라에서는 합리적일 것으로 생각한다.

결 론

영아기 담즙정체는 황달, 진한 소변색, 열거나 회색(무담즙)의 대변색, 간종대 등의 임상 양상을 공통적으로 보일 수 있다. 직접(결합형) 고빌리루빈혈증이 영아기에 발견이 되면 즉시 검사를 해서 필요시 특정한 치료를 시작할 수 있도록 해야 한다.

패혈증, 선천성 갑상선 기능저하증, 뇌하수체 기능저하증, 갈락토오스혈증, 타이로신혈증 등이 늦게 진단되어 손상이 진행되거나 장기적으로 합병증이 생기지 않도록 예방하여야 한다. 그리고 3일(늦어도 1주) 이내에 담도 폐쇄증을 배제할 수 있도록 간 초음파, 간담도 스캔, MR 담관조영술, 간 생검 등의 검사를 실시하고 중

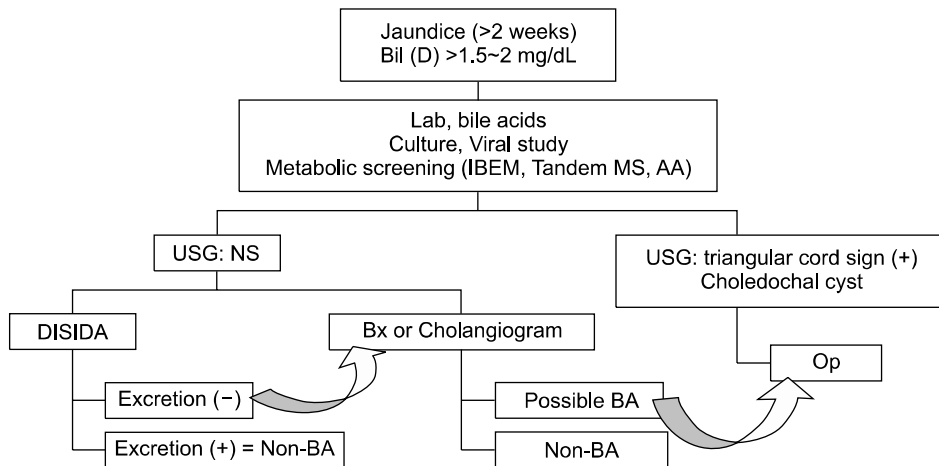


Fig. 2. Suggested approach for the exclusion of biliary atresia in infants with cholestasis. *Bil (D): direct bilirubin; IBEM: inborn error of metabolism; MS: mass spectrometry; AA: amino acid analysis; USG: ultrasonography; NS: nonspecific finding; Bx: biopsy; Op: operation; BA: biliary atresia.

합적으로 분석한 다음 담도 폐쇄증이 의심되면 시험적 개복술을 고려하여야 한다.

참 고 문 헌

- 1) Choe BH, Bezerra JA, Balistreri WF. Transplantation for cholestatic liver disease in the pediatric patient. In: RW Busuttil, GB Klintmalm, editors. Transplantation of the Liver. 2nd ed. Philadelphia: Elsevier Saunders, 2005:303-21.
- 2) Danks DM, Campbell PE, Smith AL, Rogers J. Prognosis of babies with neonatal hepatitis. *Arch Dis Child* 1977;52:368-72.
- 3) Mowat AP, Psacharopoulos HT, Williams R. Extrahepatic biliary atresia versus neonatal hepatitis. Review of 137 prospectively investigated infants. *Arch Dis Child* 1976; 51:763-70.
- 4) Tazawa Y, Kobayashi K, Abukawa D, Nagata I, Maisawa S, Sumazaki R, et al. Clinical heterogeneity of neonatal intrahepatic cholestasis caused by citrin deficiency: case reports from 16 patients. *Mol Genet Metab* 2004;83: 213-9.
- 5) Ko JS, Song JH, Park SS, Seo JK. Neonatal intrahepatic cholestasis caused by citrin deficiency in Korean infants. *J Korean Med Sci* 2007;22:952-6.
- 6) Alagille D, Estrada A, Hadchouel M, Gautier M, Odievre M, Dommergues JP. Syndromic paucity of interlobular bile ducts (Alagille syndrome or arteriohepatic dysplasia): review of 80 cases. *J Pediatr* 1987;110:195-200.
- 7) Deprettere A, Portmann B, Mowat AP. Syndromic paucity of the intrahepatic bile ducts: diagnostic difficulty; severe morbidity throughout early childhood. *J Pediatr Gastroenterol Nutr* 1987;6:865-71.
- 8) Oda T, Elkahoun AG, Pike BL, Okajima K, Krantz ID, Genin A, et al. Mutations in the human Jagged1 gene are responsible for Alagille syndrome. *Nat Genet* 1997;16: 235-42.
- 9) Bates MD, Bucuvalas JC, Alonso MH, Ryckman FC. Biliary atresia: pathogenesis and treatment. *Semin Liver Dis* 1998;18:281-93.
- 10) Mieli-Vergani G, Howard ER, Portman B, Mowat AP. Late referral for biliary atresia--missed opportunities for effective surgery. *Lancet* 1989;1:421-3.
- 11) Grosfeld JL, Fitzgerald JF, Predaina R, West KW, Vane DW, Rescorla FJ. The efficacy of hepatoportoenterostomy in biliary atresia. *Surgery* 1989;106:692-700; discussion-1.
- 12) Volpert D, White F, Finegold MJ, Molleston J, Debaun M, Perlmutter DH. Outcome of early hepatic portoenterostomy for biliary atresia. *J Pediatr Gastroenterol Nutr* 2001;32:265-9.
- 13) Schoen BT, Lee H, Sullivan K, Ricketts RR. The Kasai portoenterostomy: when is it too late? *J Pediatr Surg* 2001;36:97-9.
- 14) Carceller A, Blanchard H, Alvarez F, St-Vil D, Bensoussan AL, Di Lorenzo M. Past and future of biliary atresia. *J Pediatr Surg* 2000;35:717-20.
- 15) Dolgin SE. Answered and unanswered controversies in the surgical management of extra hepatic biliary atresia. *Pediatr Transplant* 2004;8:628-31.
- 16) Maller ES. Liver function tests. In: SM Altschuler, CA Liacouras, editors. Clinical pediatric gastroenterology. 1st ed. Philadelphia: Churchill Livingstone, 1998:575-8.
- 17) Park WH, Choi SO, Lee HJ, Kim SP, Zeon SK, Lee SL. A new diagnostic approach to biliary atresia with emphasis on the ultrasonographic triangular cord sign: comparison of ultrasonography, hepatobiliary scintigraphy, and liver needle biopsy in the evaluation of infantile cholestasis. *J Pediatr Surg* 1997;32:1555-9.
- 18) Park WH, Choi SO, Lee HJ. The ultrasonographic 'triangular cord' coupled with gallbladder images in the diagnostic prediction of biliary atresia from infantile intrahepatic cholestasis. *J Pediatr Surg* 1999;34:1706-10.
- 19) Park WH, Choi SO, Lee HJ. Technical innovation for noninvasive and early diagnosis of biliary atresia: the ultrasonographic "triangular cord" sign. *J Hepatobiliary Pancreat Surg* 2001;8:337-41.
- 20) Lee HJ, Lee SM, Park WH, Choi SO. Objective criteria of triangular cord sign in biliary atresia on US scans. *Radiology* 2003;229:395-400.
- 21) Kanegawa K, Akasaka Y, Kitamura E, Nishiyama S, Muraji T, Nishijima E, et al. Sonographic diagnosis of biliary atresia in pediatric patients using the "triangular cord" sign versus gallbladder length and contraction. *AJR Am J Roentgenol* 2003;181:1387-90.
- 22) Tan Kendrick AP, Phua KB, Ooi BC, Subramaniam R, Tan CE, Goh AS. Making the diagnosis of biliary atresia using the triangular cord sign and gallbladder length. *Pediatr Radiol* 2000;30:69-73.
- 23) Kim JM, Choe BH, Jang YC, Oh KW, Cho MH, Lee KH, et al. Diagnostic limitation and usefulness of (99m)Tc-DISIDA hepatobiliary scanning on neonatal cholestasis. *Korean J Pediatr* 2006;49:737-44.
- 24) Norton KI, Glass RB, Kogan D, Lee JS, Emre S, Shneider BL. MR cholangiography in the evaluation of neonatal cholestasis: initial results. *Radiology* 2002;222: 687-91.

- 25) Ryeom HK, Choe BH, Kim JY, Kwon S, Ko CW, Kim HM, et al. Biliary atresia: feasibility of mangafodipir trisodium-enhanced MR cholangiography for evaluation. *Radiology* 2005;235:250-8.
- 26) Ohnuma N, Takahashi T, Tanabe M, Yoshida H, Iwai J. The role of ERCP in biliary atresia. *Gastrointest Endosc* 1997;45:365-70.
- 27) Petersen C, Meier PN, Schneider A, Turowski C, Pfister ED, Manns MP, et al. Endoscopic retrograde cholangio-pancreatography prior to explorative laparotomy avoids unnecessary surgery in patients suspected for biliary atresia. *J Hepatol* 2009;51:1055-60.
- 28) Shanmugam NP, Harrison PM, Devlin J, Peddu P, Knisely AS, Davenport M, et al. Selective use of endoscopic retrograde cholangiopancreatography in the diagnosis of biliary atresia in infants younger than 100 days. *J Pediatr Gastroenterol Nutr* 2009;49:435-41.
- 29) Hadzic N, Harrison PM. Selective rather than routine approach to endoscopic retrograde cholangio-pancreatography in diagnosis of biliary atresia. *J Hepatol* 2010;52:777.
- 30) Shin KM, Ryeom HK, Choe BH, Kim KC, Kim JY, Lee JM, et al. Ultrasound-guided Percutaneous Cholecysto-Cholangiography for the Exclusion of Biliary Atresia in Infants. *J Korean Radiol Soc* 2006;55:177-82.
- 31) Nwomeh BC, Caniano DA, Hogan M. Definitive exclusion of biliary atresia in infants with cholestatic jaundice: the role of percutaneous cholecysto-cholangiography. *Pediatr Surg Int* 2007;23:845-9.
- 32) Lee SY, Kim GC, Jang YJ, Kim HJ, Ryeom HK, Choe BH, et al. The efficacy of ultrasound-guided percutaneous cholecysto-cholangiography for the early exclusion and type determination of biliary atresia. *Radiology* 2011 (forthcoming).
- 33) Yamamoto H, Yoshida M, Ikeda S, Terakura H, Sera Y. Laparoscopic cholecystocholangiography in a patient with biliary atresia. *Surg Laparosc Endosc* 1994;4:370-2.
- 34) Hay SA, Soliman HE, Sherif HM, Abdelrahman AH, Kabesh AA, Hamza AF. Neonatal jaundice: the role of laparoscopy. *J Pediatr Surg* 2000;35:1706-9.
- 35) Balistrieri WF. Pediatric hepatology. A half-century of progress. *Clin Liver Dis* 2000;4:192-210.
- 36) Finegold MJ. Common diagnostic problems in pediatric liver pathology. *Clin Liver Dis* 2002;6:421-54.
- 37) Kahn E. Paucity of interlobular bile ducts. Arteriohepatic dysplasia and nonsyndromic duct paucity. *Perspect Pediatr Pathol* 1991;14:168-215.
- 38) Choe BH, Kim KM, Kwon S, Lee KS, Koo JH, Lee HM, et al. The pattern of differentially expressed genes in biliary atresia. *J Korean Med Sci* 2003;18:392-6.
- 39) Choi BH, Choe BH, Chung EJ, Kim KM, Kim HM, Park JY, et al. Patterns of Intrahepatic Gene Expression in Neonatal Cholestasis. *Korean J Pediatr Gastroenterol Nutr* 2005;8:177-93.
- 40) Wang H, Malone JP, Gilmore PE, Davis AE, Magee JC, Townsend RR, et al. Serum markers may distinguish biliary atresia from other forms of neonatal cholestasis. *J Pediatr Gastroenterol Nutr* 2010;50:411-6.