

# 족부 제2형 부주상골에서 절제술과 골유합술 간의 임상적 결과 비교

한일병원 정형외과학교실, 대구W병원\*, 연세대학교 의과대학 정형외과학교실†

이종석 · 윤현국\* · 최우진† · 이진우†

## Comparison of Clinical Outcome of Excision versus Osteosynthesis in Type II Accessory Navicular

Jongseok Lee, M.D., Hyunkook Youn, M.D.\* , Woo Jin Choi, M.D.†, Jin Woo Lee, M.D., Ph.D.†

Department of Orthopedic Surgery, Hanil General Hospital, Seoul, Korea

Daegu W Hospital, Daegu, Korea\*

Department of Orthopedic Surgery, Yonsei University College of Medicine, Seoul, Korea†

### =Abstract=

**Purpose:** The purpose of this study is to compare the clinical outcome of excision versus osteosynthesis of type II accessory navicular performed by a single surgeon.

**Materials and Methods:** Cases of 14 feet treated with excision and 13 feet by osteosynthesis for type II accessory navicular of 25 patients from 2002 to 2009 were included in this study. Radiological measurements and American Orthopaedic Foot and Ankle Society (AOFAS) midfoot scale was evaluated.

**Results:** AOFAS midfoot scale of both excision and osteosynthesis groups at last follow-up showed improvement from pre-operation. However, there was no statistical difference in AOFAS midfoot scale and subjective satisfaction between the two groups at last follow-up. In detail of AOFAS midfoot scale, pain and footwear requirements showed statistically favorable results for the excision group, while activity limitation and support showed statistically favorable results for the osteosynthesis group. Subjective recovery time returning to daily activities and starting rehabilitation exercise were 14.6 weeks in the excision group and 13.7 weeks in the osteosynthesis group ( $p=0.025$ , Mann-Whitney). Suture anchor loosening was observed in one case in the excision group and non-union in two cases in the osteosynthesis group.

**Conclusion:** Both excision and osteosynthesis are favorable surgical methods, but each method has advantages and possible complications such as suture anchor loosening or non-union. Surgeon's preference, patient's chief complaint, specific needs of patient after the operation and consideration of the size of accessory navicular can be a criteria to consider when selecting a surgical method.

**Key Words:** Accessory navicular, Excision, Osteosynthesis

Received: April 18, 2011      Revised: May 7, 2011

Accepted: May 11, 2011

• Jin Woo Lee, M.D., Ph.D.

Department of Orthopedic Surgery, Yonsei University College of Medicine, 250 Seongsan-ro, Seodaemun-gu, Seoul 120-752, Korea  
Tel: +82-2-2228-2190 Fax: +82-2-363-1139  
E-mail: ljwos@yuhs.ac

\* 본 논문의 요지는 2010년도 대한족부족관절학회 추계학술대회에서 발표되었음.

## 서      론

부주상골은 전체 인구의 약 4~21%<sup>1-6)</sup>에서 발생한다고 보고되고 있으며, 이는 증상을 유발하는 부골 중에서 가장 흔한 것으로 되어 있다.<sup>7)</sup> 부주상골은 세 가지 형태로 분류되며, 섬유연골이나 초자연골로 이루어진 연골결합(synchondrosis)을 가지는 제2형이 전체 부주상골의 약 50~60%<sup>8-10)</sup>를 차지

한다. 제2형 부주상골의 수술 방법은 저자에 따라 다양하며 단순 절제술<sup>11)</sup>뿐만 아니라 Kidner<sup>12)</sup>는 1929년에 부주상골을 제거하고 후경골건을 주상골에 재부착하는 방법을 제시하였고, Malicky 등<sup>13)</sup>은 Kidner 술식의 변형으로 부주상골을 주상골에 유합시키는 방법을 제시하였다. 많은 저자<sup>11,14-19)</sup>들이 각각의 수술 방법에 대해 좋은 결과를 보고하였으나 동일 술자에 의해 시행된 각각 다른 수술 방법의 직접적인 비교 연구<sup>20-22)</sup>는 매우 드물다. 이에 본 연구에서는 동일 술자에 의해 시행된 제2형 부주상골의 절제술과 골유합술의 임상적 결과를 비교하고자 한다.

## 대상 및 방법

### 1. 연구 대상

2002년부터 2009년까지 25명의 환자, 27예의 제2형 부주상골이 본 연구에 포함되었다. 수술은 부주상골 부위의 통증과 압통이 있으면서 방사선 동위원소 검사 상 부주상골 부위의 열소(hot uptake)가 있는 환자에서 약 3개월간의 보존적 치료에 반응하지 않는 경우에 시행하였다. 남자는 각각 11명, 12예였으며 여자는 14명, 15예였고, 환자의 평균 나이는 24.3세(13~51세)였으며 평균 추시관찰 기간은 45개월(10~96개월)이었다. 우측이 13예, 좌측이 14예 있었으며, 이 중 양측 모두 같은 방법으로 수술한 환자는 2명이 있었다. 14예에서 부주상골을 절제한 후 후경골건을 주상골에 재부착 하였으며(절제술 군, excision group), 13예에서 연골 결합에 대해 소파술을 시행한 후 부주상골을 주상골에 고정하였다(골유합술 군, osteosynthesis group). 모든 수술은 동일 술자에 의해 시행되었다.

### 2. 수술 방법

#### 1) 절제술

환자를 양와위 자세로 취한 후 부주상골 위로 족부 내측에 피부 절개를 시행하고 부주상골과 후경골건을 노출시킨 후 연골 결합을 확인하였다. 후경골건을 부주상골로부터 완전히 박리하고 부주상골을 제거한 다음 주상골의 연골 결합에 대해 소파술을 시행하였다. 후경골건은 주상골에 Fastek<sup>®</sup> suture anchor (Arthrex, Naples, Florida, USA)를 이용하여 고정하고 mini C-arm을 이용하여 suture anchor의 위치를 확인한 후 골막, 피하 조직, 피부 순으로 각각 봉합하였다. 수술 후 6주간 단하지 석고 부목을 적용하였다(Fig. 1).

#### 2) 골유합술

환자의 자세와 피부 절개는 절제술에서와 같은 방법으로

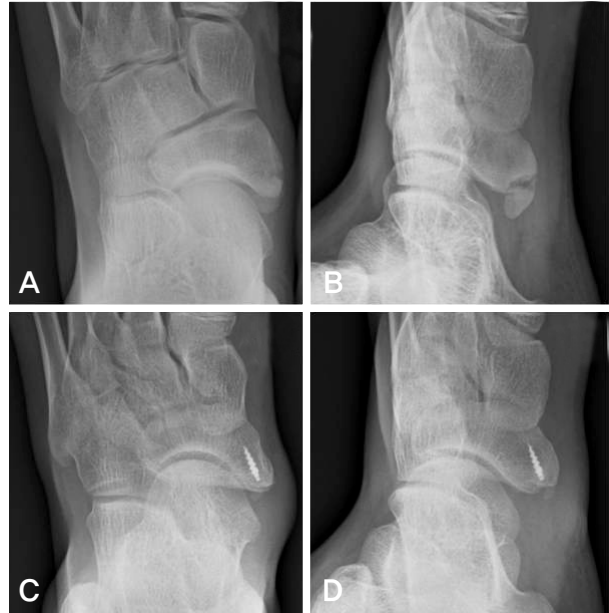

Figure 1. A 13-year-old boy with excision. (A) Weightbearing foot anteroposterior radiograph before the operation. (B) External oblique radiograph before the operation. (C, D) Suture anchor inserted sufficiently in primary navicular at 5 years after the operation.

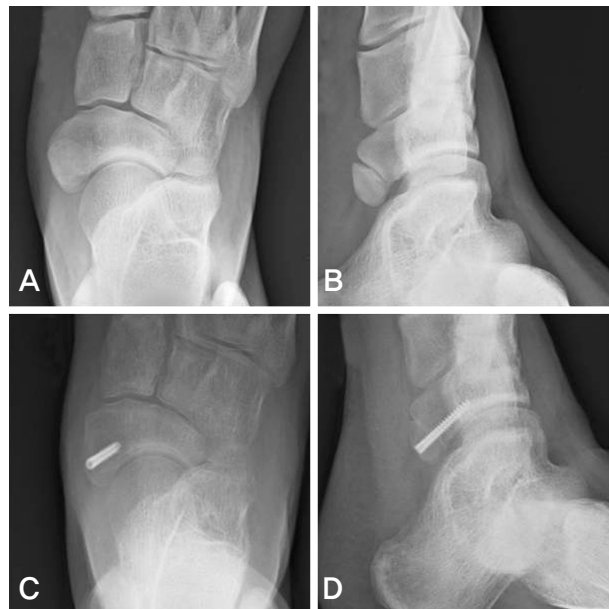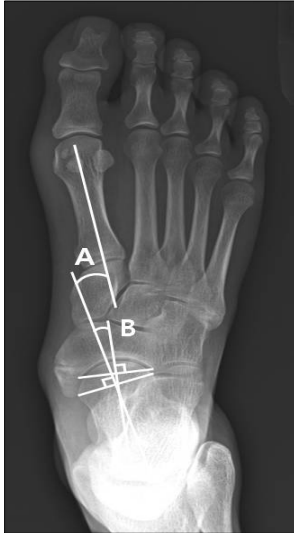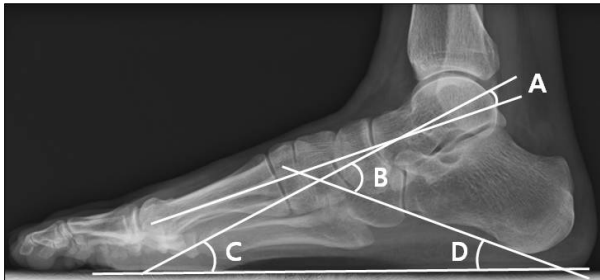


Figure 2. A 16-year-old girl with osteosynthesis. (A) Weightbearing foot anteroposterior radiograph before the operation. (B) External oblique radiograph before the operation. (C, D) Complete bone union between primary and accessory navicular was shown at 18 months after the operation.

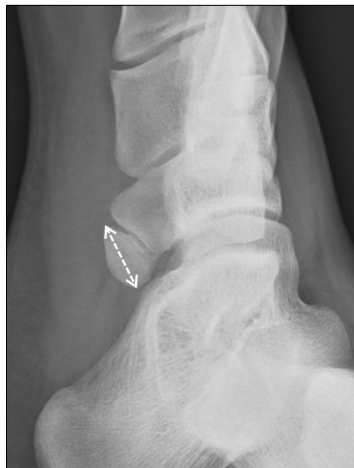시행하였으며 부주상골과 후경골건, 연골 결합을 각각 확인하였다. 연골 결합은 주상골과 부주상골 양측에서 모두 소파술을 시행한 다음 후경골건을 부착부에 최대한 가까운 위치에서 건의 종축을 따라 절개하고 절개된 후경골건 사이로 Mini-Acutrek<sup>®</sup> 나사(Acumed, Hillsboro, Oregon, USA)



**Figure 3.** Weightbearing foot anteroposterior radiograph. (A) Talar-first metatarsal angle. (B) Talonavicular coverage angle.



**Figure 4.** Weightbearing foot lateral radiograph. (A) Talar-first metatarsal angle. (B) Talocalcaneal angle. (C) Angle of talus with horizontal plane. (D) Calcaneal pitch angle.



**Figure 5.** Measurement of size of accessory navicular on non-weightbearing foot external oblique radiograph.

를 삽입하여 부주상골을 주상골에 고정하였다. Mini C-arm 을 이용하여 나사의 위치를 확인한 후 절개한 후경골건을 봉합하였다. 골막, 피하 조직, 피부를 각각 봉합한 후 단하지 석고 부목을 적용하여 6주간 유지하였다(Fig. 2).

### 3. 평가 방법

수술 전 체중부하 족부 전후면, 측면 방사선 사진과 비체중부하 족부 외측 사면 방사선 사진을 시행하였고 저자 중 2명이 모든 환자에서 Centricity PACS (GE healthcare, Barrington, Illinois, USA)를 이용하여 방사선학적 계측을 시행하였다. 편평족 여부와 정도를 알아보기 위해 체중부하 족부 전후면 방사선 사진에서 거골-제1중족골간 각, 거주상골 피복각을 측정하였고(Fig. 3), 체중부하 족부 측면 방사선 사진에서 거골-제1중족골간 각, 거종각, 거골 수평면각, 종골 경사각을 각각 측정하였다(Fig. 4). 체중부하 족부 전후면 방사선 사진에서 전족부와 주상골이 외전되는 방향을 음수로 표기하였고 체중부하 족부 측면 방사선 사진에서 내측 종아치가 낮아지는 방향을 음수로 표기하였다. 비체중부하 족부 외측 사면 방사선 사진에서는 부주상골의 크기를 측정하였다. 부주상골의 크기는 부주상골에서 원위부와 근위부로 가장 돌출된 두 점을 연결하는 선의 길이로 정의하였다(Fig. 5).

임상적 평가는 American Orthopaedic Foot and Ankle Society (AOFAS) midfoot scale을 이용하여 수술 전과 최종 추시관찰 시에 각각 확인하였다. 환자의 주관적 만족도는 만족(satisfied), 약간 만족(somewhat satisfied), 불만족(not satisfied)의 세단계로 구분하여 확인하였다. 또한 수술 전과 같은 일상적인 생활에 불편함이 없고 재활운동을 적극적으로 시행할 수 있는 시기를 주관적 회복 시기로 정의하고 모든 환자에서 확인하였다. 통계학적 확인은 SPSS 12K (SPSS, Chicago, Illinois, USA)를 이용하여 두 군 간의 비교는 Mann-Whitney 방법을, 각각의 군에서 수술 전후의 비교는 Wilcoxon 방법을, 두 군 간의 주관적 만족도 차이는 선형 대 선형 결합을 시행하였다. 신뢰구간은 95%였다.

## 결 과

### 1. 방사선학적 계측

수술 전 체중부하 족부 전후면 방사선 사진에서 거골-제1중족골간 각은 절제술 군에서  $-14.0^{\circ} \pm 6.8^{\circ}$ , 골유합술 군에서는  $-20.2^{\circ} \pm 8.4^{\circ}$ 이었고, 거주상골 피복각은 절제술 군에서

**Table 1.** Radiological Measurement before the Operation

		Excision group	Osteosynthesis group	<i>p</i> -value*
Weightbearing foot AP <sup>†</sup>	Talar-first metatarsal angle	-14.0°±6.8°	-14.8°±5.5°	0.830
	Talonavicular coverage angle	-19.8°±6.6°	-20.0°±8.4°	0.685
Weightbearing foot lateral	Talar-first metatarsal angle	-6.9°±7.7°	-6.0°±6.0°	0.488
	Talocalcaneal angle	34.2°±5.1°	32.6°±4.6°	0.302
	Angle of talus with horizontal plane	26.3°±8.2°	24.6°±4.5°	0.155
	Calcaneal pitch angle	9.5°±4.3°	7.9°±3.1°	0.350
Size of accessory navicular		11.9±3.3 mm	13.6±1.9 mm	0.113

\**p*-value, Mann-Whitney test; <sup>†</sup>AP, anteroposterior.

**Table 2.** Clinical Evaluation

	Excision group	Osteosynthesis group	<i>p</i> -value*
AOFAS <sup>†</sup> scale before the operation	41.2±9.6	40.8±16.1	0.350
AOFAS scale at last follow-up	85.2±10.7	83.2±12.4	0.756
<i>p</i> -value <sup>‡</sup>	0.001	0.001	
Details of AOFAS scale at last follow-up			
Pain	36.4±6.3	30.0±8.2	0.048
Activity limitation, support	7.6±1.3	9.1±1.4	0.033
Maximum walking distance	8.3±2.3	9.8±0.8	0.116
Footwear requirements	4.7±0.7	3.8±1.0	0.038
Walking surfaces	7.1±2.6	9.2±1.9	0.068
Gait abnormality	10.0±0.0	10.0±0.0	1.000
Alignment	11.0±3.6	11.23±3.6	0.905

\**p*-value, Mann-Whitney test; <sup>†</sup>AOFAS, American Orthopaedic Foot and Ankle Society; <sup>‡</sup>*p*-value, Wilcoxon test.

-19.8°±6.6°, 골유합술 군에서는 -20.2°±8.4°이었다. 또한 체중부하 족부 측면 방사선 사진에서 거골-제1중족골간 각은 절제술 군에서 -6.9°±7.7°이었고, 골유합술 군에서는 -6.0°±6.0°로 측정되었다. 거중각은 절제술 군과 골유합술 군에서 각각 34.2°±5.1°, 32.6°±4.6°이었다. 거골 수평면각은 절제술 군에서 26.3°±8.2°, 골유합술 군에서 24.6°±4.5°이었고, 종골 경사각은 절제술 군은 9.5°±4.3°, 골유합술 군은 7.9°±3.1°로 측정되었다. 두 군 간의 수술 전 모든 방사선학적 측정의 통계학적 차이는 없었다. 비체중부하 족부 외측 사면 방사선 사진에서 부주상골의 크기는 절제술 군은 11.9±3.3 mm, 골유합술 군은 13.6±1.9 mm로 통계학적 차이는 없었다(*p*=0.113)(Table 1).

## 2. 임상적 분석

수술 전 AOFAS midfoot scale은 절제술 군에서 41.2±9.6, 골유합술 군에서는 40.8±16.1로 두 군 간의 차이는 없었다(*p*=0.350). 최종 추시관찰 시 AOFAS midfoot scale은 절제술 군에서 85.2±10.7, 골유합술 군에서 83.2±12.4로 두 군 간의 차이는 없었으나(*p*=0.756) 두 군 모두 수술 전보다 통계학적으로 의미 있게 호전되었다(*p*=0.001). 전체

환자에서도 수술 전 AOFAS midfoot scale은 41.0±12.9이 었으나 최종 추시관찰 시에는 84.2±11.3으로 통계학적으로 의미 있게 호전되었다(*p*<0.001)(Table 2). 최종 추시관찰 시 AOFAS midfoot scale을 각각의 세부 항목에 따라 비교 해 본 결과 보행 가능한 최대 거리(maximum walking distance), 보행 가능한 노면(walking surfaces), 보행 이상 (gait abnormality), 정렬(alignment) 항목에서는 두 군 간의 통계학적 차이는 없었다. 하지만 통증(pain), 신발-보조기 필 요성(footwear requirements)에서는 절제술 군이 36.4±6.3, 4.7±0.7로 골유합술 군의 30.0±8.2, 3.8±1.0보다 통계학적으로 각각 의미 있게 양호한 결과를 보였으며(*p*=0.048, *p*=0.038), 일상 생활의 제한과 보조기 필요성 유무(activity limitations and support)에서는 골유합술 군이 9.1±1.4로 절제술 군의 7.6±1.3보다 통계학적으로 의미 있게 양호한 결과를 보였다(*p*=0.033)(Table 2).

주관적 만족도는 절제술 군에서는 만족이 12예, 약간 만 족이 1예, 불만족이 1예 있었으며, 골유합술 군에서는 각각 10예, 1예, 2예 있었다. 두 군 간의 주관적 만족도는 통계학 적인 차이를 보이지 않았다(*p*=0.274). 주관적 회복 시기는 절제술 군에는 14.6±1.0주, 골유합술 군에서는 13.7±0.9주 로 통계학적으로 의미 있는 차이를 보였다(*p*=0.025)(Table 3).

**Table 3.** Subjective Satisfaction and Subjective Recovery Time

		Excision group	Osteosynthesis group	p-value
Subjective satisfaction	Satisfied	12	10	0.274*
	Somewhat satisfied	1	1	
	Not satisfied	1	2	
Subjective recovery time (weeks)		14.6±1.0	13.7±0.9	0.025†

\*p-value, Linear by linear association; †p-value, Mann-Whitney test.

절제술 군에서 suture anchor의 이완이 1에 관찰되었으며, 골유합술 군에서 불유합이 2에 관찰되었고 각각의 환자가 주관적 만족도에서 모두 불만족을 보였다.

### 고 찰

부주상골은 저자들에 따라 매우 다양한 발병률을 보이고 있으나 중족부 통증의 주요한 원인 중의 하나라고 여겨지고 있다. 주상골과 부주상골에 후경골건이 부착되기 때문에 부주상골이 편평족을 유발하는지에 대해서는 아직 확실하지 않다.<sup>2,14-16,23</sup> 본 연구에서 두 군 간의 수술 전 방사선학적 계측의 차이는 없었으나 두 군 모두 체중부하 족부 전후면 방사선 사진에서 거골-제1중족골간 각과 거주상 피복각이 전족부의 외전을 나타내었으며, 체중부하 족부 측면 방사선 사진에서 거골-제1중족골간 각과 종골 경사각이 비정상적인 감소 소견을 보였다. 후경골건은 중족부에 대해 족저 굴곡과 내번을 일으키고, 내측 종아치를 높여주는 작용을 하게 되나 Zadek<sup>24</sup>과 Kidner<sup>12,25</sup>는 부주상골이 있을 때 후경골건의 부착부가 근위부, 족배부로 변화하여 후경골건의 견인력 축이 변화하고 전족부를 회외전보다는 내전시켜 결과적으로 내측 종아치가 소실되어 편평족을 유발한다고 기술하였다. 따라서 Kidner<sup>12</sup>는 1929년 부주상골을 제거하고 후경골건을 주상골의 족저부에 재부착하는 방법을 제시하였다. 하지만 아직도 가장 보편적으로 사용되는 수술 방법은 부주상골의 단술 절제술이며 이는 증상을 유발하는 부주상골 자체를 제거할 뿐만 아니라 다른 술식에 비해 단순하고 효율적이며 불유합이나 건파열 등이 발생하지 않는다고 여러 저자들이 보고하고 있다.<sup>2,4,11,15,17,18</sup> 하지만 Malicky 등<sup>13</sup>과 Chung과 Chu<sup>19</sup>는 제2형 부주상골을 제거할 경우 후경골건과 주상골 사이에 큰 결손 부위가 발생하고 후경골건과 주상골 사이에 충분한 결합력을 얻을 수 없기 때문에 골유합술이 절제술보다 더 성공적인 수술 방법이라고 보고하고 있다.

동일 술자에 의해 시행된 각각 다른 수술 방법의 직접적인 비교 연구로 Macnicol과 Voutsinas,<sup>20</sup> Tan 등<sup>21</sup>은 Kidner 술식이 단술 절제술에 비해 뚜렷한 장점은 없다고 보고하

였으며, Scott 등<sup>22</sup>은 골유합술과 변형된 Kidner 술식을 비교하여 두 군 모두 AOFAS midfoot scale이 의미 있게 호전되었으며, 부주상골의 크기가 큰 경우 골유합술이 변형된 Kidner 술식을 대신하여 사용될 수 있다고 보고하였다. 본 연구에서는 수술 전 방사선학적 계측과 AOFAS midfoot scale의 차이가 없었던 두 군에서 최종 추시관찰 시에 수술 방법에 따른 임상적 차이는 없었음을 관찰하였다. 하지만 AOFAS midfoot scale을 각각의 항목별로 두 군을 비교해 본 결과 절제술 군은 통증(p=0.048), 신발-보조기 필요성(p=0.038)에서, 골유합술 군은 일상 생활의 제한과 보조기 필요성 유무(p=0.033)에서 통계학적으로 더 양호한 결과를 보였다.

부주상골에서의 통증은 연골 결합의 만성 염증이나 관절염, 부주상골의 돌출에 의한 후경골건과 점액낭의 기계적 자극에 의해서 발생할 수 있다.<sup>1,11,20</sup> 따라서 부주상골을 절제하는 술식을 통해 염증이나 관절염의 원인을 제거하고 감압을 통해 기계적 자극을 줄일 수 있어 통증, 신발-보조기 필요성 항목에서 골유합술보다 양호한 결과를 보인 것으로 생각한다. 하지만 일상 생활의 제한과 보조기 필요성 유무 항목에서 골유합술이 더 양호한 결과를 보인 이유는 골-건간 결합과 골-골간 결합의 차이 때문일 것으로 생각한다. 슬관절의 전방 십자 인대 재건술의 건 이식 방법에 대한 동물을 이용한 실험을 포함한 여러 연구에서 골-건간 결합이 골-골간 결합보다 느리고 불완전하다고 보고되고 있으며<sup>26-30</sup> 골-골간 결합은 일단 골유합이 이루어지고 나면 정상 골 조직과 같은 결합력을 가지게 된다.<sup>31</sup> Malicky 등<sup>13</sup>은 부주상골을 제거할 경우 종주상인대뿐만 아니라 후경골건 부착부의 광범위한 박리가 필요하게 되어 결국 내측 종아치의 소실이 발생하여 후경골건과 주상골간의 골-건간 결합에 충분한 결합력이 작용하지 못한다고 하였다.

주관적 회복 시기는 절제술 군에는 14.6±1.0주, 골유합술 군에서는 13.7±0.9주로 통계학적으로 의미 있는 차이(p=0.025)를 보였지만 임상적으로는 약 1주일의 차이가 환자에게 미치는 영향은 크지 않을 것으로 생각한다. 주관적 회복 시기는 조직학적으로 골-건간 결합은 약 12주에 완성되고 골-골간 결합은 약 8주에 완성된다는 연구 결과<sup>30</sup>와도

큰 차이를 보여 주관적 회복 시기는 임상적으로는 수술 방법에 따른 차이는 없을 것으로 생각한다. 수술 전 부주상골의 크기는 절제술 군은 11.9±3.3 mm, 골유합술 군은 13.6±1.9 mm로 통계학적 차이는 없었다( $p=0.113$ ). 본 연구에서는 부주상골의 크기가 크다고 절제술을 시행할 수 없는 것은 아님을 알 수 있었다. 하지만 작은 부주상골에서는 나사의 안정적인 고정기 어려워 골유합술을 시행하기 힘들 것으로 생각한다.

본 연구의 제한점은 증례 수가 많지 않다는 점과 수술 전 또는 중에 부주상골의 크기에 따라 수술 방법을 선택하게 된 경우가 있었다는 점이다. 이는 증례 수가 많아지면 AOFAS midfoot scale의 세부항목에 대한 두 군 간의 차이와 주관적 회복 시기에 대한 더욱 명백한 통계학적 검증이 이루어질 것이며 절제술과 골유합술을 결정하는 요소 중의 하나로 크기에 대한 기준을 마련할 수 있을 것이다.

## 결 론

부주상골에 대한 절제술과 골유합술은 주관적 회복 시기를 포함한 전체적인 임상적 결과의 차이가 크지 않으므로 모두 적절한 수술 방법이라고 할 수 있다. 하지만 각각의 방법은 서로 다른 장점과 단점을 가지고 있으므로 환자의 주 증상, 수술을 통하여 환자가 얻고자 하는 목표, 부주상골의 크기 등 여러 측면을 고려하여 수술 방법을 결정할 수 있을 것으로 생각한다.

## REFERENCES

1. Bareither DJ, Muehleman CM, Feldman NJ. *Os tibiale externum or sesamoid in the tendon of tibialis posterior. J Foot Ankle Surg.* 1995;34:429-34.
2. Bennett GL, Weiner DS, Leighley B. *Surgical treatment of symptomatic accessory tarsal navicular. J Pediatr Orthop.* 1990;10:445-9.
3. Grogan DP, Gasser SI, Ogden JA. *The painful accessory navicular: a clinical and histopathological study. Foot Ankle.* 1989;10:164-9.
4. Kiter E, Gunal I, Turgut A, Kose N. *Evaluation of simple excision in the treatment of symptomatic accessory navicular associated with flat feet. J Orthop Sci.* 2000;5:333-5.
5. O'Rahilly R. *A survey of carpal and tarsal anomalies. J Bone Joint Surg Am.* 1953;35:626-42.
6. Romanowski CA, Barrington NA. *The accessory navicular--an important cause of medial foot pain. Clin Radiol.* 1992;46:261-4.
7. Ugolini PA, Raikin SM. *The accessory navicular. Foot Ankle Clin.* 2004;9:165-80.
8. Demeyere N, De Maeseneer M, Osteaux M. *Quiz case. Symptomatic type II accessory navicular. Eur J Radiol.* 2001;37:60-3.
9. Issever AS, Minden K, Eshed I, Hermann KG. *Accessory navicular bone: when ankle pain does not originate from the ankle. Clin Rheumatol.* 2007;26:2143-4.
10. Miller TT, Staron RB, Feldman F, Parisien M, Glucksman WJ, Gandolfo LH. *The symptomatic accessory tarsal navicular bone: assessment with MR imaging. Radiology.* 1995;195:849-53.
11. Geist ES. *The accessory scaphoid bone. J Bone Joint Surg Am.* 1925;7:570-4.
12. Kidner FC. *The prehallux (accessory scaphoid) in its relation to flat-foot. J Bone Joint Surg Am.* 1929;11:831-7.
13. Malicky ES, Levine DS, Sangeorzan BJ. *Modification of the Kidner procedure with fusion of the primary and accessory navicular bones. Foot Ankle Int.* 1999;20:53-4.
14. Lawson JP, Ogden JA, Sella E, Barwick KW. *The painful accessory navicular. Skeletal Radiol.* 1984;12:250-62.
15. Ray S, Goldberg VM. *Surgical treatment of the accessory navicular. Clin Orthop Relat Res.* 1983;177:61-6.
16. Sullivan JA, Miller WA. *The relationship of the accessory navicular to the development of the flat foot. Clin Orthop Relat Res.* 1979;144:233-7.
17. Jasiewicz B, Potaczek T, Kacki W, Tesiorowski M, Lipik E. *Results of simple excision technique in the surgical treatment of symptomatic accessory navicular bones. Foot Ankle Surg.* 2008;14:57-61.
18. Kopp FJ, Marcus RE. *Clinical outcome of surgical treatment of the symptomatic accessory navicular. Foot Ankle Int.* 2004;25:27-30.
19. Chung JW, Chu IT. *Outcome of fusion of a painful accessory navicular to the primary navicular. Foot Ankle Int.* 2009;30:106-9.
20. Macnicol MF, Voutsinas S. *Surgical treatment of the symptomatic accessory navicular. J Bone Joint Surg Br.* 1984;66:218-26.
21. Tan SM, Chin TW, Mitra AK, Tan SK. *Surgical treatment of symptomatic accessory navicular. Ann Acad Med Singapore.* 1995;24:379-81.
22. Scott AT, Sabesan VJ, Saluta JR, Wilson MA, Easley ME. *Fusion versus excision of the symptomatic Type II accessory navicular: a prospective study. Foot Ankle Int.* 2009;30:10-5.
23. Kanatli U, Yetkin H, Yalcin N. *The relationship between accessory navicular and medial longitudinal arch: evaluation with a plantar pressure distribution measurement system. Foot Ankle Int.* 2003;24:486-9.
24. Zadek I. *The significance of the accessory tarsal scaphoid. J Bone Joint Surg Am.* 1926;8:618-26.
25. Kidner FC. *The prehallux in relation to flatfoot. JAMA.*

- 1933;101:1539-42.
26. **Grana WA, Egle DM, Mahnken R, Goodhart CW.** *An analysis of autograft fixation after anterior cruciate ligament reconstruction in a rabbit model.* *Am J Sports Med.* 1994; 22:344-51.
  27. **Panni AS, Milano G, Lucania L, Fabbriani C.** *Graft healing after anterior cruciate ligament reconstruction in rabbits.* *Clin Orthop Relat Res.* 1997;343:203-12.
  28. **Rodeo SA, Amoczky SP, Torzilli PA, Hidaka C, Warren RF.** *Tendon-healing in a bone tunnel. A biomechanical and histological study in the dog.* *J Bone Joint Surg Am.* 1993; 75:1795-803.
  29. **Tomita F, Yasuda K, Mikami S, Sakai T, Yamazaki S, Tohyama H.** *Comparison of intraosseous graft healing between the doubled flexor tendon graft and the bone-patellar tendon-bone graft in anterior cruciate ligament reconstruction.* *Arthroscopy.* 2001;17:461-76.
  30. **Park MJ, Lee MC, Seong SC.** *A comparative study of the healing of tendon autograft and tendon-bone autograft using patellar tendon in rabbits.* *Int Orthop.* 2001;25:35-9.
  31. **Ostrum RF, Chao EYS, Bassett CAL, et al.** *Bone injury, regeneration and repair. 1st ed. In: Simon SR, ed. Orthopaedic Basic Science. Columbus, OH: American Academy of Orthopaedic Surgeons; 1994. 277-323.*