

두경부(Head & Neck) CT 검사 시 장기의 유효선량 측정 — Effective Dose Determination From CT Head & Neck Region —

전북대학교병원 영상의학과 · 전주대학교 방사선학과¹⁾ · 대구보건대학 방사선과²⁾

윤재혁 · 이광원 · 조영기 · 최지원¹⁾ · 이준일²⁾

— 국문초록 —

두경부(Head & Neck) CT(Computed Tomography)검사에서 환자가 받는 피폭선량 측정을 위하여 인체등가물질로 만든 Rando phantom과 유리선량계를 이용하여 두경부 검사에 따른 환자의 흡수선량의 변화를 실험을 통하여 연구하였다.

인체두부모형을 안와신경(optic nerve), 교뇌(pons), 소뇌(cerebellum), 갑상선(thyroid)으로 나누어, 두경부(Head & Neck) 부위의 검사를 단독검사(Brain, 3D Facial, Temporal, Brain Angiography, 3D Cervical Spine)와 복합검사(Brain+Brain Angiography, Brain+3D Facial, Brain+Temporal, Brain+3D Cervical spine, Brain+3D Facial+Temporal, Brain+3D Cervical Spin+Angiography)로 구분하여 유효선량의 변화를 실험한 후 결과를 측정하였다.

단순 Brain검사와 Brain Angio검사에는 optic nerve에 유효 선량이 높게 분석되었으며, 또한 Temporal검사에는 Pons에, 3D facial 검사와 3D Cervical Spin검사에는 thyroid의 유효선량 값이 높게 나타났다. 복합적으로 이루어는 검사 중 두경부의 Brain+Brain Angio의 검사는 cerebellum의 부위, Brain+3D facial 검사와 Brain+3D Cervical Spin의 복합검사는 thyroid의 부위, Brain+Temporal의 검사에는 pon's 부위 유효 선량 값이 높게 나타났다. Brain +3D facial +Temporal의 복합검사와 Brain+3D Cervical Spin+Angio의 복합검사는 thyroid의 부위에 유효 선량 값이 높게 분석 되었다.

본 연구 결과 Brain+3D Cervical Spin+Brain Angio 복합검사인 경우의 유효 선량은 2.51858 mSv로 일반인의 연간 유효선량한도 1 mSv의 피폭을 초과하는 결과가 나왔다. 또한, Brain 단순 검사 시 optic nerve는 0.31312 mSv의 유효선량으로 향후 방사선학 검사가 이루어질 경우, 두경부의 일반인의 연간 유효선량을 훨씬 초과할 것이라 사료된다. 따라서 진료의 필요성에 의해서 시행되는 CT검사일지라도 질환 병변의 특성에 맞게 CT촬영조건 변화를 주면서 환자의 피폭선량을 최소한으로 할 수 있는 다양한 검사방법의 연구가 필요하다고 사료된다.

중심 단어: 두경부 전산화단층 촬영, 유효선량

*접수일(2011년 4월 18일), 심사일(2011년 5월 12일), 확정일(2011년 6월 2일)

교신저자: 윤재혁, (561-712) 전북 전주시 덕진구 건지로 20
(금암동 634-18) 전북대학교병원 영상의학과 CT실
TEL : 063-250-1851, 1095, C.P. : 017-655-2964
E-mail : smagic03@hanmail.net

I. 서 론

최근 전산화단층촬영(computed tomography, 이하 CT)장치의 보급으로 인해 CT검사는 더욱 증가되고 있으며, 미국의 경우 CT검사가 1980년 300만 명이었던 것이 2007년에 약 7,00만 명으로 약 24배가 증가하였다고 보고되었다¹⁾. 이렇게 CT의 진단적 가치향상으로 검사의 건수가 크게 증가하고 있지만, CT에서의 조직 흡수량은 1~100 mGy 수준으로 영상의학과에서 관찰된 선량 중 가장 높으며, 검사들이 반복되는 경향으로 볼 때, 이러한 선량은 종종 사람들에게서 암 발생 증가가 관찰되어 온 수준에 접근, 초과할 수 있다²⁾. 전체 의료행위로 인한 방사선의 피폭 중 CT검사로 인해 받는 피폭은 약 11%를 차지하고 있으며, 이는 전체 인구가 받는 총 선량의 67%에 해당되는 것이다³⁾. 하지만, 방사선피폭의 위험에 대해서 많은 연구가 있지만 아직까지 정확한 기전은 모르는 상태이며 더구나 피폭의 정도에 따른 위험의 정도가 얼마나 되는지의 상관관계를 정확히 설명해 주지 못하고 있다⁴⁾. 국제 방사선방어위원회(ICRP, International Commission on Radiological Protection)의 권고에 따라 우리나라에서도 직업적인방사선 작업종사자의 연간 피폭 선량한계를 50 mSv로 규정하고 있으나, 나라에 따라 20 mSv로 낮추는 경우도 있다. 한국 방사선 동위원소협회에서 피폭 선량한도는 직업상 피폭과 일반인의 피폭, 의료상의 피폭으로 나누어서 권고하고 있다⁵⁾. 원자력법 관련규정에 의하면 의료상의 피폭은 피폭을 받는 자가 자신의 이익을 위한 목적으로 피폭을 받고 있으므로 제한을 두고 있지 아니하며 유효선량한도는 직업상 피폭인 경우 5년간 100 mSv 범위 내에서 연간 50 mSv, 일반인의 피폭인 경우는 연간 1 mSv으로 하고 있으며, 등가선량한도로는 직업상 피폭인 경우 수정체는 연간 150 mSv, 피부는 연간 500 mSv로, 일반인의 피폭인 경우 수정체는 연간 15 mSv, 피부는 연간 50 mSv로 제한하고 있다⁶⁾. 방사선 피폭으로 인한 인체적 영향은 여러 가지 방법으로 분류를 할 수도 있다.

크게는 체세포 영향(Somatic effect)과 유전적 영향(Genetic effect)으로 나눌 수 있다⁷⁾. 첫째, 체세포 영향(Somatic effect)은 인체의 체세포가 직접 방사선 피폭을 받아서 일어나는 것으로 100 Gy 이상을 한 번에 받았을 때는 신경혈관증(Cerebrovascular syndrome)으로 24~48시간 내에 사망하게 되고 5~12 Gy의 방사선 피폭을 한 번에 받았을 때는 위장관증(Gastrointestinal syndrome)으로 수주 이내에 사망에 이르게 되며 2.5~5 Gy의 피폭

을 받게 되면 조혈기관증(Hematopoietic Syndrome)으로 몇 달 내에 50% 이상이 사망하게 된다^{8,9)}. 방사선 피폭의 직접적 치사량은 아니라 하더라도 피폭의 정도에 따라 나타나는 체세포 영향은 다양하다. 피폭의 정도에 따라 암 발생 위험도도 달라진다고 보고되고 있으며, 가장 빨리 나타나는 것으로 백혈병, 림프종 등이 있고 조금 늦게 나타나는 것으로는 피부암, 폐암, 골수암 등을 예로 들 수 있으며, 적은량의 방사선피폭으로도 원인이 될 수 있다고 하는 것이 갑상선암이나 유방암 등을 보고하고 있다¹⁰⁾. 여러 연구자들의 보고에서와 같이 피폭량이 적으면 적을 수록 방사선으로 인한 암발생률은 감소한다고 하지만 얼마 이하를 받으면 안전하다고 하는 양은 아직 없다¹¹⁾. 그리고 암 발생과 피폭량과의 관계를 설명하는 방법도 다양하다¹²⁾. 방사선 피폭으로 인한 방사선 백내장은 방사선 종사자들이 가장 조심하여야 할 영역이며 2 Gy 이상의 피폭을 받게 되면 잠복기만 다를 뿐이지 거의 모두가 백내장이 발생된다고 한다¹³⁾. 둘째, 유전적 영향(Genetic effect)으로는 생식기에 방사선 피폭이 되었을 때 일어날 수 있는 것으로 피폭 받은 본인보다는 다음 세대에서 방사선 피폭으로 인해 고통을 받아야 하기 때문에 더욱 심각한 문제를 야기할 수 있다¹⁴⁾. 특히, 두경부의 검사비중은 점차 증가하는 추세이며 이에 따라 여러 연구자들에 의해 방사선 민감도가 높은 기관이 많은 두경부 영역에 대한 방사선 피폭의 위험성이 제기되었고 이의 노출부 위험을 낮추기 위한 연구가 계속되고 있다. 최근 국제방사선방어위원회(ICRP, International Commission on Radiological Protection Recommendations)에서는 ICRP2007 New recommendations인 ICRP 103을 통해 두부(Brain), 타액선(Salivary gland)과 같은 두경부 영역의 조직가중치를 새로이 규정하고 이에 대한 방사선 위해성에 대하여 새로운 재평가가 필요하다고 언급하고 있다¹⁵⁾.

본 연구에서는 두경부(Head & Neck)에서 이루어지는 CT검사에서 환자가 받는 피폭의 선량을 측정하기 위해서 인체등가물질로 만든 Rando phantom의 두경부(Head & Neck) 중요 장기 부위를 안와신경(optic nerve), 교뇌(pons), 소뇌(cerebellum), 갑상선(thyroid gland) 등으로 나누어서 유리선량계 소자를 삽입한 후, 두경부(Head & Neck) 부위의 검사처방을 Brain, 3D facial, Temporal, Brain Angio, 3D Cervical Spin의 5가지 검사로 구분하여 CT촬영 검사에 따른 환자의 유효선량의 변화를 실험을 통하여 연구하였다.

II. 대상 및 연구방법

1. 대상

Rando phantom을 환자로 가정하여 일개 대학병원의 응급실에서 발생되어진 두경부(Head & Neck)부위의 검사처방을 Brain, 3D facial, Temporal, Brain Angio, 3D Cervical Spine의 5가지 검사로 구분하여 CT촬영 후, 유효선량의 변화를 실험을 통하여 연구하였다.

2. 재료 및 장비

- 1) CT장치: 16 Slice MDCT(SIEMENS Erlangen, Germany)
- 2) Phantom: Rando(Model RAN-110, Churchill Associate LTD, USA)
- 3) Dosimetry: Glass Dosimetry System(Dose Ace FGD-1000, GD-352M, Asahi Techno Glass Corporation Shizuoka, Japan)

3. 실험 방법 및 자료 분석

- 1) 응급실 내원환자의 두경부(Head & Neck) CT 검사 통계

2009년 5월 1일부터 2010년 5월 31일 까지 1년 1개월 동안의 응급실을 내원 하는 환자의 초진 진료에 의해 발생한 CT검사 처방 중에서, 두경부(Head & Neck)부위의 검사 부위를 단독 검사의 Brain, 3D facial, Temporal, Brain Angio, 3DCervical Spine의 검사 코드와 복합 검사 Brain+Brain Angio, Brain+3D facial, Brain+Temporal, Brain+3D Cervical Spine, Brain+3D facial+Temporal, Brain+3D Cervical Spine+Brain Angio의 검사 코드별 분류 후, 의무 기록실의 전사적 자원관리(Enterprise Resource Planning, 이하 ERP) D.W Program을 이용하여, 1년 동안의 두경부(Head & Neck) CT검사 통계를 조사했다.

- 2) 두경부(Head & Neck) 부위 유효선량의 측정 방법

① Rando phantom: 건조된 폐, 기도, 뼈, 조직 등가 물질의 4가지 성분으로 이루어진 팬텀으로서 163 cm, 54 kg의 성인 인체와 동일 구조를 가지고 있으며, 각 단면은 5 mm의 직경을 가진 구멍이 15 mm 간격으로 배열되어 있고, 각 단면의 두께가 2.5 cm인 35개의 단면으로 구성되어 있다(Figure 1).

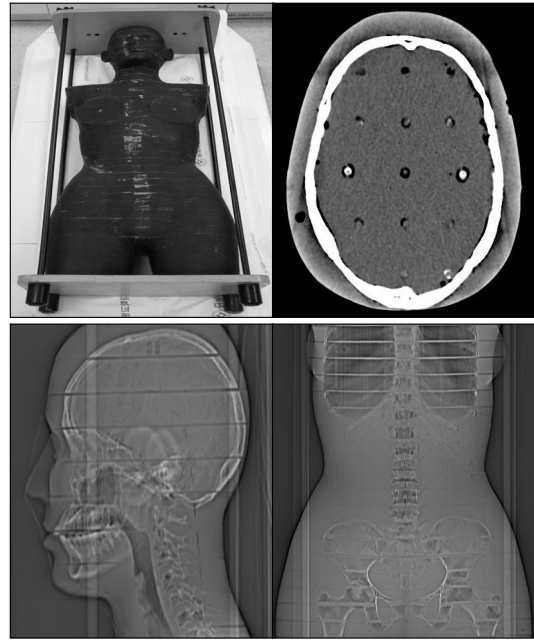


Fig. 1. Rando phantom Image

② 두경부(Head & Neck)단독 CT 검사 부위 검사: 본원의 응급 CT protocol로 검사한 후 CT장비의 DLP (Dose Length Product)수치에 European Commission의 EUR¹⁶⁾에서 권고하는 조직 가중치(Table 1)를 적용하여 유효선량(Effective doses)을 측정하였다.

Table 1. EUR Organ Effective dose [$E = EDLP * DLP$, [mSv]]

Region of Body	Normalized effective dose, $E_{DLP}(mSv \text{ mGy}^{-1} \text{ cm}^{-1})$
Head	0.0023
Neck	0.0054
Chest	0.017
Abdomen	0.015
Pelvis	0.019

③ 두경부(Head & Neck) 복합 검사: phantom의 두경부(Head & Neck)는 8개의 단면으로 구성되어 있으며, 두경부(Head & Neck) 검사 장기를 안와신경(optic nerve), 교뇌(pons), 소뇌(cerebellum), 갑상선(thyroid gland) 등으로 나누어서 식품의약품안전청(Korea Food & Drug Administration, KFDA) 방사선안전과의 협조를 얻어 교정이 완료된 유리소자의 유리선량계(Glass Dosimetry, Fig.

2)를 두경부 복합 처방 검사에 따른 목적하는 장기의 부위(Fig. 3, Table 2)에 삽입한 다음 본원의 응급 CT protocol로 검사를 시행한 한 후에 다시 식약청으로 보낸 후, Reading결과를 받아 분석하였다.




Fig. 2. Glass Dosimetry System

Table 2. CT examination Organs measurement of radiation dose area

	brain	angio	3D facial	temporal	3D C-spine
optic nerve	o	o	o	o	o
pons	o	o	o	o	o
cerebellum	o	o	o	o	o
thyroid			o		o

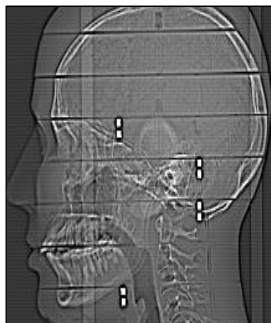


Fig. 3. CT examination Organs measurement of radiation dose area

최근 국제방사선방어위원회(ICRP, International Commission on Radiological Protection Recommendations)에서는 ICRP 2007 New recommendations인 ICRP 103을 통해 두부(Brain), 타액선(Salivary gland)과 같은 두경부 영역의 조직가중치를 새로이 규정¹⁵⁾하였는데, 두경부의 뇌부분을 기존의 뼈표면과 피부와 같이 조직의 가중치를 0.01로 새로 규정하였으며, 갑상선은 기존의 0.05에서 0.04로 가중치를 규정하였다(Table 3). 두경부(Head & Neck) 복합 검사 측정이 완료된 측정값들을 새로이 규정한 가중치 ICRP 103의 수치를 적용하여 유효선량(Effective doses)을 산출하였다.

Table 3. ICRP 2007 New recommendations Tissue Weight ICRP 103

Tissue Weight ICRP60		Tissue Weight RP07	
0.2	gonad		
0.12	bone marrow, Lung, stomach, colon	0.12	Lung, stomach, colon, bone marrow, breast, remainder.
		0.08	gonad
0.05	breast, bladder, liver, oesophagus, Thyroid, remainder.		
		0.04	bladder, liver, oesophagus, Thyroid
0.01	Bone surface, skin	0.01	Bone surface, skin, brain, salivary gland

* remainder[13]: adrenals, extrathoracic tissue (ET), gall bladder, heart, kidneys, lymphatic nodes, muscle, oral mucosa, pancreas, prostate (F), small intestine (SI), spleen, thymus

III. 결 과

1. 본원의 응급실을 내원하는 환자의 두경부 (Head & Neck)부위 CT검사 통계

1) 두경부(Head & Neck)부위 단독 검사별 CT검사 통계

본원의 응급실을 내원하는 환자 중 2009년 5월 1일부터 2010년 5월 31일까지 환자의 초진 진료에 의해 발생한 CT검사 처방 중에서, 두경부(Head & Neck)부위단독 CT검사의 Brain, 3D facial, Temporal, Brain Angio,

3D Cervical Spine의 1년 1개월 동안 두경부(Head & Neck)부위의 발생 처방은 14,218건 이었다. 이중 Brain CT는 8,823건, Brain angio는 429건, 3D facial는 2,824건, Temporal는 740건, 3D Cervical spine은 1,402건으로 발생되었다(Table 4).

Table 4. Single Scan CT examination statistics

Total	Brain	Angio	3D Facial	Temporal	3D Cervical
14,218	8,823	429	2,824	740	1,402

2) 두경부(Head & Neck)부위 복합 검사별 CT검사 통계

두경부(Head & Neck)부위의 1년 1개월 동안 발생 되어진 두경부(Head & Neck)부위의 처방은 14,218건으로 복합 검사별 CT검사의 Brain+Brain Angio는 344건, Brain+3D facial은 1,466건, Brain+Temporal은 76건, Brain+3D Cervical Spine은 995건, Brain+3D facial+Temporal은 45건, Brain+3D Cervical Spine+Brain Angio는 12건으로 발생되었다(Table 5).

Table 5. Multiple Scan CT examination statistics

Total	Brain+ Angio	Brain+ 3D facial	Brain+ Temporal	Brain+3D CSpine	Brain+3D facial+Temporal	Brain +3D C Spine +Angio
14,218	344	1,466	76	995	45	12

2. 두경부(Head & Neck)부위의 DLP값에 따른 유효선량의 측정 결과

1) 두경부(Head & Neck) 단독 CT 검사 전체 부위 유효선량(Effective doses)

Brain은 1.449 mSv, Brain Angio는 2.5139 mSv, 3D facial은 0.7774 mSv, Temporal은 0.9683 mSv이었으며, 3D Cervical Spine은 1.89 mSv의 결과가 나왔다(Table 6).

CT 검사 결과, 전체 부위 유효선량(Effective doses)의 Brain Angio검사는 Brain검사 보다 73.5%의 유효선량이 높게 나타났으며, Brain은 3D facial 보다 86.4%, Temporal 보다는 49.6%의 유효선량이 높게 나타났다. 3D Cervical Spine 검사는 Brain 검사 보다 30.4% 높게 나타났다.

Table 6. Head & Neck Scan Range Effective dose [E = EDLP * DLP, [mSv]]

	DLP	mSv
Brain	630	1,449
Angio	1,093	2,5139
3D facial	338	0,7774
Temporal	421	0,9683
3D C Spine	350	1,89

Region of Body	Normalized effective dose, E _{DLP} (mSv mGy ⁻¹ cm ⁻¹)
Head	0.0023
Neck	0.0054
Chest	0.017
Abdomen	0.015
Pelvis	0.019

2) Brain의 장기 방사선 피폭 선량 측정 결과

Rando phantom의 Brain의 유리 선량계 측정 검사 결과 optic nerve는 31,312 mGy, pons는 26,715 mGy, cerebellum은 28,265 mGy로 나왔으며, 국제방사선방어위원회(ICRP)가 ICRP 103에서 권고하는 조직가중치 0.01을 적용하여 유효 선량을 구하였다(Table 7).

Table 7. CT Scan Brain measurement of Effective dose [mSv]

Brain	Glass rod dosimeter [mGy]	Tissue Weight RP07	Effective dose [mSv]
optic nerve	31,312	0.01	0,31312
pons	26,715	0.01	0,26715
cerebellum	28,265	0.01	0,28265

조직의 가중치 적용한 결과 Brain의 optic nerve는 0,313 mSv, pons는 0,267 mSv, cerebellum은 0,282 mSv로 optic nerve가 높은 값의 결과를 얻을 수 있었다.

3) Brain angio의 장기 방사선 피폭 선량 측정 결과

Rando phantom의 Brain angio의 유리 선량계 측정 결과 optic nerve는 29,524 mGy, pons는 29,164 mGy, cerebellum은 28,902 mGy로 나왔으며, 국제방사선방어위원회(ICRP)가 ICRP 103에서 권고하는 조직가중치를 적

용하여 유효 선량을 구하면, optic nerve가 높은 값의 결과를 얻을 수 있었다(Table 8).

Table 8. CT Scan Brain angio measurement of Effective dose [mSv]

Brain angio	Glass rod dosimeter [mGy]	Tissue Weight RP07	Effective dose [mSv]
optic nerve	29,524	0,01	0,29524
pons	29,164	0,01	0,29164
cerebellum	28,902	0,01	0,28902

4) 3D facial의 장기 방사선 피폭 선량 측정 결과

Rando phantom의 3D facial의 유리 선량계 측정 결과 optic nerve는 10,782 mGy, pons는 11,974 mGy, cerebellum은 11,943 mGy, thyroid는 15,923 mGy으로 나왔으며, 국제방사선방어위원회(ICRP)가 ICRP 103에서 권고하는 조직가중치를 적용하여 유효 선량을 구하면 optic nerve는 0,10782 mSv, pons는 0,11974 mSv, cerebellum은 0,11943 mSv, thyroid는 0,63692 mSv로 thyroid가 높은 값의 결과를 얻을 수 있었다(Table 9).

Table 9. CT Scan 3D facial measurement of Effective dose [mSv]

3D facial	Glass rod dosimeter [mGy]	Tissue Weight RP07	Effective dose [mSv]
optic nerve	10,782	0,01	0,10782
pons	11,974	0,01	0,11974
cerebellum	11,943	0,01	0,11943
thyroid	15,923	0,04	0,63692

5) Temporal의 장기 방사선 피폭 선량 측정 결과

Rando phantom의 Temporal의 유리 선량계 측정 결과 optic nerve는 8,803 mGy, pons는 26,448 mGy, cerebellum은 16,131 mGy로 나왔으며, 국제방사선방어위원회(ICRP)가 ICRP 103에서 권고하는 조직가중치를 적용하여 유효 선량을 구하면 optic nerve는 0,088 mSv, pons는 0,264 mSv, cerebellum은 0,161 mSv로 나왔으며, Temporal검사의 특성상 Pons의 유효선량 값이 높게 나타남을 알 수 있었다(Table 10).

Table 10. CT Scan Temporal measurement of Effective dose [mSv]

Temporal	Glass rod dosimeter [mGy]	Tissue Weight RP07	Effective dose [mSv]
optic nerve	8,803	0,01	0,08803
pons	26,448	0,01	0,26448
cerebellum	16,131	0,01	0,16131

6) 3D Cervical Spine의 장기 방사선 피폭 선량 측정 결과

Rando phantom의 3D Cervical Spine의 유리 선량계 측정 결과 optic nerve는 12,814 mGy, pons는 18,661 mGy, cerebellum은 23,036 mGy, thyroid grand는 35,036 mGy로 나왔으며, 국제방사선방어위원회(ICRP)가 ICRP 103에서 권고하는 조직가중치를 적용하여 유효 선량을 구하면 optic nerve는 0,12814 mSv, pons는 0,18661 mSv, cerebellum은 0,23036 mSv, thyroid grand는 1,40144 mSv의 유효선량 값을 얻을 수 있었으며, 3D Cervical Spin검사의 특성상 thyroid의 유효선량 값이 높게 나타남을 알 수 있었다(Table 11).

Table 11. CT Scan 3D Cervical Spine measurement of Effective dose [mSv]

3D Cervical	Glass rod dosimeter[mGy]	Tissue Weight RP07	Effective dose [mSv]
optic nerve	12,814	0,01	0,12814
pons	18,661	0,01	0,18661
cerebellum	23,036	0,01	0,23036
thyroid	35,036	0,04	1,40144

3. 본원 응급실을 내원하는 환자의 두경부(Brain) 부위의 교차 검사별 CT 검사 결과

1) Brain+Brain Angio 복합 검사의 장기 방사선 피폭 선량 측정 결과

Rando phantom의 Brain+Brain Angio의 유리 선량계 측정 결과 optic nerve는 56,4837 mGy, pons는 55,7287 mGy, cerebellum은 64,4337 mGy로 나왔으며, 조직의 가중치 적용한 결과 Brain+angio의 optic nerve는 0,564837 mSv, pons는 0,557287 mSv, cerebellum은

Table 12. CT Scan Brain+Brain Angio measurement of Effective dose [mSv]

Brain+ Brain Angio	Glass rod dosimeter [mGy]	Tissue Weight RP07	Effective dose [mSv]	Brain Effective dose [mSv]	Brain Angio Effective dose [mSv]
optic nerve	56.4837	0.01	0.564837	0.31312	0.29524
pons	55.7287	0.01	0.557287	0.26715	0.29164
cerebellum	64.4337	0.01	0.644337	0.28265	0.28902

Table 13. CT Scan Brain+3D facial measurement of Effective dose [mSv]

Brain +3D facial	Glass rod dosimeter [mGy]	Tissue Weight RP07	Effective dose [mSv]	Brain Effective dose [mSv]	3D facial Effective dose [mSv]
optic nerve	42.2917	0.01	0.422917	0.31312	0.10782
pons	43.2977	0.01	0.432977	0.26715	0.11974
cerebellum	41.2117	0.01	0.412117	0.28265	0.11943
thyroid	19.9737	0.04	0.798948		0.63692

Table 14. CT Scan Brain+Temporal measurement of Effective dose [mSv]

Brain+Temporal	Glass rod dosimeter [mGy]	Tissue Weight RP07	Effective dose [mSv]	Brain Effective dose [mSv]	Temporal Effective dose [mSv]
optic nerve	44.1783	0.01	0.441783	0.31312	0.08803
pons	60.3583	0.01	0.603583	0.26715	0.26448
cerebellum	56.2903	0.01	0.562903	0.28265	0.16131

0.644337 mSv로 나왔으며, 각각 독립적인 Brain, Brain Angio검사 결과는 optic nerve의 측정값이 높았는데, Brain+Brain Angio의 복합검사는 cerebellum > optic nerve > pons의 부위가 많은 피폭을 받는 결과 값을 얻을 수 있었다(Table 12).

2) Brain+3D facial 복합 검사의 장기 방사선 피폭 선량 측정결과

Rando phantom의 Brain+3D facial의 유리 선량계 측정 결과 optic nerve는 42.2917 mGy, pons는 43.2977 mGy, cerebellum은 41.2117 mGy, thyroid grand는 19.9737 mGy로 나왔으며, 조직가중치를 적용하여 유효선량을 구하면 optic nerve는 0.4229 mSv, pons는 0.43297 mSv, cerebellum은 0.4121 mSv, thyroid grand는 0.79894 mSv로 나왔으며, 각각 독립적인 Brain, 3D facial검사 결과 Brain검사는 optic nerve, 3D facial 검사결과는 thyroid grand가 높은 값으로 나

왔는데, Brain+3D facial의 복합 검사는 thyroid grand > pons > optic nerve > cerebellum 의 부위가 많은 피폭을 받는 결과 값을 얻을 수 있었다(Table 13).

3) Brain+Temporal 복합 검사의 방사선 피폭 선량 측정결과

Brain+Temporal의 유리 선량계 측정 결과 optic nerve는 44.1783 mGy, pons는 60.3583 mGy, cerebellum은 56.2903 mGy로 나왔으며, 조직가중치를 적용하여 유효 선량을 구하면 optic nerve는 0.44178 mSv, pons는 0.603583 mSv, cerebellum은 0.5629 mSv로 나왔으며, 각각 독립적인 Brain, Temporal검사 결과 Brain검사는 optic nerve, Temporal 검사 결과는 Pons가 높은 값으로 나왔는데, Brain+Temporal의 복합검사는 pons > cerebellum > optic nerve의 부위가 많은 피폭을 받는 결과 값을 얻을 수 있었다(Table 14).

Table 15. CT Scan Brain+3D Cervical Spine measurement of Effective dose [mSv]

Brain+ 3D Cervical Spine	Glass rod dosimeter [mGy]	Tissue Weight RP07	Effective dose [mSv]	Brain Effective dose [mSv]	3D C spine Effective dose [mSv]
optic nerve	19.3783	0.01	0.193783	0.31312	0.12814
pons	30.6653	0.01	0.306653	0.26715	0.18661
cerebellum	31.1033	0.01	0.311033	0.28265	0.23036
thyroid	44.9713	0.04	1.798852		1.40144

Table 16. CT Scan Brain+3D facial+Temporal measurement of Effective dose [mSv]

Brain+3D facial +Temporal	Glass rod dosimeter [mGy]	Tissue Weight RP07	Effective dose [mSv]	Brain Effective dose [mSv]	3D facial Effective dose [mSv]	Temporal Effective dose [mSv]
optic nerve	50.6947	0.01	0.506947	0.31312	0.10782	0.08803
pons	68.7333	0.01	0.687333	0.26715	0.11974	0.26448
cerebellum	61.7663	0.01	0.617663	0.28265	0.11943	0.16131
thyroid	21.4433	0.04	0.857732		0.63692	

4) Brain+3D Cervical Spine 복합 검사의 방사선 피폭 선량 측정결과

Brain+3D Cervical Spine의 유리선량계 측정 결과 optic nerve는 19.3783 mGy, pons는 30.6653 mGy, cerebellum은 31.1033 mGy, thyroid gland는 44.9713 mGy로 나왔으며, 조직가중치를 적용하여 유효 선량을 구하면 optic nerve는 0.19378 mSv, pons는 0.3066 mSv, cerebellum은 0.3110 mSv, thyroid gland는 1.79885 mSv로 나왔으며, 각각 독립적인 Brain, 3D Cervical Spine검사 결과 Brain 검사는 optic nerve, 3D C Spine 검사 결과는 thyroid gland가 높은 값으로 나왔는데, Brain+3D Cervical Spine의 복합검사는 thyroid > cerebellum > pons > optic nerve의 부위가 많은 피폭을 받는 결과 값을 얻을 수 있었다(Table 15).

5) Brain+3D facial+Temporal 복합 검사의 방사선 피폭 선량 측정결과

Brain+3D facial+Temporal의 유리 선량계 측정 결과 optic nerve는 50.6947 mGy, pons는 68.7333 mGy, cerebellum은 61.7663 mGy, thyroid gland는 21.4433 mGy로 나왔으며, 조직가중치를 적용하여 유효선량을 구하면 optic nerve는 0.506947 mSv, pons는 0.6873 mSv, cerebellum은 0.6176 mSv, thyroid gland는 0.8577 mSv로 나왔으며, 각각 독립적인 Brain, 3D

facial, Temporal검사 결과 Brain검사는 optic nerve, 3D facial 검사 결과는 thyroid, Temporal검사 결과는 Pons의 유효선량 값이 높은 값으로 나왔는데, Brain+3D facial +Temporal의 복합검사는 thyroid > pons > cerebellum > optic nerve의 부위가 많은 피폭을 받는 결과 값을 얻을 수 있었다(Table 16).

6) Brain+3D Cervical Spine+Angio 복합 검사의 방사선 피폭 선량 측정결과

Brain+3D Cervical Spine+Angio의 유리 선량계 측정 결과 optic nerve는 68.5427 mGy, pons는 67.0217 mGy, cerebellum은 61.9007 mGy, thyroid gland는 62.9647 mGy로 나왔으며, 조직가중치를 적용하여 유효선량을 구하면 optic nerve는 0.68542 mSv, pons는 0.67021 mSv, cerebellum은 0.619 mSv, thyroid gland는 2.51858 mSv로 나왔으며, 각각 독립적인 Brain, 3D Cervical Spine, Brain Angio검사 결과 Brain, Brain Angio검사 결과는 optic nerve, 3D Cervical Spine 검사 결과는 thyroid gland 유효선량 값이 높은 값으로 나왔는데, Brain+3D Cervical Spine+Brain Angio의 복합검사는 thyroid > optic nerve > Pons > cerebellum 부위가 많은 피폭을 받는 결과 값을 얻을 수 있었다(Table 17).

Table 17. CT Scan Brain+3D Cervical Spine+Angio measurement of Effective dose [mSv]

Brain +3D Cervical Spine +Brain Angio	Glass rod dosimeter [mGy]	Tissue Weight RP07	Effective dose [mSv]	Brain Effective dose [mSv]	3D facial Effective dose [mSv]	Angio Effective dose [mSv]
optic nerve	68,5427	0.01	0,685427	0,31312	0,10782	0,29524
pons	67,0217	0.01	0,670217	0,26715	0,11974	0,29164
cerebellum	61,9007	0.01	0,619007	0,28265	0,11943	0,28902
thyroid	62,9647	0.04	2,518588		0,63692	

IV. 고 찰

국제 방사선 방어위원회(ICRP)에서는 방사선 방에 관한 많은 권고를 하고 있는데 ICRP26에 따른 방사선 방어의 목표는 “방사선 피폭에 의한 결정적 영향의 발생을 방지하고 확률적 영향의 발생확률을 합리적으로 달성할 수 있는 한 낮게 유지한다.”이다. 방사선 방어의 목표에서 언급하고 있는 “합리적으로 달성할 수 있는 한 낮게”라는 서술은 이른바 ALARA(As Low As Reasonably Achievable)라고 불리는 방사선 방어의 개념이다. 이는 “정해진 선량당량 한계를 절대로 초과해서는 안 된다는 조건을 지키면서 모든 것에 정당화 할 수 있는 피폭을 경제적 사회적 요인을 고려하여 합리적으로 달성할 수 있는 한 낮게 유지하는 것”을 의미한다. 즉, 환자 개인 및 집단의 방사선 피폭선량은 방사선 진료의 가치를 손상하지 않는 범위 내에서 최소한으로 하는 것을 원칙으로 한다. 전체 방사선 검사 중에서 CT검사는 영상의 질이 매우 중요하며 특히, 두경부 검사에서는 골성미로 구조나 청각구조와 같은 아주 미세한 3차원 구조에 대해 해상력 측면에서 큰 장점을 갖고 있고 병변의 조직학적 진단과 주위 조직으로의 침윤여부, 수술계획과 전이여부의 확인 등과 같은 병기결정에 중요한 척도로 사용되고 있으며, neck부위의 림프절 전이 여부를 잘 볼 수 있도록 영상을 최적화해야 한다¹⁷⁾. 1999년 European Commission의 EUR에서 발표한 CT의 질적 기준에 관한 유럽 가이드라인의 DRL (Diagnostic reference levels)은 방사선 검사 중 일반촬영 두개골(Skull) 유효선량(Effective doses)은 0.03 mSv, CT 두경부(Head)검사의 DLP(Dose Length Product) 수치에 조직 가중치 적용한 유효 선량(Effective doses)은 2 mSv이었는데¹⁸⁾, 본 연구결과 두경부 CT 검사부위의 DLP(Dose Length Product)에 따른 유효선량(Effective doses)은 CT의 질적 기준에 관한 유럽 가이드라인(European guidelines on quality criteria for com-

puted tomography)의 두경부 2 mSv를 초과하지 않은 값을 나타냈다(Table 14). 방사선 피폭을 나타내는 단위 중 등가선량(Dose equivalent)은 인체 조직 및 장기에 흡수되어진 방사선의 물리적 차원의 에너지 선질을 고려하는 값이지만, 유효선량은(Effective doses) 특정 조직에 노출된 방사선 예민도(specific radiosensitivity)를 표현하는 조직의 가중치(organ weighting factor, W_T)를 감안하여 특정조직과 연관된 확률적 유해성(stochastic effects)을 포함한 조직이나 기관의 선량인데, 최근 국제방사선방어위원회(ICRP, International Commission on Radiological Protection Recommendations)에서는 ICRP2007 New recommendations인 ICRP 103을 통해 두경부(Brain), 타액선(Salivary gland)과 같은 두경부 영역의 조직가중치를 새로이 규정하고 이에 대한 방사선 유해성에 대하여 새로운 재평가가 필요하다고 언급하고 있다¹⁵⁾. 2007년 Brenner DJ 등의 연구에 의하면 CT 검사로 인한 암이 발생할 수 있는 잠재적인 위험도도 1.5~2.0% 정도 증가한다고 보고되었다¹⁹⁾. 본 연구에서는 두경부(Brain)에서 이루어지는 CT(Computed Tomography) 검사에서 환자가 받는 피폭의 선량을 측정하기 위해서 인체 등가물질로 만든 Rando phantom의 두경부(Head & Neck) 4부분의 장기(optic nerve, pons, cerebellum, thyroid gland)에 유리 선량계를 삽입한 후, 검사에 따른 환자의 유효선량의 변화를 실험을 통하여 연구한 결과 단순 Brain검사와 Brain Angio검사에는 optic nerve에 유효 선량이 많았음을 알 수 있었으며, Temporal검사에는 Pons에, 3D facial 검사와 3D Cervical Spine검사에는 thyroid gland의 유효선량 값이 높게 나타났다. 응급실에 오는 환자들의 응급상황(emergency)의 CT검사 시 여러 부위의 검사가 단 시간에 이루어지는 경우가 많다.

복합적으로 이루어는 검사 중 두경부의 Brain+Brain Angio의 검사는 cerebellum의 부위, Brain+3D facial 검사와 Brain+3D Cervical Spine의 복합검사는 thyroid

의 부위, Brain+Temporal의 검사에는 pons 부위에 유효 선량 값이 높게 나타났다. Brain+3D facial+Temporal의 복합검사와 Brain+3D facial+Brain Angio의 복합검사는 thyroid gland의 부위에 유효 선량 값이 높게 나타났다.

최근 2009년 Chiyo Yamauchi-Kawaura, Keisuke Fujii 등의 연구에 의하면 두경부의 3차원 CT 영상 검사에서의 방사선 조사선량은 routin neck CT에 비해 상대적으로 높으며, ICRP 2007 신권고안 기준에 따라 특히 경부의 타액선, 갑상선 등이 포함하는 검사에서 30 mGy 이상의 선량일 때는 좀 더 관찰을 해야 한다고 보고되었다⁴⁹⁾.

본 연구의 결과 경부의 타액선, 갑상선이 포함되는 Brain+3D facial+Brain Angio 복합검사에서의 두경부 phantom을 이용한 유리 선량계 측정 결과 optic nerve는 68.5427 mGy, pons는 67.0217 mGy, cerebellum은 61.9007 mGy, thyroid gland는 62.9647 mGy로 ICRP 2007 신권고안 기준의 30 mGy 이상을 넘는 결과가 나왔으며, 조직 가중치(organs weighting factor, W_T)를 적용하여 유효 선량을 구하면 optic nerve는 0.68542 mSv, pons는 0.67021 mSv, cerebellum은 0.619 mSv, thyroid gland는 2.51858 mSv의 결과를 얻을 수 있었다.

본 연구의 제한점은 다음과 같다.

첫째, CT영상 변수(관전압, 관전류, 갠트리 회전 시간, 피치, 슬라이스 두께, 콜리메이션, 스캔 변수)에 따른 각기 다른 실험을 시행하지 못하고, 본원에서 임상적으로 적용되어진 검사 protocol만을 가지고 측정 비교한 것의 제한점이 있다.

둘째, 본원의 CT장비에 국한되어져 다른 장비에 대한 연구의 제한점이 있다.

셋째, 유리선량계를 식품의약품안전청 방사선 안전과에서 대여하여 본 연구를 했는데, 유리선량계의 제한점 때문에 복합적으로 이루어지는 검사 방법에 대하여 여러가지의 변수를 적용하지 못한 점의 제한점이 있었다. 위의 제한점에서 나타난 것처럼 충분한 유리선량계를 가지고 CT의 영상 변수를 각각 다르게 적용하면서, 보다 많은 CT장비에 대하여 의료방사선 노출에 대한 연구를 하여 임상에서 방사선 피폭을 줄일 수 있는 세부적인 분석과 아울러 보다 구체적인 연구가 이루어져야 할 것으로 생각된다.

V. 결 론

1. Optic nerve의 두경부의 단순 검사 시 유효선량은

Brain > Brain Angio > 3D facial > Temporal > 3D Cervical Spine검사 순으로 높게 나타났으며, 복합검사의 Brain+Brain Angio의 optic nerve의 유효선량은 단순 Brain보다도 44.6%, Brain+3-D Facial+Temporal의 검사는 38.3%, Brain+3D Facial+Angio의 검사는 64.3%의 선량이 증가되었다.

2. Pons의 유효선량은 Brain Angio > Brain > Temporal > 3D facial > 3D Cervical Spine검사 순으로 높게 나타났으며, 복합검사의 Brain+Temporal의 pons의 유효선량은 단순 Brain보다도 55.7%, Brain+Brain Angio검사에는 52.1%, Brain+3D Facial+Temporal의 검사는 61.1%의 선량이 증가되었다.

3. Cerebellum의 유효선량은 Brain Angio > Brain > Temporal > 3D facial > 3D Cervical Spine검사 순으로 높게 나타났으며, 복합검사의 Brain+Temporal의 cerebellum의 유효선량은 단순 Brain보다도 49.8%, Brain+Brain Angio검사에는 56.1%, Brain+3D Facial+Angio의 검사는 61.1%의 선량이 증가되었다.

4. Thyroid gland의 유효선량은 3D Cervical Spine > 3D facial검사 순으로 높게 나타났으며, 복합검사의 Brain+3D Cervical Spine의 thyroid gland의 유효선량은 단순 3D Cervical Spine보다도 64.6%, Brain+3D Cervical Spine+Brain Angio검사에는 74.7%의 선량이 증가되었다. 의료의 목적성과 방사선 피폭으로 인한 결과가 환자에게 이익으로 되돌아온다는 이유로 의료목적의 방사선 검사는 일반적인 방사선피폭과 구분되어지지만, 유효선량한도는 직업상 피폭인 경우 5년간 100 mSv 범위 내에서 연간 50 mSv, 일반인의 피폭인 경우는 연간 1 mSv으로 하고 있는데, 본 연구 Brain+3D Cervical Spine+Brain Angio 복합검사인 경우의 유효 선량은 2.51858 mSv로 연간 일반인 피폭을 초과하는 결과가 나왔다. 또한, 단순 검사인 Brain의 경우의 0.31312 mSv의 피폭을 나타내는 optic nerve의 경우, Brain병변의 조직학적인 진단 및 수술 계획 등의 추적 검사가 이루어지는 경우를 감안하면, 두경부의 일반인의 연간 유효선량을 훨씬 초과할 것이라 생각되어진다. 진료의 필요성에 의해서 시행되는 CT 검사 일지라도 질환병변의 특성에 맞게 최초 검사와 추적검사로 구분하여 검사조건(관전압, 관전류, 검사시간, 슬라이스 두께, 검사범위 등)을 다르게 적용하여 환자의 피폭선량을 최소한으로 할 수 있으면서도, 진료영상의 진단효율을 높일 수 있도록 검사방법을 다 각도로 모색해야 할 것이다.

참고 문헌

1. 2007 CT market summary report. Des Plaines, IL: IML Medical Information Division, 2007
2. ICRP. 2000 Managing patient dose in computed tomography, ICRP Publication 87(1)
3. International Commission on Radiological Protection, Managing Patient Dose in Computed tomography, in Ann ICRP 2000, ICRP Publication 87, Vol 30, Issue 4
4. Hendee WR. Real and perceived risks of medical radiation exposure. West J of Med 3: 380-386, 1983
5. Korea atomic energy Decrees. Korea atomic energy research institute 1996
6. The standard to decide radiation dose. The Minister of ministry of science and technology 1998
7. Hall EJ, Phil D, D. Sc, F.A. C. R. Radiation biology for the radiologist, 4th ed, J, B, Lippincott 311-384, 1994
8. Karas JS, Stanbury JB. Fatal radiation syndrome from an accidental nuclear excursion. N Engl J Med 272:755, 1965
9. Shipman TL, Lushbaugh CC. Acute radiation death resulting from an accidental nuclear critical excursion. J Occup Med 3(suppl.) 145-192, 1961
10. Upton AC. The dose response relation in radiation induced cancer. Cancer Res 21:717-729, 1961
11. Rugh R. Low levels of Xirradiation and the early mammalian embryo. AJR 87:559-566, 1962
12. Grazer RF, Meislin HW, Western BR, Criss EA. Exposure to ionizing radiation in the emergency department from commonly performed portable radiographs; Ann Emerg Med April 16(4): 417-420, 1987
13. Merriam GR, Focht EF. Clinical study of radiation cataracts and the relation ship to dose. AJR 77:759-785, 1957
14. Russell WL. Studies in mammalian radiation genetics. Nucleonics 23:53-56, 1962
15. International Commission on Radiological Protection. The 2007 Recommendations of the International Commission on Radiological Protection. In:ICRP Publication 103. Ahn, ICRP(2007)37(2/3). Oxford, UK:Elsevier Science.
16. EUR. European guidelines on quality criteria for computed tomography. EUR 16261, May 1999
17. 김문찬. 최신 CT 영상기술: 이론 및 실기편. 청구문화사 540-558, 2007
18. Brenner, Hall EJ. Computed tomography: an increasing source of radition exposure. N Engl J Med 357:2277-2284, 2007
19. Chiyo Yamauchi-Kawaura, Keisuke Fujii, Takahiko Aoyama et al.: Evaluation of radiation doses from MDCT imaging in Otolaryngology, Radiat. Prot. Dosim, 136, 38-44, 2009

• Abstract

Effective Dose Determination From CT Head & Neck Region

Jae-Hyeok Yun · Kwang-Weon Lee · Young-Ki Cho · Ji-Won Choi¹⁾ · Joon Il Lee²⁾

Department of Diagnostic Radiology Chonbuk National University Hospital ·

¹⁾Department of radiological Sciences Jeon Ju University ·

²⁾Department of radiological Sciences Daegu Health College

In this study, we present the measurements of effective dose from CT of head & neck region. A series of dose measurements in anthropomorphic Rando phantom was conducted using a radio photoluminescent glass rod dosimeter to evaluate effective doses of organs of head and neck region from the patient.

The experiments were performed with respect to four anatomic regions of head & neck: optic nerve, pons, cerebellum, and thyroid gland. The head & neck CT protocol was used in the single scan (Brain, 3D Facial, Temporal, Brain Angiography and 3D Cervical Spine) and the multiple scan (Brain+Brain Angiography, Brain+3D Facial, Brain+Temporal, Brain+3D Cervical spine, Brain+3D Facial+Temporal, Brain+3D Cervical Spine+Brain Angiography).

The largest effective dose was measured at optic nerve in Brain CT and Brain Angiography. The largest effective dose was delivered to the thyroid gland in 3D facial CT and 3D cervical spine, and to the pons in Temporal CT. In multiple scans, the higher effective dose was measured in the thyroid gland in Brain+3D Facial, Brain+3D Cervical Spine, Brain+3D Facial+Temporal and Brain+3D Cervical Spine+Brain Angiography. In addition, the largest effective dose was delivered to the cerebellum in Brain CT+Brain Angiography CT and higher effective dose was delivered to the pons in Brain+Temporal CT.

The results indicate that in multiple scan of Brain+3D Cervical Spine+Brain Angiography, effective dose was 2.52 mSv. This is significantly higher dose than the limitation of annual effective dose of 1 mSv. The effective dose to the optic nerve was 0.31 mSv in Brain CT, which shows a possibility of surpassing the limitation of 1 mSv by further examination. Therefore, special efforts should be made in clinical practice to reduce dose to the patients.

Key Words : Head & Neck CT, effective dose