

투고일 : 2011. 1. 21

심사일 : 2011. 1. 25

게재확정일 : 2011. 2. 7

임플란트를 이용한 국소의치 수복

서울대학교 치의학대학원 치과보철학교실, 서울대학교치과병원 치과보철과¹⁾

울산대학교 아산병원 치과보철과²⁾

김성균¹⁾, 유수연¹⁾, 박인필¹⁾, 이주희²⁾

ABSTRACT

Implants in conjunction with removable partial denture

¹⁾Department of Prosthodontics and DRI, Seoul National University Dental Hospital, School of Dentistry, Seoul National University

²⁾Department of Prosthodontics, Asan medical Center, University of Ulsan
Seong-Kyun Kim¹⁾, Soo-Yeon Yoo¹⁾, In-Phil Park¹⁾, Joo-Hee Lee²⁾

The benefits of implant supported overdenture are readily apparent for the fully edentulous patients and have been well documented, however, there is deficiency of the studies regarding the combination of implants with removable partial dentures for partially edentulous patients. The purpose of this article is to review the literature concerning implants with removable partial dentures and evaluate the evidence for this clinical approach. Through many clinical case reports and studies we have searched from a broad variety of journals, we present the six considerations needed to contemplate respecting implants with removable partial denture in partially edentulous patients. First, the connection between abutment tooth and removable partial denture has to be rigid and the link between implant and removable partial denture should be hinged. Second, a mesial rest acts better in the point of force distribution for distal extension removable partial denture and splinting between implants is also a favorable choice. Third, 'I' bar has an advantage for implants which are used as abutments in distal extension removable partial denture. Forth, as we all known functional impression is better way to reproduce movement for distal extension removable partial denture. Fifth, indirect retainer and guiding plane on the proximal surfaces of terminal abutment teeth are important in preventing denture base lifting. Sixth, implants in conjunction with removable partial denture is superior in the esthetic and phonetic as well as cost-effective point of view. We also suggest that which place we should install implants for force distribution and which diameter and length of implants should be used. in this review article, we recommend to locate the implant near of the abutment tooth for esthetics or near of first molar position for good stress distribution. The diameter and length of implant also influence to stress distribution. When we compare to conservative partial denture, patients go for removable partial denture using implants due to convenience, better support and retention according to several studies. But it is true that we need to study more on this subject and collect long term follow up cases before we discuss on it. So it is enough to bring this subject into the surface of prosthetic treatment by this article.

Key words : dental Implants, removable partial denture, partially edentulous patients

I . Introduction

선진국가에서 평균 수명이 길어지고 양질의 치과 진료 제공됨에 따라 완전무치악 환자는 감소추세에 있으며 노년에 이르러서도 다수치아를 지니는 경우가 많아졌다. 이로 인해 부분무치악에 대한 치료 요구는 증가하나 노인 환자들은 젊은 환자들에 비해 광범위한 임플란트 식립을 통한 고정성 보철 수복에 대해서는 덜 수용적이다. 잘 설계된 국소의치도 훌륭한 치료대안이 될 수 있으나 보다 심미적, 기능적 결과를 얻기 위해, 전략적으로 중요한 위치에 식립된 소수의 임플란트와 잔존 자연치를 이용한 가철성 국소의치가 사용될 경우, 임플란트를 통해 부가적인 유지 작용을 얻을 수 있고 비심미적인 협착 유지 클래스프도 생략 가능하다.

완전 무치악자에 대한 치료의 일환으로 임플란트 지지 피개 의치의 이점은 많은 문헌에서 다루어져 왔다. 그러나 부분 무치악 환자에서 임플란트와 국소의치의 혼용에 관한 연구나 총의치 환자에서 전치부에 임플란트를 식립 후에 후방연장 국소의치를 사용한 경우는 아직까지 연구가 매우 적다.

이번 발표에서는 임플란트를 이용한 국소의치를 제작할 경우 고려할 사항, 임플란트의 위치, 길이, 직경 등 전반적인 사항과 임플란트와 자연치아를 혼용하여 후방연장 국소의치를 한 case 등에 대해 살펴보겠다.

대한민국 보건복지부 국민건강 보건 실태조사에 따르면 75세 이상 인구에서 자연치가 소수 남아있는 경우가 점차 증가되는 추세이며 2000년과 2006년 실태를 비교해보며 55세 이상 인구 중에 RPD가 필요한 인구는 약 50% 증가하였다. 2005년 Woast 등은 국소의치가 충치를 일으킬 수 있거나 치주질환에 안 좋은 영향을 끼칠 수 있다는 연구 결과를 발표하였다. 그는 Medline search를 통해 10년간 발표된 논문에 따르면 대부분의 논문에서 국소의치의 만족도가 낮았다고 기술했다. 또한 환자들은 치아를 깎는 위험만 감수할 수 있다면 국소의치보다는 고정성 보철물을 더

선호하는 경향이 있었으며 남아있는 치아가 많을수록 국소의치를 잘 쓰는 경향이 있었다¹⁾. 2000년 Wagner 등은 국소의치에 대한 성공률은 60% 정도로 성공여부를 평가하기 위해 여러 기준을 제시하였다. 저자는 conventional clasp retained removable partial denture보다는 conical crown retained denture, 혹은 combination of conical crown and clasp retained denture가 환자의 만족도 면에서 나았다고 주장하고 있는데²⁾, 그런 관점의 연장선에서 본다면 conventional PRD에 유지나 지지를 위해 무엇인가를 보강한 것이 더 낫다고 생각할 수 있다. 2003년 Konstantinos는 conventional RPD보다 overdenture를 사용한 경우가 bone resorption이 더 적고 환자 만족도도 크다고 밝혔다³⁾. 노인 인구 증가로 국소의치의 수요는 증가하지만 앞서 언급한 논문에서 지적한 문제점으로 인하여 환자들이 국소의치를 제대로 사용하지 못하는 경우가 있을 수 있다. 이러한 문제를 줄이기 위해 임플란트를 응용한 국소의치의 사용은 시도될 만 할 것으로 생각된다.

II . General Consideration

Implant를 이용한 removable partial denture를 위해서는 여러 가지 고려사항이 있을 것이다. 여러 논문들을 통해서 여섯 가지로 정리해 보았다. 우선 우리가 다룰 주제는, 전치부에 Implant를 심고 구치부를 후방연장 국소의치로 하거나, 전략적 위치에 심겨진 임플란트나 자연치아를 이용하여 국소의치를 하는 것이기 때문에 후방연장 국소의치에 관련된 주요 고려사항도 같이 정리하였다.

우선 첫 번째로 자연치아와 국소의치의 연결은 rigid 하게 하고, Implant와 RPD는 hinge connection를 사용하는 것이다. Lacerada 등은 4가지 모델을 이용한 유한요소 분석을 통해 국소의치에

서 자연치와 임플란트 그리고 alveolar ridge mucosa에 가해지는 힘에 대해 분석하였다. 자연치와 국소의치, 임플란트와 국소의치를 연결을 rigid와 hinge로 바꾸면서 4가지 조합으로 조직부, 자연치, 임플란트에 가해지는 힘을 비교하였는데 implant가 hinge로 연결되었을 때가 implant에 전해지는 bending moment가 0으로 주목할 만하다. 또한 abutment가 rigid하게 연결되었을 때는 자연치에 힘이 많이 가해지고 조직부에는 힘이 덜 가해지는 반면 abutment가 hinge connection일 때는 조직부에 힘이 많이 가해지고 지대치는 힘이 덜 가해진다. 즉 Implant를 RPD에 이용한다면 hinge connection이 되어야 stress, bending moment가 적어 좋을 것이고 또한 남아있는 자연치는 rigid하게 연결하여 조직부를 보호해주어야 한다는 결론에 이를 수 있다⁴⁾.

두 번째로 레스트의 위치 및 임플란트의 연결에 관한 고려사항을 알아보면 전치부에 임플란트나 자연치를 남기고 구치부에 후방연장 국소의치를 사용하는 경우 이미 mesial rest가 생역학적으로 유리하다고 알려져 왔다. 레스트를 근심으로 옮겼을 때 denture base의 움직임의 호가 점막에 좀 더 수직적인 방향으로 바뀌고 근심 fulcrum으로 인해 치아가 근심측으로 움직이려는 경향이 있다. 이것은 앞쪽 치아로부터 지지와 bracing의 보조효과를 얻을 수 있다는 장점이 있다. Rest가 근심측에 있을 때 의치의 수직적인 움직임은 치아의 앞쪽으로 힘을 가하고 거꾸로 된 wrench 효과가 나타난다. 모든 잔존치가 이 힘에 저항하게 된다. 즉 결론적으로 근심 fulcrum은 연조직에 의해 제공되는 지지를 증가시키고 앞쪽 치아로부터 지지를 받을 수 있는 장점이 있다⁵⁾. 레스트 위치에 관한 연구는 2004년 Murakiet 등에 의해서도 시행되었는데 그는 교합 레스트의 위치에 따라 지대치에 대한 영향과 치주인대 stress distribution에 대해 알아보았다. 3차원 하악 제 1, 2 소구치 유한요소모델 분석법을 이용하였는데 치주인대와 mesial, distal 교합면 레스트를 분석하기 위해 레스트를 수직적으로

0.05mm이동시켰을 때 mesial rest의 경우에는 horizontal restriction(splinting)에 관계없이, 치주인대에 가해지는 힘이 비슷한 결과를 보였다. 물론 horizontal restriction이 있다면 치아가 움직이지 않기 때문에 수직적인 힘에 대해 rest에 힘이 많이 가해지고 그 대신 치주인대에는 힘이 덜 가해지며 horizontal restriction이 없을 때는 움직임이 허용되어 제 2소구치가 제1소구치와 contact하면서 buttressing 효과를 얻을 수 있었다. 반면 distal rest의 경우에는, horizontal restriction이 없을 때, 수직적으로 0.05mm 지대치를 이동시켰을 때 협측 cusp에서 42um정도 distal로 크게 이동하는 것이 관찰되었고 이 때 치주인대는 0.35Mpa정도의 힘을 받았다. 물론 이 실험은 수직적으로만 힘을 가하는 제한적 요소가 있으나 mesial rest의 경우가 유리하며 치아가 horizontal restriction이 없을 때가 (splinting 되지 않는 경우) 치주인대에 힘이 분산되어 더 유리하다고 하였다⁶⁾. 이것을 역으로 생각해보면, 치주인대가 없고 측방운동이 자연치아보다 25~50um정도 작은 임플란트는 mesial rest를 사용하되 splinting하는 것이 임플란트 rest에 수직적으로 힘이 가해져 더 유리할 것이다. Geramy 등은 임플란트가 splinting되어 있을 때 힘에 대한 displacement가 훨씬 감소하였다고 밝힌 바 있다. 즉 임플란트는 국소의치에 사용할 경우 displacement를 최대한 줄이기 위해 임플란트가 두 개 이상일 경우 splinting하는 것이 유리할 것이라 생각된다⁷⁾.

세 번째로 전치부에 임플란트를 심은 뒤에 후방 연장 국소의치를 하는 경우 임플란트 지대치에 대해 유지력은 더 강하고 측방력은 더 작은 I bar의 사용이 나올 것이다. RPI clasp retainer가 심미적이고 지대치에 덜 destructive force를 가하는 장점이 있다고 이미 1973년에 Krol이 밝힌 바 있다⁸⁾. Richard 등이 발표한 논문에 따르면 distal extension removable partial denture의 direct retainer

는 I bar가 우수하다⁹⁾.

네 번째로 후방 연장 부위는 기능인상을 통해 잔존 치조제를 피개하고 조직의 탄력성과 지대치의 고정성의 차이를 고려한 denture base를 만들어내는 것이 중요하다. 즉, 저작이나 연하 등 기능 시에 조직에 가해지는 압력을 모방하여 변위된 조직 상태를 인기해야 할 것이다.

다섯 번째로 후방연장 국소의치에서 부가적인 유지를 위해 간접 유지 장치의 효용성은 이미 널리 알려져 왔다. 간접 유지 장치를 통해 후방 연장 국소의치에서 힘이 가해질 때 전치부가 fulcrum line을 축으로 회전하지 못하게 부가적인 유지를 더 추가할 수 있으며, 특히 지대치의 proximal surface에 guiding plane이 denture base lifting을 막는데 결정적인 작용을 한다고 기술 하였다¹⁰⁾. 임플란트를 지대치로 한 국소의치에서도 indirect retainer와 guiding plane를 통해 지대치에 불필요한 측방력이 덜 가해지고 유지력이 향상되도록 해야 할 것이다.

여섯 번째로 임플란트를 이용한 국소의치는 심미적이며 발음이 더 용이하고, 가격면에서 경제적인 장점을 갖추어야 한다. Conventional RPD에서 환자들이 불만족스러워 하던 부분이 개선되어야 하는 만큼 유지력과 안정성도 증가되어야 할 것이다. 만약 총의치 환자를 예로 든다면 denture를 제거하였을 때 치아가 하나도 없거나 overdenture 밑의 implant나 bar등의 보철물이 보이는 것보다, 전치부가 임플란트 고정성 보철물이라면 철거 후에도 어느 정도의 심미성이 가능할 것이다. 또한 임플란트를 통해 부가적인 유지, 지지를 얻었기 때문에 상악의 경우 palate를 전체적으로 덮지 않고 약간의 변형을 가해 발음에 용이한 형태로 만들어 줄 수도 있을 것이다. 또한 무치악 부분에 전체적으로 fixed implant prosthesis를 하는 것보다 fixed implant prosthesis와 RPD의 조화로 가격면에서 타협점을 찾을 수 있을 것이다.

Ⅲ. Specific Consideration: RPD using implants

1993년 Keltjens 등의 논문에는 implant를 통해 지지를 얻은 removable partial denture 2 case에 대해 소개하고 있다. 저자는 국소의치의 구치부에 임플란트를 추가하여 overdenture를 만들 경우 Implant가 후방연장 국소의치를 stabilization시킬 수 있다고 주장하였다¹¹⁾. 2008년에 발표된 Ohkubo 등의 논문에 따르면 implant supported removable partial denture가 conventional removable partial denture보다 교합력도 더 크고, 교합되는 면적도 크며 환자의 선호도나 masticatory movement의 시간이 더 증가한 것으로 나타났다¹²⁾.

그렇다면 국소의치를 위해 어떤 임플란트를 사용해야 하는지 크기와 길이에 대해 언급한 논문을 살펴보겠다. 2007년 Verri 등은 국소의치 하방에 임플란트 식립 시 구치부에 심은 임플란트의 diameter와 length가 클수록 힘이 잘 분산된다고 발표하였다. 7mm보다 13mm의 임플란트를 심었을 경우 구치부의 cantilever 부위의 힘이 적게 가해졌으며 또한 임플란트의 직경이 3.75mm에서 5mm로 커지면 임플란트의 apex에서 변위가 줄어드는 것을 확인할 수 있었다¹³⁾.

국소의치를 위해 임플란트를 심는다면 어떤 위치에 심는 것이 국소의치의 힘의 분배에 있어서 유리한지에 대해 살펴보겠다. 2008년 Pignatta 등은 임플란트를 심음으로써 후방연장 국소의치의 조직면이 후방연장 부위를 intrusion시키는 힘을 감소시켜 alveolar ridge에 가해지는 힘이 적어지고 골의 흡수가 적을 것이라고 결론지었다. 저자는 임플란트의 위치를 최후방 구치부에서 소구치부로 이동했을 때 유한요소법으로 abutment에 가해지는 힘을 비교 시에 전치부 지대치에 가깝게(제 2 대구치 위치보다는 제 1 대구치나 소구치부위) 임플란트가 위치할수록 abutment에

힘의 분배에서 유리하다고 주장하였다⁴⁾.

마지막으로 임플란트를 사용한 국소의치에서, 왜 구치부에 임플란트를 심을 때 임플란트 보철물을 올려서 완전한 class Ⅲ로 만들지 않고 국소의치 하방에 위치시키는 설계로 만드는가에 대한 답을 2010년 Pellizzer 등의 논문을 통해 알 수 있다. 후방연장 국소의치의 구치부에 임플란트를 심고, healing abutment, ERA attachment, O-ring attachment, implant supported prosthesis with clasp를 연결하였을 때 각각의 설계에 따른 임플란트의 변위를 유한요소기법으로 분석하였다. 다양한 방식으로 보철물을 연결했을 때 ERA attachment가 가장 oblique 힘에 대해 안정적이고 implant에 load를 덜 가하며 지지조직으로의 움직임도 적었다. 반면에 implant 보철물을 연결하여 overdenture가 아닌 class Ⅲ로 RPD를 만들었을 경우에는 oblique 힘에 대해 implant가 받는 stress가 가장 크고 displacement도 가장 크게 나타났다⁵⁾. 즉 앞에서 언급했듯이 임플란트를 소구치 부위에 심은 후에 후방연장 국소의치를 설계하는 것이 아닌, 최후방에 심을 경우, 임플란트에 보철물을 올려 독립된 최후방 구치로 사용하기 보다는 지지 형식으로 이용하는 것이 힘의 분배에서 유리하다고 하겠다.

IV. Specific Consideration: Cases

지금까지 implant를 이용한 국소의치의 장점이나, 임플란트의 직경, 길이, 위치에 대해 살펴보았고, 이제 임플란트 자체를 지지체로 사용하거나 남아있는 자연치와 같이 이용하는 경우에 대한 case report와 본인의 case를 토대로 살펴보겠다.

첫 번째, 1998년 Jang 등은 하악 견치에 임플란트를 심고 cingulum rest와 I bar를 위한 surveyed crown 제작 후 후방 연장 국소의치를 만든 case를 소개하였다. 2년간의 follow up에서 임플란트 주변

에 bone loss가 발견되지 않았으며 임플란트 보철물에도 loosening 등의 문제가 발견되지 않았다⁶⁾.

두 번째, 2005년 Mijiritsky 등은 15명의 부분 무치악 환자(전략적이지 못한 곳에 자연치가 남아있는 경우)에게 전략적으로 중요한 위치에 33개의 임플란트를 심어 2~7년간 follow up한 결과 보철물의 사소한 loosening 등의 문제만 발견되었을 뿐 임플란트의 survival rate는 100%이고 환자의 만족도는 conventional RPD를 사용할 때보다 증가하였다⁷⁾.

세 번째, 2000년 Pellecchia는 65세 남성 무치악 환자에게 총의치, implant supported overdenture, fixed implant supported prosthesis after GBR를 제안했으나 전치부 implant 식립 후에 fixed implant prosthesis와 이와 Dalbo attachment로 연결되는 국소의치를 선택하여 3년간 follow up하였다. full arch를 fixed implant prosthesis를 하는 것보다 비용면에서 이익이고 clasp가 생략되어 심미적이면서 총의치에 비해 생리적, 심리적 안정감이 높았다. 또한 잠잘 때 전치부 prosthesis가 남아있어 심미적이었다. chewing movement가 balancing을 이루고 chewing cycle duration이 짧아지는 등 저작력이 증가되었다⁸⁾.

네 번째, 2008년 Chronopoulos는 전치부에 고정성 임플란트 보철물을 시행한 후 attachment를 통해 후방 연장 국소의치를 연결한 상하악 case에 대해 보고하였다. 상하악 고정성 임플란트에 cingulum rest를 통해 지지를 얻고 최후방 고정성 보철물에 연결된 attachment를 통해 유지를 얻었다. 하악에서는 modified lingual bar를 cingulum rest 높이로 사용하여 간접 유지의 효과도 기대했다. 이 치료에서 환자들은 편안감과 심미성 증가로 만족했으며 rugae 부위를 덮지 않은 상악의 치를 통해 발음의 향상과 교합력의 증가를 보였다⁹⁾.

다섯 번째(Fig. 1), 상악은 무치악이고 하악 좌측 견치와 소구치만 남은 환자에게 하악 전치부에

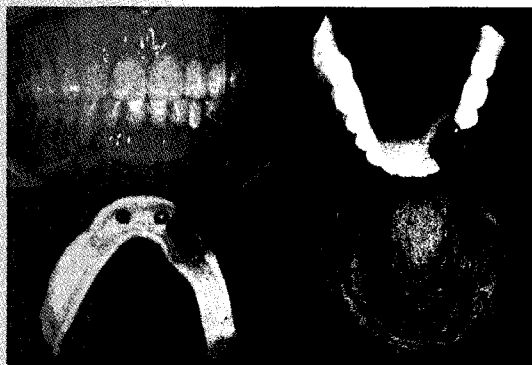

Fig. 1. 하악에 #33, 34 치아만 남은 환자에서 임플란트 2개 식립 후 국소의치 제작함

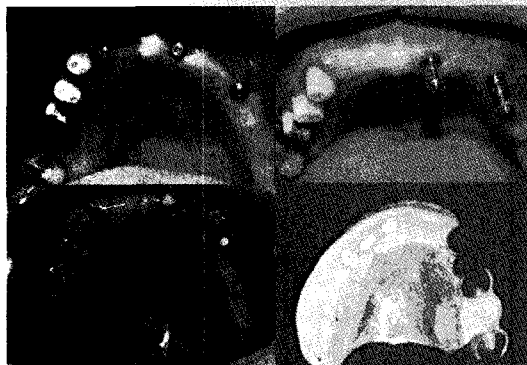


Fig. 2. 상악에 #13,14,15,17 치아만 남은 환자에서 임플란트 2개 식립 후 국소의치 제작함

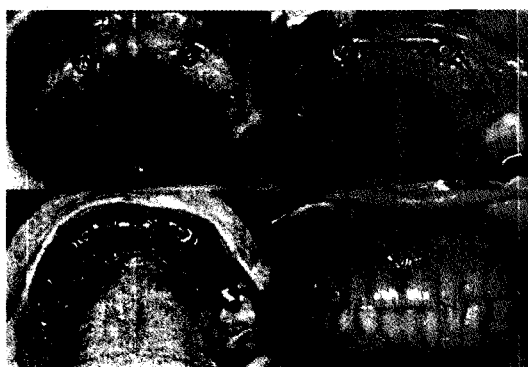

Fig. 3. 상악에 #26, 27 치아만 남은 환자에서 임플란트 4개 식립 후 Hader bar 이용하여 palateless removable partial denture 제작함.

implant 2개를 심은 후에 locator를 이용하여 부분 가철성 의치를 제작하였다. Overdenture를 통해 유지력을 증가시키는 효과를 얻을 수 있었으며 견치에 retentive arm을 생략하여 환자를 좀 더 심미적으로 만족시킬 수 있었다. 또한 소구치 rest 외의 전치부 locator에서 얻은 부수적인 지지효과 증대를 통해 하악 후방 연장 부위의 수직 교합력을 감소시켜 f/u 시에 후방 연장 부위 골 흡수 속도가 감소됨을 확인할 수 있었다.

여섯 번째, 상악 우측에 잔존치 4개만 가지고 있는 환자(Fig. 2)의 좌측에 임플란트 2개 식립 후에

Hader bar를 장착하여 유지력을 증강시켰으며 보조적인 지지 효과를 유도했다. 또한 상악 견치(#13) 부위의 clasp가 생략되어 심미성을 증대시킬 수 있었다.

일곱 번째, 상악 좌측 치아(#26,27)만 남은 환자(Fig. 3)에서 전략적인 위치에 4개의 임플란트 식립 후에 Hader bar를 이용하여 국소의치 제작하였다. 4개의 임플란트에서 얻을 수 있는 지지와 유지력 강화를 고려하여, 구개 부위를 없앤 형태로 제작되었다. 환자는 전에 사용하던 conventional removable partial denture와 달리 발음 시 편안함과 강한 유지력 때문에 만족하였다.

V. Conclusion

1. Complete denture를 원하지 않으나 fixed implant prosthesis를 하기에는 비용이 너무 부담스러운 환자에게, 전치부 implant를 심은 뒤 distal extension removable partial denture를 하는 것은 심미적이고 발음이 용이하며 ridge resorption이 적고 환자 만족도를 높일 수 있기 때문에 시도될 만하다. 그러나 implant를 RPD의 abutment로 사용하기에는 아직 충분한 evidence가 부족한 것이 현실이다.

2. Kennedy class modification(class I, II → class III)을 위해 implant를 retentive element로 사용하면 국소의치의 안정감 및 support, retention 증가시킬 수 있다. 이 경우 적절한 연결과 설계가 동반 돼야 한다.

3. Distal extension removable partial denture의 경우 구치부에 Implant를 사용 시 ERA attachment 등의 retentive/support element를 사용하는 것이 surveyed single implant prosthesis보다 생역학적으로 나올 수 있다.

■ Acknowledgement

This research was supported by Basic Science Research Program through the National Research Foundation of Korea(NRF) funded by the Ministry of Education, Science and Technology(2010-0007781)

참 고 문 헌

1. Indication for removable partial dentures. : A literature review Wöastmann B, Budtz-Jørgensen E et.al. Int J Prosthodontics 2005;18:139-145.
2. Clinical evaluation of removable partial dentures 10 years after insertion : success rates, hygienic problems and technical failures. B Wagner, M Kern. Clin Oral Invest. 2000;4:74-80.
3. Posterior mandibular residual ridge resorption in patients with conventional dentures and implant overdentures. Konstantinos K. Int J Oral Maxillofac Implants. 2003;18:39-52
4. Contribution to the planning of implant -support RPD in the distal region.Lacerada TSP ET AL. RPG Rev Pos Grad. 2005;12:293-300.
5. Influence of occlusal rest position and clasp design on movement of abutment teeth. Kratochvil FJ. J Prosthet Dent 1963:114-124.
6. Finite element contact stress analysis of the RPD abutment tooth and periodontal ligament. H. Muraki et al. J of Dentistry 2004;32:659-665.
7. Finite element analysis of three designs of an implant-supported molar crown.Allahyar Geramy et al. J Prosthet Dent 2004;92:434-440.
8. RPI clasp retainer and its modifications. Krol AJ. Dent Clin North Am 17:631,1973.
9. Direct retainers for distal-extension removable partial dentures. Richard P. Frank. J of Prosthet Dent 1986;56:562-657.
10. An investigation of the effectiveness of indirect retainers. Richard P. Frank, J Prosthet. Dent. 1977;38:494-506.
11. Distal extension removable partial dentures supported by implants and residual teeth: consideration and case reports. Keltjens HM et at. Int J Oral Maxillofac

참고 문헌

- Implants. 1993;8:208-213
12. Effect of implant support on distal-extension removable partial dentures: In vivo assessment. Ohkubo C, Kobayashi M et al. Int J Oral Maxillofac Implants. 2008;23:1095-1101
 13. Influence of length and diameter of implants associated with distal extension removable partial dentures. Verri FR et al. Implant Dent. 2007;16:270-80.
 14. Evaluation of the influence of Location of Osseointegrated Implants Associated with Mandibular Removable Partial Dentures. Ligia DEL' Aroo Pignatta Cunha et al. Implant Dent. 2008;17:278-287.
 15. Distal extension mandibular removable partial denture connected to an anterior fixed implant-supported prosthesis: A clinical report Mario Pellecchia et al. J of prosthe dent. 2000;83:607-612.
 16. Single implant-supported crown used as an abutment for a removable cast partial denture: A case report. Jang YJ et al. Implant Dent. 1998;7:199-203.
 17. Use of dental implants to improve unfavorable removable partial denture design. Mijrlitsky et al. Compend Contin Educ Dent 2005;26:744-750
 18. The use of Dental Implants in Combination with Removable Partial Dentures : A Case Report. V. Chronopoulos. J Esthet Restor Dent. 2008;20:355-365.