

국내 소아에서 최초로 초음파기관지내시경-세침흡인술을 이용하여 진단된 흉곽 내 결핵 림프절염 증례

성균관대학교 의과대학 삼성서울병원 소아청소년과, 호흡기내과*

김광훈 · 이경종* · 김예진

The First Pediatric Case of Intrathoracic Tuberculosis Lymphadenitis Diagnosed by Endobronchial Ultrasound Guided Transbronchial Needle Aspiration

Kwang Hoon Kim, M.D., Kyung Jong Lee, M.D.*, and Yae-Jean Kim, M.D.

Department of Pediatrics, Samsung Medical center, Sungkyunkwan University school of Medicine, Seoul, Korea
Division of Pulmonary and Critical Care Medicine*, Department of Medicine, Samsung Medical Center, Sungkyunkwan University School of Medicine, Seoul, Korea

Endobronchial ultrasound guided transbronchial needle aspiration (EBUS-TBNA) now provides an important alternative diagnostic modality in patients with intrathoracic tuberculosis lymphadenopathy. The procedure is well tolerated in the outpatient setting, provides access to the mediastinal and hilar lymph node locations commonly in tuberculosis and also allows bronchial washing to be performed at the same procedure. However, there is no report of EBUS-TBNA applied to children to diagnose tuberculosis. We report a case of EBUS-TBNA applied to children who had intrathoracic tuberculosis lymphadenopathy. (Korean J Pediatr Infect Dis 2013;20:186-189)

Key Words : EBUS-TBNA, Intrathoracic lymphadenopathy, Tuberculosis

서 론

초음파기관지내시경-세침흡인술(endobronchial ultrasound guided transbronchial needle aspiration, EBUS-TBNA)은 성인에서 폐암의 진단 및 병기 결정에 중요한 역할을 하고 있는 시술로서 최근 흉강 내 결핵 림프절염의 진단에 있어서의 역할에 대한 연구도 이루어지고 있는 중이다. 하지만 아직 소아에 있어서 이 방법을 통한 흉곽 내 결핵 림프절염의 진단은 보고된 바가 없는 상태로 저자들은 소아에서 EBUS-TBNA를 이용하여 흉곽 내 결핵 림프절염을 진단한 국내 최초 증례를 경험하였

기에 보고하는 바이다.

증 례

13세 여자 환자가 3주간 지속된 발열을 주소로 외래에 내원하였다. 내원 당시 1개월간 3 kg의 체중감소가 있었으며, 결핵의 가족력이나 접촉력은 없었다. 신체검진상 인두 발적 및 경한 압통을 동반한 1 cm 미만 크기의 우측 경부에 단단하지 않은 유동성 림프절 소견이 있었고, 우측 늑골 척추각 압통 소견을 보여 급성 신우신염 의심 하에 혈액검사 및 신장 초음파 검사를 시행하였으나 특이소견은 보이지 않았다. 환아는 외래에서 검사를 시행하고 경과 관찰하던 중 증상이 호전되지 않아 입원하였다.

입원 당시 시행한 혈액검사상 WBC 6,920/ μ L, Hb 11.4 g/dL, Platelet 256,000/ μ L, ESR 84 mm/hr, CRP 0.71 mg/dL 이었으며, 단순 흉부 방사선 사진, 혈액배양검사

접수 : 2013년 8월 28일, 수정 : 2013년 10월 15일
승인 : 2013년 10월 15일
책임저자: 김예진, 성균관대학교 의과대학 삼성서울병원 소아청소년과
Tel: 02)3410-0987, Fax: 02)3410-0043
E-mail: yaejean.kim@gmail.com

및 Epstein-Barr virus 항체, *Toxoplasma gondii* 항체, *Bartonella henselae* 항체, 류마티스 인자 (rheumatoid factor), 항핵항체 (anti-nuclear antibody), anti-streptolysin O, 호흡기 바이러스 검사 (respiratory virus multiplex PCR) 등의 검사에서는 특이소견을 보이지 않았다.

입원 후에도 발열은 지속되었고 시행한 피부 결핵 반응 검사에서 35 mm의 경결과 수포가 발생하는 강양성 소견 보여 입원 5일째 추가로 시행한 흉부 CT상 종격동 및 폐문 주위의 커져 있는 림프절 소견을 보였다 (Fig. 1).

입원 4, 5, 6일째 시행한 객담의 3일간 AFB stain 결과와 tuberculosis PCR은 음성이었다고, 입원 8일째 흉곽 내 림프절의 조직학적인 진단 확인 위하여 EBUS-TBNA를 시행하였다. 폐 기관지 내시경 소견상 기관용골의 둔화 및 고정된 소견 및 좌측 폐의 L2C (꼭대기뒤구역) 기관지의 둔화 및 점막부종 소견을 보여 7 (용골하) 림프절과 11L (좌측엽간) 림프절에서 각각 세침흡인술 시행하였으며 시술과 관련된 합병증은 없었다 (Fig. 2).

병리 조직 검사상 림프절의 심한 괴사와 함께 항산 막대균이 관찰되었고, 결핵 배양 검사에서 결핵균이 검출되었다. 환자는 4제 요법 (isoniazid, rifampicin, ethambutol, pyrazinamide)으로 항결핵 치료를 시작하였으며 약제 감수성 결과 항결핵제에 감수성 있는 결핵균으로 확인되어,

2개월간의 집중기 치료 후 유지기에 2제 요법 (isoniazide, rifampicin)으로 전환하여 4개월간 지속하였고, 총 6개월간의 항결핵제 치료를 완료한 후 합병증 없이 외래 경과 관찰 중이다.

고 찰

소아 결핵의 자연 경과 및 임상 증상은 성인과는 다른 양상을 보이며 연령 및 면역학적인 상태에 따라 다른 진행 경과를 보인다. 또한 임상증상은 상대적으로 낮은 결핵균의 양에서도 이에 따른 염증반응과 관련 있으며, 이 때문에 진단적 검사들의 진단률이 낮은 정확도를 보이기도 한다¹⁾.

흉곽 내 림프절염은 소아에 있어서 원발 결핵의 특징적인 임상증상 중의 하나로서 러시아의 Primosky 지역에서 이루어진 연구에서는 새로운 증례의 약 88.2%에서 양성 소견을 보였고, Tumen 지역에서 432명의 환자를 대상으로 이루어진 다른 연구에서는 폐결핵의 약 52.3%에서 양성소견을 보였다²⁻⁴⁾.

그러므로 소아에 있어서 종격동과 폐문 림프절 비대 소견을 보일 때 추가적인 폐병변이 없더라도 감별진단으로 결핵은 반드시 고려되어야 한다.

본 연구의 환자의 경우에도 3주간의 지속적인 발열 주

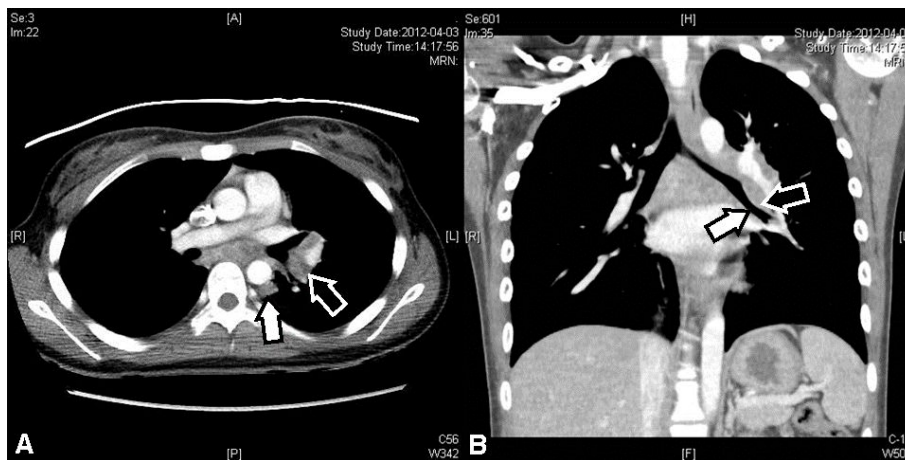


Fig. 1. (A) Chest CT (axial view): Enlarged mediastinal and hilar lymph nodes (arrows). (B) Chest CT (coronal view): Narrowed left bronchus due to enlarged lymph nodes (arrows).

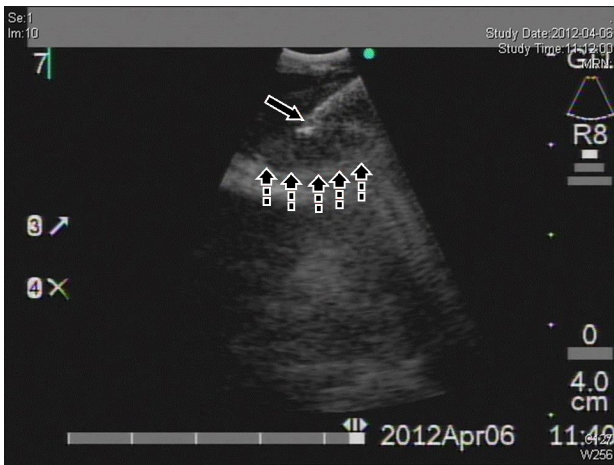


Fig. 2. Needle aspiration: Ultrasonographic image in the bronchus. Solid arrow is biopsy needle tip and dashed arrows are the enlarged lymph node margin. The needle tip is targeting the lymph node.

소로 입원하여 피부 결핵 반응 검사에서 강양성 소견을 보였고 흉부 CT상에서 종격동 및 폐문 주위의 림프절 비대 소견을 보여 조직학적인 진단을 위하여 EBUS-TBNA를 시행하였다.

EBUS-TBNA는 폐암에서의 림프절 병기 결정 뿐 만 아니라 종격동 및 기관 옆, 기관지 주위 병변의 진단에 있어서도 중요한 역할을 하고 있다. 시술의 최소한의 침습적인 특징에도 불구하고 EBUS-TBNA는 수술적인 방법과 비교해서도 비슷한 수준의 진단률은 보여주고 있으며, EBUS-TBNA의 가장 흔한 적응증은 폐암의 림프절 병기결정과 종격동 및 폐문의 종괴 또는 림프절 비대의 진단을 위한 검사이다⁵⁾.

흉부 CT에서 종격동 선염 소견을 보이면서 폐결핵 또는 흉곽 내 결핵은 제외한 156명의 성인 환자를 대상으로 한 다기관 연구에서 EBUS-TBNA는 94%에서 진단률을 보여주었고 47%에서 다제 내성결핵 8례를 포함하여 배양검사 양성소견을 보였다. 그리고 86%환자의 흡인 조직소견은 림프절 결핵과 일치하였다⁶⁾.

흉곽 내 림프절염은 접근하기 어려운 해부학적 위치와 결핵을 포함하여 감별진단에 포함되어야 할 질환의 범위가 넓다는 점에서 임상적인 과제를 가지고 있다⁷⁾. 또한 소아의 경우 원발 결핵의 증상으로 흉곽 내 림프절염이

성인에 비해 높은 발생률을 나타내고 있으므로 이의 진단을 위한 EBUS-TBNA의 사용은 수술적 방법과 비슷한 수준의 진단률을 보이면서 최소한의 침습적 시술이라는 점을 고려할 때 큰 이점을 가지고 있다고 할 수 있다. 다만, 시술을 시행하기 위하여서는 초음파 장비가 부착된 기관지 내시경이 기관지 내에 삽관되어야 하므로 왜소한 어린 소아에게는 사용할 수 없는 단점이 있다. 현재 EBUS 장비의 외경이 6.9 mm이므로 좌우 주기관지의 직경이 10 mm 이상이면 시술이 가능하고 시술 전 흉부 CT를 통하여 주기관지의 직경을 간접적으로 측정하여 시술 가능 여부를 판단할 수 있을 것으로 사료된다. 1-21세의 환자 130명을 대상으로 한 연구에서 흉부 CT를 통해 유추된 좌우 주기관지의 직경 평균이 12-14세에서 8.6 mm, 11.2 mm 이었으므로 이 연령 이후의 환자에서 시술을 고려할 수 있을 것이다⁸⁾.

현재 소아에서는 흉곽 내 림프절염의 진단에 EBUS-TBNA를 사용한 예가 많지 않은 상태로 국외에서는 길랑-바레 증후군 유사 증상을 보이면서 폐문 주위 림프절염이 발견된 13세 남아에서 EBUS-TBNA를 이용하여 sarcoidosis를 진단한 예가 보고되었지만 국내에서는 아직 관련된 보고가 없는 상태이다⁹⁾. 소아에서 흉곽 내 결핵 림프절염의 진단례는 보고된 바가 없다.

저자들은 종격동 및 폐문주위 림프절염을 보이는 13세 여아에서 EBUS-TBNA를 이용하여 결핵 림프절염을 진단한 문헌 최초의 증례를 경험하였기에 이를 보고하는 바이다.

요 약

EBUS-TBNA는 성인에서 폐암의 진단 및 병기 결정에 중요한 역할을 하고 있는 시술로서 최근 흉곽 내 결핵 림프절염의 진단에 있어서의 역할에 대한 연구도 이루어지고 있는 중이나 아직 소아에 있어서 이 방법을 통한 진단은 보고된 바가 없는 상태이다. 저자들은 병력 및 피부 결핵 반응 검사, 흉부 CT 소견을 통해 결핵 림프절염이 의심되는 13세 여아에서 EBUS-TBNA를 통한 조직학

적 진단 1례를 경험하였기에 보고하는 바이다.

환자는 3주간 지속된 발열 주소로 입원하여 진단적 검사 진행 중 피부 결핵반응 강양성 소견 보였고 흉부 CT 상 종격동 및 폐문 주위의 커져 있는 림프절 소견 보여 이 부위에 대한 EBUS-TBNA 시행 후 결핵 림프절염 진단 후 총 6개월간의 항결핵제 치료를 완료하였다.

References

- 1) Cruz AT, Starke JR. Clinical manifestations of tuberculosis in children. *Paediatr Respir Rev* 2007;8:107-17.
- 2) Keshteli AH, Khorvash F. Tuberculous intrathoracic lymphadenitis without paranchymal involvement: diagnostic challenges. *Int J Tuberc Lung Dis* 2007;11:116-7.
- 3) Kozlova AV, Golenitskii AI, Karpukhina NV, Chelidze AV. Clinical manifestations of tuberculosis in children and adolescents. *Probl Tuberk* 1990:30-2.
- 4) Motanova LN, Nikiforenko NS, Kovaleva TE, Dubinets AV. Prevalence and clinical aspects of tuberculosis in children and adolescents in the Primorsk Region. *Probl Tuberk* 1995:10-2.
- 5) Figueiredo VR, Jacomelli M, Rodrigues AJ, Canzian M, Cardoso PF, Jatene FB. Current status and clinical applicability of endobronchial ultrasound-guided transbronchial needle aspiration. *J Bras Pneumol* 2013;39:226-37.
- 6) Navani N, Molyneaux PL, Breen RA, Connell DW, Jepson A, Nankivell M, et al. Utility of endobronchial ultrasound-guided transbronchial needle aspiration in patients with tuberculous intrathoracic lymphadenopathy: a multicentre study. *Thorax* 2011;66:889-93.
- 7) Kuo CH, Lin SM, Lee KY, Chung FT, Feng PH, Hsiung TC, et al. Algorithmic approach by endobronchial ultrasound-guided transbronchial needle aspiration for isolated intrathoracic lymphadenopathy: A study in a tuberculosis-endemic country. *J Formos Med Assoc* 2013.
- 8) Hammer GB, Fitzmaurice BG, Brodsky JB. Methods for single-lung ventilation in pediatric patients. *Anesth Analg* 1999;89:1426-9.
- 9) Wurzel DF, Steinfert DP, Massie J, Ryan MM, Irving LB, Ranganathan SC. Paralysis and a perihilar protuberance: an unusual presentation of sarcoidosis in a child. *Pediatr Pulmonol* 2009;44:410-4.