

강한 교합력과 과도한 마모를 보이는 환자의 전악수복 증례

박지희 · 방몽숙 · 양홍서 · 박상원 · 윤귀덕 · 임현필*

전남대학교 치의학전문대학원 치과보철학교실

Case report: Full mouth rehabilitation for patient with heavy occlusal force and excessive abrasion

Ji-Hee Park, DDS, MSD, Mong-Sook Vang, DDS, PhD, Hong-So Yang, DDS, PhD,

Sang-Won Park, DDS, PhD, Kwi-Dug Yun, DDS, PhD, Hyun-Pil Lim*, DDS, PhD

Department of Prosthodontics, School of Dentistry, Chonnam National University, Gwangju, Korea

Many of the patients with extensive abrasion need comprehensive restorative treatment. The abrasion is usually caused by attrition, besides of it, there are many reasons for it. The plan of treatment should be started on assessment of the type of attrition and the etiologic analysis. Patient with well-developed masticatory muscle, alveolar process, and high occlusal force and also with little muscle length difference between the stable and the contracted state should be carefully assessed for the vertical dimensional loss and the restoration should be carefully designed. Decrease of tooth length can be compensated by the growth of the alveolar bone height; therefore, consistency of the occlusal vertical dimension is maintained. Accordingly, a careless increase of the vertical dimension can produce muscle fatigue, depressed tooth and pain, and fracture of the restoration. In this case, the patient with multiple tooth abrasion and clenching habit, the edentulous maxillary area is restored with amalgam inserted RPD, and the dentulous area of the maxilla and mandible are treated with fixed restoration accompanying with the increase of vertical dimension. Consequently, we are going to report about the satisfying result in both functional and esthetic aspects. (*J Korean Acad Prosthodont 2013;51:119-24*)

Key words: Full mouth rehabilitation; Teeth abrasion; Broadrick flag; Occlusal amalgam insert

서론

치아 마모에 의한 수복 여부를 결정할 때 먼저 생리적 마모와 과도한 마모를 구별하여 진단하여야 한다. 정상적 범주의 마모량을 벗어난 여러 원인의 병적 마모가 있는데, 마모가 극심한 경우 교합면의 파괴와 심미성의 저하가 야기되며 적절한 전방유도에 필요한 전치구조를 붕괴시킬 수 있다.¹ 마모된 치아의 재건을 위해서는 수직교합고경과 중심위의 평가, 상실치아 수복 방법의 결정, 적절한 교합 양식의 선택 등 여러 방법론적 요인에 대한 고려가 통상적으로 이루어지고 있다. 하지만

장기적으로 성공적인 예후의 치료를 도모하기 위해서는 마모의 원인을 규명하는 병인론적 평가가 무엇보다 우선이 되어야 한다. 마모는 교모, 침식, 선척적 결함에 의한 치질의 약화, 이갈이 같은 비기능 운동, 구치부 상실에 의한 교합 장애 등을 원인으로 초래된다.¹ 그리고 이러한 직접적 요인이 존재할 때 교합력은 마모의 정도나 치조골의 재형성에 영향을 주는 기여 요인이 될 수 있다. 강한 교합력을 가진 환자는 일반적으로 잘 발달된 저작근과 상대적으로 작은 anterior facial height와 gonial angle, 큰 posterior facial height의 안모 특징을 보인다.² 이런 마모 환자에서는 종종 치조돌기가 치밀하고 경화성인 골이 관찰되며,

*Corresponding Author: Hyun-Pil Lim

Department of Prosthodontics, School of Dentistry, Chonnam National University,

33 Yongbong-ro, Buk-gu, Gwangju, 500-757, Korea

+82 62 530 5630: e-mail, mcnihil@chonnam.ac.kr

Article history: Received November 26, 2012 / Last Revision December 20, 2012 / Accepted January 25, 2013

*이 논문은 전남대학교병원 학술연구비(CRI 11-038-1)에 의하여 연구되었음.

© 2013 The Korean Academy of Prosthodontics

© This is an Open Access article distributed under the terms of the Creative Commons Attribution Non-Commercial License (<http://creativecommons.org/licenses/by-nc/3.0>) which permits unrestricted non-commercial use, distribution, and reproduction in any medium, provided the original work is properly cited.

마모된 치아 길이 감소가 치조골 성장에 의해 보상된 경우를 볼 수 있다.³ 이 경우 수복을 위해 수직 교합 고경을 증가시켰을 때 치아에 심한 과부하를 준다던가 수복물이나 치아의 파괴까지도 야기 할 수 있다. 따라서 높은 교합력과 비대한 치조돌기를 가진 마모 환자를 치료할때는 이런 점을 주의하여 치료 계획을 수립하여야 한다. Turner와 Missirlian⁴은 수직 교합 고경의 상실없이 과도한 마모를 보이면서 수복 가능 공간이 부족한 환자에서 교정적 이동, 수술적 처치 등을 고려하여 교합 고경의 변화는 최소가 되어야하며 임시 수복물을 통한 충분한 관찰기간이 필요함을 보고하였다.

치아수복 재료의 선택은 교합면의 교모를 최소화하고 부여한 수직 교합 고경과 적절한 교합 접촉을 유지할 수 있도록 이루어져야 한다. 아크릴릭 레진 치아는 가철성 보철물의 인공치에 통상적으로 사용되는 재료인데, 조정이 용이하고 경도가 작아 대합치에 비교적 외상을 주지 않는 반면에 마모율이 높아 장기적인 교합의 안정성과 저작 효율을 감소시킬 수 있다.⁵ 이러한 아크릴릭 레진 치아의 단점을 보완하기 위해서 금속 구조물에 교합면을 금속으로 연장하여 주조한다던가 아말감을 인공치 교합면에 매입하는 방식으로 설계하는 방법들이 보고되어 있다.⁶ 본 증례의 환자는 다수 치아의 마모와 이악물기 습관이 관찰된 환자로, 수직고경의 증가를 동반하여 상악 무치악 부위는 아말감을 삽입한 가철성 국소의치, 잔여 유치악 부위는 고정성 보철물로 수복을 하였으며, 이에 기능적 향상과 심미적 개선을 얻었으므로 보고하는 바이다.

증례보고

본 증례의 환자는 77세의 남자 환자로 좌측 구치부의 통증과 앞니가 많이 닳았다는 것을 주소로 내원하였고 협심증과 고지혈증으로 10년전부터 투약 중이었다. #16, 17, 27이 상실 상태였고 #23, 24, 25를 연결하는 보철물은 1도의 동요도와 함께 타진과 저작 시 양성 반응을 보였으며, 방사선학적 검사 상 #24의 치근 파절과 #25의 치근단 병소가 관찰되었다. 또한 전반적인 치아 마모로 인해 전치부 절단 교합, 구치부 교차 교합 양상을 보였다(Fig. 1).

환자는 이갈이나 식이습관상의 파괴적 요소는 없었으나 가끔씩의 이악물기 습관을 가지고 있었다. 또한 단두형 안모와 방사선 사진 상 관찰되는 발달된 우각부, 건전한 치주와 치조돌기 양상으로 판단하여 교합력이 강한 경우임을 예상하여 실제 우측 소구치 부위에서 교합력 측정기(CTI 1100; Curiosity Technology Co., Seoul, Korea)로 검사한 결과 721N으로 비교적 높은 값을 나타냈다. 따라서 상기 환자의 마모 병인은 상악 구치부 지지의 상실로 인한 하악의 전방이동이 큰 교합력이 전치부에 집중되게 함으로써 과도한 마모를 초래한 것으로 분석하고 치료를 진행하였다.

안정위 공간, 마모 양상, 치아 길이, 전정간 거리 분석 등⁶을 통해 환자의 수직교합고경을 분석한 결과 명백한 수직고경의 상실은 나타나지 않았으나 수복공간확보를 위해 필요한 최소한의 수직고경 거상량을 상하 전치 절단 사이 3 mm로 결정하

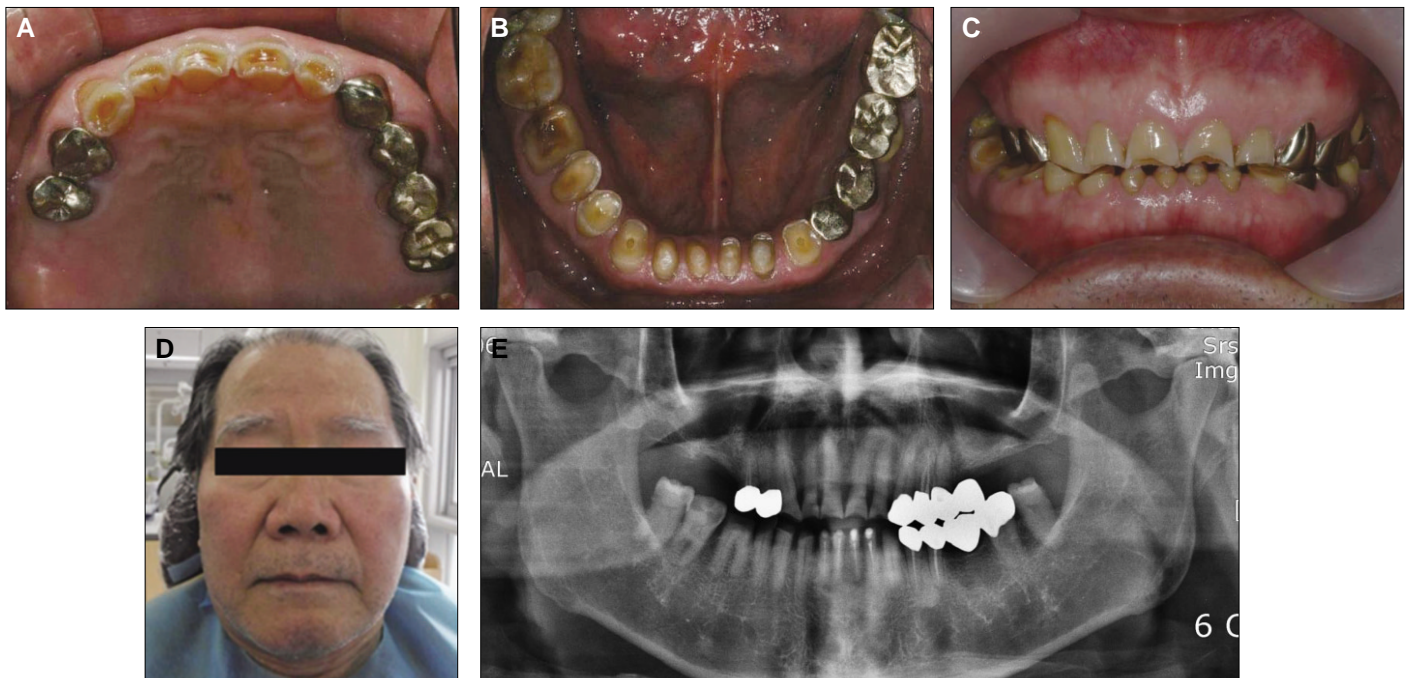


Fig. 1. Initial photograph. A: Maxillary occlusal view, B: Mandibular occlusal view, C: Frontal view, D: Extraoral view, E: Radiograph panoramic view.

였고 나머지 필요 공간은 치관연장술을 시행하여 회복하기로 하였다. #24, 25, 38, 48은 발치하고 하악 전치부는 치관 연장술을 시행하기로 하였고 상악 무치악 부위는 가철성 국소의치로, 잔여 유치악 부위는 고정성 보철로 수복하기로 계획을 세웠다.

전방교합장치로 과두의 deprogramming을 유도하여 중심위 채득하였고 안궁이전 시행한 후 반조절성 교합기(Hanau™ Modular Articulator; Whip Mix Corp., Louisville, USA)에 이전하여 납형제작을 위한 진단모형을 마운팅하였다(Fig. 2). 교합평면양식은 Broadrick flag를 이용하여⁷ 하악 전방 이동 시 구치부의 즉각적인 이개가 가능하도록 하여 설계하였고 견치유도교합이 되도록 납형 제작하였다(Fig. 3).

임시 보철물 장착하여 적응을 평가하였는데, 장착 후부터 지속적인 근 피로감 호소하여 1달 후 수직교합고경을 1 mm 삭제하여 임시 수복물 재제작하였고 3개월의 추가 경과 관찰결과 증상 소멸되어 최종 2 mm 거상으로 수직교합고경 확정하였다(Fig. 4).

최종 치아 삭제 후 polyvinyl siloxane 인상재(Honigum, DMG,

Hamburg, Germany)를 이용하여 정밀 인상 채득을 시행하고 주모형과 다이를 제작하였다. 확정된 임시 보철물의 전방유도를 최종 보철물에 이전하기 위해 개인 전방 유도판 기법을 사용하였고 cross-mounting기법⁸으로 주모형을 반조절성 교합기(Hanau™ Modular Articulator; Whip Mix Corp., Louisville, USA)에 마운팅하였다. #46, 47은 주조 금관으로, 잔여 치아는 금속 도재관으로 제작하였고 #14, 15, 23은 surveyed crown으로 수복하였으며 동요도나 염증 없이 치주가 건전하여 치관 사이 연결 고정은 시행하지 않았다.

이후 개인 트레이를 제작하여 polysulfide 인상재로(Permlastic; Kerr, Romulus, MI) 인상채득하여 주모형 제작하고 치아 배열하여 상악 국소의치를 완성하였다. 양측으로 교합지가 균등하게 물리고 견치 유도되도록 교합조정 후, 교합점이 인기되는 인공치 부위에 와동을 형성하였다. 큰 교합력으로 인한 아크릴릭 레진 치아의 조기 마모를 방지하고 저작 효율 향상을 위해 와동 부위에 아말감을 삽입하였고 1일 후 내원하여 polishing 시행하였다(Fig. 5).

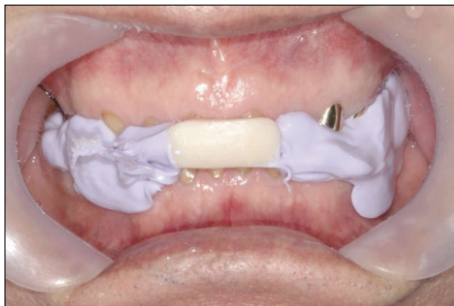

Fig. 2. Centric relation registration with anterior programming device.

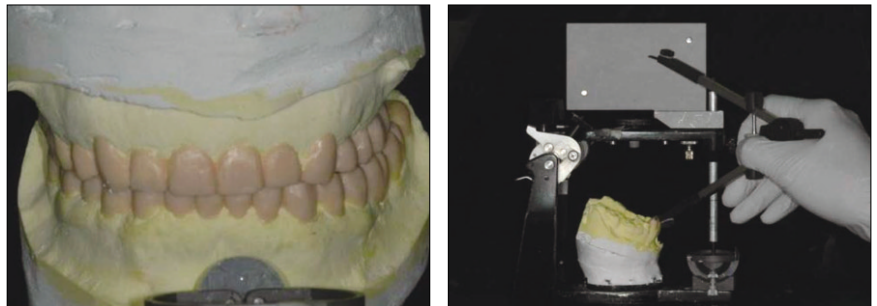


Fig. 3. Full contour wax up with Broadrick occlusal plane analyzer.

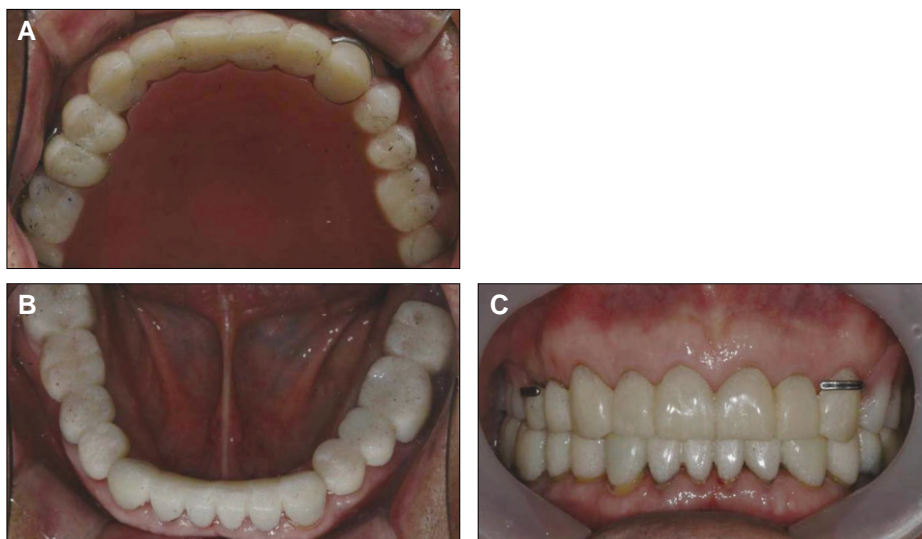

Fig. 4. Temporary prostheses. A: Maxillary occlusal view, B: Mandibular occlusal view, C: Frontal view.

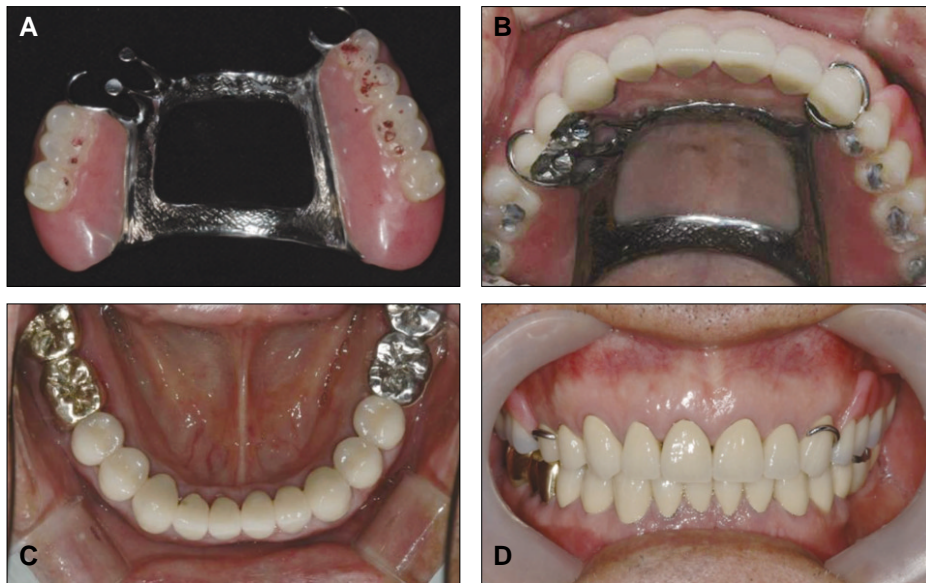


Fig. 5. Intraoral photographs after the placement of definitive prostheses. A: Equally adjusted Occlusal contact point on maxillary denture teeth, B: Maxillary occlusal view after amalgam insertation, C: Mandibular occlusal view, D: Frontal view.

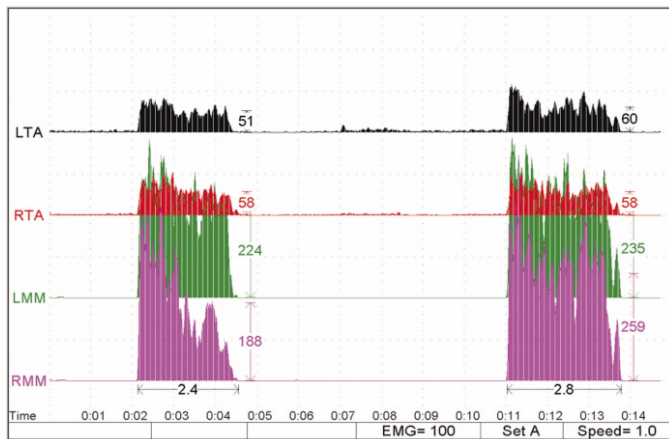


Fig. 6. Muscle activity evaluation with Electromyography.

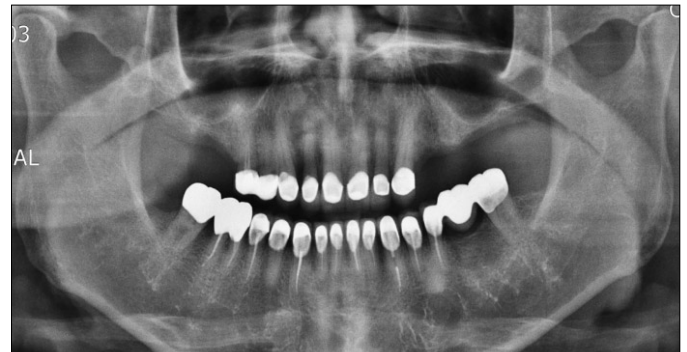


Fig. 7. Radiographic finding after the placement of definitive prostheses.

T-scan II (Tekscan, Inc., South Boston, MA) 분석 결과 좌우 구치부에서 균등하게 교합이 되었고, 측방운동 시에도 견치유도가 되는 것을 확인하였다. 그리고 좌우 측두근과 교근의 maximum voluntary contraction을 근전도계(K7 Evaluation System; Myotronics Noromed, Inc., Kent, WA)로 측정 한 결과 양측에서 안정적이고 대칭적인 근활성을 관찰할 수 있었다(Fig. 6). 장착 후 구강 위생 관리와 의치 관리, 식이 조절에 관한 교육을 시행하였고 현재 10개월의 임상적 및 방사선상의 주기적 경과 관찰이 이루어지고 있으며, 환자와 술자 모두 심미적, 기능적으로 만족할만한 결과를 얻을 수 있었다(Fig. 7).

고찰

교합면 마모량과 동일한 양 만큼 치조골 신장이 일어났다면 마모된 치아에서 단순하게 소실된 치아 구조를 수복해서는 안 되는데, 이것은 곧 수직교합고경의 거상을 의미하기 때문이다. 치아의 수직길이를 증가시키는 것은 근육의 정상 수축과 안정 상태의 근육 길이에 지속적인 장애를 줄 수 있다. 하지만 수복할 공간이 없다면 필요한 최소한의 범주로 수직 교합 고경을 거상시켜 전치부에 안정된 교합점촉이 형성되도록 보철물을 제작하여 줄 수 있다.³ 본 증례에서는 치료의 시작에서 3 mm의 수직 교합 고경 거상량을 결정하였으나 안면 근육의 피로감을

호소하여 2 mm 거상으로 최종 수직 고경 확정하였는데 이는 수직 교합 고경의 상실이 뚜렷하지 않았고 3 mm의 거상량은 근육의 생리적 허용한계를 벗어났기 때문일 것이다.

마모 환자를 치료하는데 있어 공통된 목표는 중심위로부터 하악이 움직이는 순간에 전방유도에 의한 구치부 이개를 형성하는 것이다. 구치부 이개가 완벽하고 전방유도가 안정되었다면, 구치에서 교모에 의한 마모를 예방할 수 있다.³ 본 증례에서는 Broadrick flag를 사용하여 Curve of Spee를 재현하고 견치 유도를 부여하였는데 이는 전두면에서 나타나는 교합만곡은 고려하지 않았기 때문에 삼차원적인 교합평면을 구성해주는 장치를 사용한다면 좀더 정밀한 교합평면 형성이 가능할 것이다.

일반적으로 무치악 부위를 재건 시 저작 기능 향상과 심미성 증진 측면에서 가장 이상적인 해결책은 임플란트 수복이지만 이러한 치료법이 제한적인 상황이라면 이차적으로 가철성 의치를 고려해 볼 수 있을 것이다. 본 증례에서는 전신 질환과 비용적 문제로 가철성 의치 수복으로 치료 계획을 수립하였으며 교합력 분포 측정 결과 국소적 저작력이 의치 인공치 부위에서 현저히 낮은 것을 관찰할 수 있었다. 그러나 경과 관찰 결과 환자가 국소의치에 잘 적응하고 있으며, 심한 부분 무치악 마모 환자에서 보철물의 종류와 구강건강의 질적 만족 및 합병증 발생은 상관관계가 없다는 연구 결과⁹ 등을 고려해볼때, 가철성 보철 수복 역시 충분한 치료 대안으로써 우려가 없을 것이라 판단된다.

광범위한 마모는 증가된 교합력과 연관성이 있으며¹⁰ 중세의 두개골에서 관찰되는 병적 치아마모의 정도는 과도한 저작근의 기능을 보여주며 이것은 나아가 안면 골격 구조에 영향을 주는 요소라는 보고도 있다.¹¹ 본 증례에서는 다소 높은 저작력을 보였으나 구치부 상실과 더불어 최대 clenching force는 감소되었고¹² 교합평면 재구성과 교합조정을 통해 양측 균등한 교합력을 부여함으로써 추후에 발생할 수 있는 마모를 예방하고자 하였다. 또한 상악 가철성 보철물의 레진 인공치 교합면에 아말감을 매입함으로써 저작 효율과 편의 증대를 도모하였다. 인공치 교합면에 아말감을 사용하는 것은 마모 예방을 위한 금속 교합면을 제작하는 용이하면서도 효율적인 방법이라는 보고가 있다.⁵ 장기적인 예후의 안정성을 위해서는 마모와 보철물 파절이 재발되지 않도록 교합력 검사와 비기능적 근활성에 대한 근전도 검사 등 주기적 경과 관찰이 지속적으로 시행되어야 할 것이다.

결론

본 증례는 과도한 마모가 있는 환자의 안모 분석, 교합력 검사 등의 복합적인 접근을 통해 병인을 진단하고 이에 맞추어 수직교합고경을 거상하고 임시 보철물로 외형, 교합, 적응을 평가한 후 도재-금속 수복물로 유치악 수복을, 가철성 보철물로 무치악 수복을 시행하였다. 국소의치 인공치 부위에는 아말감을 매입하여 저작 효율 향상을 기대하였고 근전도 검사와 교합력 분포 검사 등을 통해 수복 결과를 평가하고 재발성 마모를 예방하고자 하였다. 이러한 일련의 치료 과정을 통하여 좋은 임상적 결과를 얻을 수 있었다.

참고문헌

1. Turner KA, Missirlan DM. Restoration of the extremely worn dentition. *J Prosthet Dent* 1984;52:467-74.
2. Kiliaridis S, Johansson A, Haraldson T, Omar R, Carlsson GE. Craniofacial morphology, occlusal traits, and bite force in persons with advanced occlusal tooth wear. *Am J Orthod Dentofacial Orthop* 1995;107:286-92.
3. Dawson PE. *Functional occlusion: from TMJ to smile design*. Mosby, 2007, p. 430-52.
4. Vergani CE, Giampaolo ET, Cucci AL. Composite occlusal surfaces for acrylic resin denture teeth. *J Prosthet Dent* 1997;77:328-31.
5. Sowter JB, Bass RE. Increasing the efficiency of resin posterior teeth. *J Prosthet Dent* 1968;19:465-8.
6. Prasad S, Kuracina J, Monaco EA Jr. Altering occlusal vertical dimension provisionally with base metal onlays: a clinical report. *J Prosthet Dent* 2008;100:338-42.
7. Craddock HL, Lynch CD, Franklin P, Youngson CC, Manogue M. A study of the proximity of the Broadrick ideal occlusal curve to the existing occlusal curve in dentate patients. *J Oral Rehabil* 2005;32:895-900.
8. Hoyle DE. Fabrication of a customized anterior guide table. *J Prosthet Dent* 1982;48:490-1.
9. Katsoulis J, Nikitovic SG, Spreng S, Neuhaus K, Mericske-Stern R. Prosthetic rehabilitation and treatment outcome of partially edentulous patients with severe tooth wear: 3-years results. *J Dent* 2011;39:662-71.
10. Johansson A. A cross-cultural study of occlusal tooth wear. *Swed Dent J Suppl* 1992;86:1-59.
11. Mohlin B, Sagne S. The frequency of malocclusion and the craniofacial morphology in a medieval population in Southern Sweden. *OSSA (Int J Hum Animal Osteol)* 1978;5:57-84.
12. Gibbs CH, Anusavice KJ, Young HM, Jones JS, Esquivel-Upshaw JF. Maximum clenching force of patients with moderate loss of posterior tooth support: a pilot study. *J Prosthet Dent* 2002;88:498-502.

강한 교합력과 과도한 마모를 보이는 환자의 전악수복 증례

박지희 · 방몽숙 · 양흥서 · 박상원 · 윤귀덕 · 임현필*

전남대학교 치의학전문대학원 치과보철학교실

과도한 마모를 보이는 환자는 광범위한 수복 치료를 필요로 하는 경우가 많다. 마모의 원인은 주로 교모에 의해 발생하나 이외에도 여러 가지 유발 요인이 있으며 치료 계획은 이러한 마모의 양상과 병인 분석에서 가장 먼저 시작되어야 한다. 발달된 저작근과 치조돌기, 높은 교합력을 보이며 수축 상태와 안정 상태의 근육길이 차이가 적어 약간 간격이 많지 않은 환자는 수직 고경 상실에 대한 평가와 수복물의 설계가 더욱 신중하게 이루어져야 한다. 치아 길이의 감소는 그에 상응하는 치조골 높이 신장에 의해 보상될 수 있으며 수직고경의 항상성이 유지되는 것이므로, 이 경우 수직고경의 선부른 증가는 근피로감, 치아의 압하 및 통증, 보철물의 파절등을 초래할 수 있다. 본 증례의 환자는 다수 치아의 마모와 이 악물기 습관이 관찰된 환자로서, 수직고경의 증가를 동반하여 상악 무치악 부위는 아말감을 삽입한 가철성 국소의치, 상하악 유치악 부위는 고정성 보철물로 수복을 하였으며, 이에 기능적인 면과 심미적인 면에서 만족스러운 결과를 얻었기에 치험례를 보고하고자 한다. (*대한치과보철학회지* 2013;51:119-24)

주요단어: 전악수복; 치아마모; Broadrick flag; 아말감 삽입 인공치

*교신저자: 임현필

500-757 광주광역시 북구 용봉로 33번지 전남대학교 치과병원 치과보철학교실

062-530-5630; e-mail,mcnihil@chonnam.ac.kr

원고접수일: 2012년 11월 26일 / 원고최종수정일: 2012년 12월 20일 / 원고채택일:

2013년 1월 25일

© 2013 대한치과보철학회

이 글은 크리에이티브 커먼즈 코리아 저작자표시-비영리 3.0 대한민국 라이선스에 따라
이용하실 수 있습니다.