

## 전방 잠금형 금속판을 이용한 요골 원위부 골절수술 후 요골구 접선방향 촬영법의 임상적 유용성

서선열<sup>1</sup>, 조정희<sup>1</sup>, 한만석<sup>2</sup>, 김태형<sup>2</sup>, 유세종<sup>3</sup>, 김용균<sup>4</sup>, 한동균<sup>5\*</sup>

<sup>1</sup>을지대학교 일반대학원 보건학과, <sup>2</sup>강원대학교 방사선학과, <sup>3</sup>건양대학교 일반대학원 보건학과,  
<sup>4</sup>대원과학대 방사선과, <sup>5</sup>을지대학교 방사선학과

### The Clinical usefulness of the tangential projection view of Radius groove after Distal Radius Fracture operation using the T-type Plat

Sun-Youl Seo<sup>1</sup>, Jeong-Hee Cho<sup>1</sup>, Man-Seok Han<sup>2</sup>, Tae-Hyung Kim<sup>2</sup>, Se-Jong Yoo<sup>3</sup>,  
Yong-Kyun Kim<sup>4</sup> and Dong-Kyoon Han<sup>5\*</sup>

<sup>1</sup>Department of Public Health, The Graduate School of Eulji University

<sup>2</sup>Kangwon University department of radiologic science

<sup>3</sup>Department of Public Health The Graduate School of Konyang University

<sup>4</sup>Department of Radiological Technology, Daewon University College

<sup>5</sup>Eulji University department of radiologic science

**요 약** 서론 : 본 논문은 전방 잠금형 금속판을 이용한 요골 원위부 골절 수술 후 나사못(screw)의 요골구 관통 유무를 확인하기 위한 방법으로 방사선 요골구 접선방향촬영법의 새로운 검사법을 제시하고자 한다.

재료 및 방법 : 요골구 접선방향 촬영 시 요골 원위부 기상 각도는 2.5, 5, 7.5, 10도와 전완골과 방사선 검출기와의 각도를 60, 70, 80도로 각각 변화시켜 촬영한 방사선영상에서 나사못의 요골구 관통유무를 분석하였다.

결과 : 요골구 접선방향 영상에서는 요골구를 관통하지 않은 경우와 요골구 내관통, 요골구 외관통인 경우가 각각 55명(63.95%), 9명(10.47%), 22명(25.58%)으로 분석 되었고, 요골구를 관통한 나사못의 길이는 0.43~2.72mm의 범위로 평균 1.06mm이었다. 요골구가 잘 묘사되는 방사선 촬영법은 요골 기상각도 2.5~7.5도에서 90%이상, 전완골과 방사선 검출기의 각도 70도에서 요골구가 80%이상 잘 묘사되는 것으로 분석 되었다.

결론 : 요골구 접선방향 촬영법은 요골 원위부 기상 각도 5도, 전완골과 검출기의 각도는 70도를 추천 한다.

**Abstract** Introduction : The projection method to check existence and nonexistence of radius groove penetration of screw after distal radius fracture operation clinical using the T-type plate and the radiation of radial groove tangential is to propose a new test.

Material and Methods : On the tangential projection view of radius groove, elevation angle of distal radius is 2.5, 5, 7.5, 10 degree. and forearm and radiation detector of angle is 60, 70, 80, degree each changed. that analyzed check existence and nonexistence of radius groove penetration of screw.

Results : For the image of Radial groove tangential. the case of not radius groove penetration of screw(63.95%, n=55), medial penetration of radius groove(10.47%, n=9) or lateral penetration of radius groove(25.58%, n=22) was analysis. The radius groove penetrating of screw length was a range of 0.43 ~ 2.72mm, the average was 1.06mm. the check existence and nonexistence of radius groove penetration of medial or lateral was analysis that it accurate for the image of Radial groove tangential. the radiography of radial groove is well described elevation angle of distal radius 2.5 to 7.5 degree(90% over), forearm and radiation detector of angle 70degree(80%over)

Conclusion : It is elevation angle of distal radius is 5degree, forearm and radiation detector of angle 70degree recommended.

**Key Words** : Colles' Fracture, Radial groove, T-type plate, Flexor pollicis longus Tendon.

\*Corresponding Author : Dong-Kyoon Han(Eulji Univ.)

Tel: +82-31-740-7245 email: handk@eulji.ac.kr

Received April 2, 2013

Revised (1st May 8, 2013, 2nd May 20, 2013, 3rd May 23, 2013)

Accepted June 7, 2013

## 1. 서론

요골 원위부 골절은 모든 골절의 10~25%를 차지하는 골절로써[1], 수술방법으로 캐스팅(casting), 경피적 피닝(percutaneous pinning), 금속판을 이용한 외부 고정 및 내 고정술(external fixation, and internal fixation with a plate)등이 골절을 치료하는데 사용되고 있다[2]. 요골 원위부 골절은 유형 및 그 치료방법에 따라 여러 예후를 보이는 복잡한 골절로 1814년 Abraham Colles가 원위 요골의 1.1/2 inch내에 발생하는 골절을 총칭하여 콜레스골절(Colles' fracture)이라 정의하고 도수 정복 후 부목으로 고정 유지함이 좋은 치료법이라 하였다[3]. 그러나 치료 방법과 골절형태에 따라 다양한 예후를

보이는 매우 복잡한 손상으로 인식되고 있으며, 후방 잠금형 금속판(dorsal plating)을 이용한 요골 골절 고정술은 신진 합병증으로 인하여 최근에는 전방 잠금형 금속판을 이용한 수술을 선호하고 있다. 그럼에도 불구하고 장무지신건의 합병증 발생률은 2~12%사이의 범위로 보고되고 있다. 그 중에서 콜레스골절 치료 후 장무지신건(flexor pollicis longus tendon)의 파열은 대부분 Lister결절부에서 퇴행성 괴사와 절단을 유발하게 된다고 하였고, Helal 등은 생체실험을 통해 콜레스골절을 발생시켜 비전위 골절에서 후방 수근인대가 파열되지 않음을 발견하고, 섬유골성 터널의 저변에서 가골이 형성되면서 돌출되어 건이 마찰되어 파열됨을 보고 하였고, Mc Master는 굴곡 건의 파열이 골절 시 전위된 날카로운 골편에 의한 초기 손상의 선행요인이 아니라 돌출된 골 용기에 의한 물리적인 마멸로 건의 파열이 된다고 하였고, 최근 금속판을 이용한 수술은 단단한 내고정과 수술 후 빠른 관절운동을 위하여 사용되고 있다[4,5]. 1989년 최초 신근건의 합병증이 보고되었고[6,7], 몇 개의 연구는 특히 장무지신건의 파열을 보고 하였다[8-12]. 장무지신건의 파열과 자극의 원인은 기계적인 마찰(예를 들어 요골구를 관통한 나사와의 마찰)과, 드릴(drill)에 의한 파열로 혈액의 흐름이 줄어들어 그 원인이 온다고 하였다[12,13]. 특히 장무지신건은 Lister결절에 의해 주행 방향이 변하므로 손상 받을 가능성이 크다 하였다[14]. 따라서 전방 잠금형 금속판을 이용한 요골 원위부 골절 수술 시 금속판을 고정하기 위한 나사못이 장무지신건의 고랑(groove of flexor pollicis longus tendon)의 관통 유무를 검출할 수 있는 방사선학적 검사 방법 연구가 필요하게 되었다.

본 연구에서는 전방 잠금형 금속판을 이용한 요골원위부 골절 수술 후 금속판을 고정하기 위한 나사못(Screw)이 요골구(radial groove)를 관통하는 경우 장무지신건의 운동방향을 방해 하거나 마찰을 유발시키기 때문에 현재

까지 임상에 응용하지 않은 새로운 요골구 접선방향 촬영법을 임상에 응용하여 나사못의 요골구 관통 유무를 검출할 수 있는 방사선학적 새로운 검사법을 제시하고자 한다.

## 2. 연구방법 및 대상

### 2.1 연구 대상


전방 잠금형 금속판을 이용한 요골 고정술을 시행하고 요골구 방사선 촬영을 시행한 86명을 대상으로, 연령 분포는 19~50세(30명), 51~88세(56명)이며 골절 분포는 오른쪽 골절 49명, 왼쪽 골절 37명, 성별은 남자 35명, 여자 51명을 대상으로 방사선 촬영 장치는 디지털 방식인 독일 SIEMENS사의 Aristos MX장비를 이용 하였다. 분석은 SPSS 20.0 버전을 이용하여 빈도분석과 교차분석, 기술통계를 하였고, 연구과제번호 10-17로 임상실험심사위원회에서 연구계획 승인을 얻었다.

### 2.2 연구방법

#### 2.2.1 촬영방법

요골 원위부 측면촬영(Wrist lateral view)은 Table Detector를 이용한 근거리(100cm)촬영을 하였고, 격자(Grid)는 사용하지 않았다. 요골구접선방향촬영(Radial groove tangential Projection)은 방사선 검출기(Wall Detector)를 이용하여 기하학적 왜곡을 줄이기 위한 원거리 촬영(180cm)을 하였고[14], 격자는 14:1과 보조용구 Fig. 1는 요골구 접선방향 촬영법의 기본 이론을 근거로 제작하여 Hand M-P Joint 3th와 전완골의 중심선에 대하여 일직선이 되게 자세를 잡고 주관절은 90도를 유지하여 액와 부위와 주관절은 검사 보조용구와 수평상태에서 손목을 최대한 굴곡하여 요골구는 수근골(carpal bones)과 겹쳐지지 않도록 하여 촬영하였다[Fig. 2].

방사선은 요골 원위부 거상각도 5도, 전완골과 방사선 검출기의 각도 70도에서 75kVp, 20mAs를 기준으로 환자에 따라 수동 조절하였다. 요골 원위부 거상각도와 전완골과 방사선 검출기의 각도를 조절하기 위한 보조용구는 요골 원위부의 회전 방지와 손목을 최대한 굴곡시키기 위한 손잡이와 요골 원위부를 2.5도씩 거상시킬 수 있도록 거상각도 조절 손잡이에 2.5도마다 위치를 표시 하였고, 손잡이를 완전 밀어 넣으면 0도에서 손잡이를 완전히 잡아당기면 10도가 되도록 제작하였다. 전완골과 방사선 검출기의 각도를 조절 할 수 있도록 보조용구 앞쪽에 각도가 있다.




[Fig. 1] projection apparatus

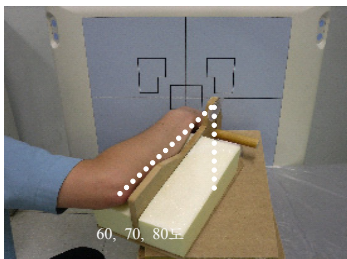


[Fig. 2] projection position of radial groove tangential

요골 원위부 거상각도는 2.5도, 5도, 7.5, 10도 각각 촬영하고 Fig. 3, 요골 표본에서 요골구 각도는 12~22도의 분포를 보였지만[14] 본 연구에서는 전완골과 방사선 검출기의 각도는 60도, 70도, 80도 각각 촬영 하였다[Fig. 4].



[Fig. 3] Radius elevationangle

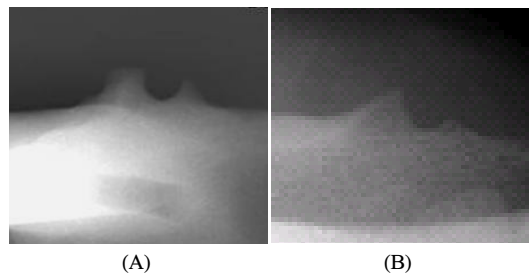


[Fig. 4] Forearm and detector angle

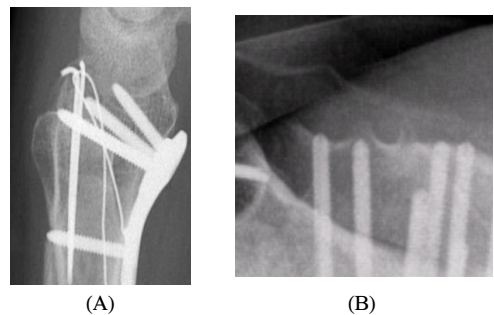
## 2.2.2 분석방법

요골 표본과 정상인의 요골구를 방사선 촬영하여 요골 표본의 요골구 모양과 정상 환자의 요골구 모양이 일치하는지 분석 하였다[Fig. 5].

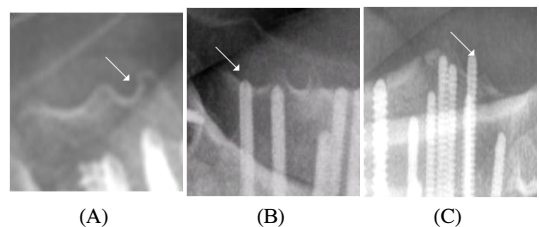
전방 잠금형 금속판을 이용하여 요골 고정술을 시행한 환자에서 요골원위부 측면촬영 영상(image of Wrist lateral projection)과 Fig. 6, 요골구 접선방향 촬영법 영상(image of Radial groove tangential projection view)을 분석하여 나사못이 요골 후면을 관통하지 않은 경우와 요골구 내관통, 요골구 외관통 유무, 요골구를 관통한 나사못의 길이, 요골구의 깊이를 분석한다[Fig 7].



[Fig. 5] Cadaver of radial groove(A) and normal of radial groove(B) image



[Fig. 6] Distal radius lateral(A) and radial groove tangential(B) image



[Fig. 7] Screw radial backside not penetration(A) and screw radial groove inner penetration(B), screw radial groove outer penetration(C)

### 3. 결과

#### 3.1 요골 원위부 거상각도

요골구 접선방향 촬영 시 요골 원위부 거상각도는 2.5도에서 14명(16.27%), 5도에서 53명(61.62%), 7.5도에서 11명(12.79%), 10도에서 8명(9.3%)의 빈도 분포를 보였다[Table 1].

[Table 1] The analysis of distal radius elevation angle

elevation angle	frequency distribution	effect rate(%)
2.5	14	16.27
5	53	61.62
7.5	11	12.79
10	8	9.3
total	86	100

#### 3.2 전완골과 방사선 검출기의 각도

요골구 접선방향 촬영 시 전완골과 방사선 검출기의 각도는 60도에서 15명(17.44%), 70도에서 69명(80.23%), 80도에서 2명(2.32%) 으로 70도에서 80%의 이상의 빈도 분포를 보였다[Table 2].

[Table 2] The analysis of forearm and detector angle

distal radius elevation angle	frequency distribution	effect rate(%)
60degree	15	17.44
70degree	69	80.23
80degree	2	2.32
total	86	100

#### 3.3 나사못의 요골구 관통 유무분석

86명의 환자 중 요골 원위부 측면 영상에서 나사못이 요골구를 관통하지 않은 경우와 요골구를 관통했을 것으로 분석된 경우가 각각 52명(60.47%), 34명(39.54%)으로 분석 되었으나, 요골구 내관통과 요골구의 관통인지 알 수는 없었다. 그러나 요골구 접선방향 영상에서는 요골구를 관통하지 않은 경우와 요골구 내관통과 요골구 외관통을 한 경우가 각각 55명(63.95%), 9명(10.47%), 22명(25.58%)으로 요골구 내관통과 요골구 외관통 유무는 요골 원위부 측면 영상보다 요골구 접선방향 영상이 정확하게 분별됨을 알 수 있었다[Table 3].

[Table 3] The distal radius lateral image and radial groove image that it analysis existence and nonexistence penetration of screw radial groove

		Cross-tabulation				
		RGV			**T	
		RGP	RGIP	RGOP		
W L V	ERGP	*C	52	0	0	52
		WLW	100	0	0	100
		RGV	94.55	0	0	60.47
	NRGP	**T	60.47	0	0	60.47
		*C	3	9	22	34
		WLW	8.82	26.47	64.71	100
**T	RGV	5.46	100	100	39.54	
	**T	3.49	10.47	25.58	39.54	
	*C	55	9	22	86	
**T	WLW	63.95	10.47	25.58	100	
	RGV	100	100	100	100	
	**T	63.95	10.47	25.58	100	

\*(P<0.001)

\*\*T: Total, \*C: Count, WLW: Wrist lateral view

RGV: Radial Groove View

RGP: Radial Groove Penetration

RGIP: Radial Groove Inner Penetration

RGOP: Radial Groove Out Penetration

ERGP: Existence of Radial Groove Penetration

NRGP: Nonexistence of Radial Groove Penetration

#### 3.4 요골구를 관통한 나사못의 길이와 요골구의 깊이 분석

86명의 환자 중 요골구를 관통한 9명에서 나사못의 길이는 0.43~2.72mm의 범위로 평균 1.06mm로 최하 0.43mm까지 요골구를 관통한 나사못을 검출 할 수 있다 [Table 4]. 요골구접선방향 영상에서 요골구의 깊이는 1.52~2.82mm의 범위로 평균 1.90mm 이었다[Table 5].

[Table 4] Length of the screw which penetration radial groove(mm)

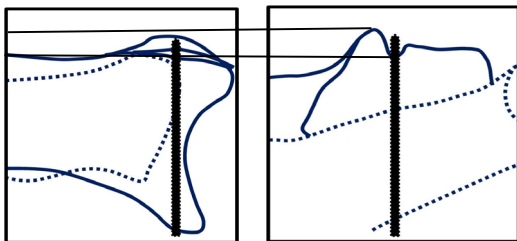
	1	2	3	4	5	6	7	8	9	average
length	0.	0.	0.	0.	0.	1.	1.	1.	2.	1.
	4	5	7	8	9	0	1	1	7	0
	3	2	3	7	0	9	2	5	2	6

[Table 5] Depth of radial groove(mm)

	N	min	max	average	SD
Depth of radial groove	86	1.52	2.82	1.90	.29745

#### 4. 고찰

요골구를 지나는 장무지신건의 자연절단은 대부분 Lister결절부에서 일어나고[7-12], Lister결절부의 장무지건에 약 5mm길이의 혈관분포가 빈약한 부위가 있는데 이곳은 건초내막 없이 활액으로부터 영양공급을 받고 있어 허혈성 괴사에 민감한 부분임을 실험적으로 증명하고 있다. Colles' 골절이나 류마티스 관절염과 과도한 사용으로 인한 손상은 Lister 결절부에서 골절면에 의한 마찰, 혈중에 의한 압박, 건초내막의 손상으로 인한 허혈, 건에 대한 직접적인 압박에 의하여 건의 퇴행성 괴사와 절단을 유발한다. 따라서 요골구 내측 돌출 부위(Lister tubercle)와 장무지신건의 마찰에 의한 자연절단과 요골구 저변에서 가골이 형성되고 돌출되면서 장무지신건이 마찰로 자연절단 된다면, 요골구를 관통한 나사못은 장무지신건의 운동 방해와 마찰은 필연적이므로 수술 중 나사못이 요골구를 관통하지 않도록 할 수 있는 방사선학적 방법을 임상에 응용하고자 본 연구를 하게 되었다. 선행 연구의 pronated view의 방사선 영상에서 2.5mm의 나사못을 검출 할 있다 하였는데 이는 요골구의 평균 깊이 이상의 나사못을 검출 하는 방사선학적 방법이였다[15]. 본 연구에서 요골구의 깊이를 분석 한 결과 요골구의 깊이는 1.52~2.82mm의 범위로 평균 1.90mm 이었고, 86명의 환자 중 요골구를 관통한 9명에서 나사못의 길이는 0.43~2.72mm의 범위로 평균 1.06mm로 최하 0.43mm까지 요골구를 관통한 나사못을 검출 할 수 있다. 요골 원위부 측면 영상에서 요골 후면과 Lister결절, 요골구 저변의 구조는 고식적인 요골 원위부 측면 촬영법에서 해부학적 구조가 모두 겹쳐진 영상으로 나타난다. 따라서 해부학적으로 요골 원위부 뼈의 구조가 겹쳐지지 않게 전방 잠금형 금속판을 이용한 요골 원위부 골절 수술 중 또는 수술 후 요골구 관통 유무를 정확하게 확인할 수 있도록 임상 실험을 통해 그 결과를 알아내고, 그 결과를 통해서 임상적으로 유용한 방사선 촬영법은 요골구 접선방향 촬영법임을 알 수 있다[Fig. 8].



[Fig. 8] Distal radius lateral image and radial groove tangential image

#### 5. 결론

요골 원위부 측면촬영방법은 나사못의 요골구 관통 유무를 정확하게 분별하지 못했고, 요골구 접선방향촬영 방법은 요골구 관통 유무와 요골구 내관통과 요골구 외관통도 정확하게 분별하였기에 촬영방법은 요골 원위부 거상 각도 5도, 전완골과 검출기의 각도는 70도를 추천한다.

#### References

- [1] Letsch R, Infanger M, Schmidt J, Kock HJ. "Surgical treatment of fractures of the distal radius with plates: a comparison of palmar and dorsal plate position". Arch Orthop Trauma Surg, 123, pp. 333-9, 2003. DOI: <http://dx.doi.org/10.1007/s00402-003-0538-4>
- [2] Berglund LM, Messer TM. "Complications of volar plate fixation for managing distal radius fractures". J Am Acad Orthop Surg. 17, pp. 369-77, 2009.
- [3] Colles A. "On the fracture of the carpal extremity of the radius". Edinb Med Surg J, 10, pp. 182-6, 1814.
- [4] Simic PM, Robison J, Gardner MJ, Gelberman RH, Weiland AJ, Boyer MI. "Treatment of distal radius fractures with a low-profile dorsal plating system: an outcomes assessment". J Hand Surg Am, 31, pp. 382-6, 2006. DOI: <http://dx.doi.org/10.1016/j.jhsa.2005.10.016>
- [5] Kamath AF, Zurakowski D, Day CS. "Low-profile dorsal plating for dorsally angulated distal radius fractures: an outcomes study". J Hand Surg Am, 31, pp. 1061-7, 2006. DOI: <http://dx.doi.org/10.1016/j.jhsa.2006.05.008>
- [6] Herron M, Faraj A, Craigen MA. "Dorsal plating for displaced intra-articular fractures of the distal radius". Injury, 34, pp. 497-502, 2003. DOI: [http://dx.doi.org/10.1016/S0020-1383\(02\)00190-0](http://dx.doi.org/10.1016/S0020-1383(02)00190-0)
- [7] Jupiter JB, Fernandez DL. "Complications following distal radial fractures". Instr Course Lect, 51, pp. 203-19, 2002.
- [8] Benson EC, DeCarvalho A, Mikola EA, Veitch JM, Moneim MS. "Two potential causes of EPL rupture after distal radius volar plate fixation". Clin Orthop Relat Res, 451, pp. 218-22, 2006. DOI: <http://dx.doi.org/10.1097/01.blo.0000223998.02765.0d>
- [9] Rampoldi M, Marsico S. "Complications of volar plating of distal radius fractures". Acta Orthop Belg, 73, pp. 714-9, 2007.

- [10] Arora R, Lutz M, Hennerbichler A, Krappinger D, Espen D, Gabl M. "Complications following internal fixation of unstable distal radius fracture with a palmar locking-plate". J Orthop Trauma, 21, pp. 316-22, 2007.  
DOI: <http://dx.doi.org/10.1097/BOT.0b013e318059b993>
- [11] Bianchi S, van Aaken J, Glauser T, Martinoli C, Beaulieu JY, Della Santa D. "Screw impingement on the extensor tendons in distal radius fractures treated by volar plating: sonographic appearance". AJR Am J Roentgenol, 191, pp. 199-203, 2008.  
DOI: <http://dx.doi.org/10.2214/AJR.08.1057>
- [12] Knight D, Hajducka C, Will E, McQueen M. "Locked volar plating for unstable distal radial fractures". clinical and radiological outcomes. Injury, 41, pp. 184-9, 2010.  
DOI: <http://dx.doi.org/10.1016/j.injury.2009.08.024>
- [13] Perry DC, Machin DM, Casaletto JA, Brown DJ. "Minimising the risk of extensor pollicis longus rupture following volar plate fixation of distal radius fractures: a cadaveric study". Ann R Coll Surg Engl, 93, pp. 57-60, 2011.  
DOI: <http://dx.doi.org/10.1308/003588411X12851639107151>
- [14] Sun Youl Seo, Gi Jang Hong, mMan Seock Han, Young Gun Gim, "The Tangential Projection method for Checking Existence and Nonexistence of Radius Groove Penetration of Screw after Distal Radius Operation Used the T-type Plate". Korea society of Radiological Science, 33(4), pp.335-340, 2010.
- [15] Maschke SD, Evans PJ, Schub D, Drake R, Lawton JN. "Radiographic evaluation of dorsal screw penetration after volar fixed-angle plating of the distal radius: a cadaveric study". Hand (N Y), 2, pp. 144-50, 2007  
DOI: <http://dx.doi.org/10.1007/s11552-007-9038-2>
- [16] Jin Ho Cho, Hyoung Keun Oh. "Attritional Flexor Tendon Ruptures after Malunited Distal Radius Fracture". Journal of the Korean Fracture Society, 19(1), 2006.

**한 동 균(Dong-Kyoon Han)**

[정회원]



- 2000년 2월 : 광운대학교 전자물리학과 이학사
- 2003년 8월 : 고려대학교 의료정보기기학과 공학석사
- 2009년 2월 : 충북대학교 의학과 의학박사
- 2012년 8월 : 을지대학교 방사선학과 조교수

<관심분야>

X-선 영상학, 방사선 의료기기 및 정도관리

**한 만 석(Man-Seok Han)**

[정회원]



- 2003년 2월 : 고려대학교 의공학과 의공학석사
- 2009년 7월 ~ 2012년 2월 : 충남대학교 의공학과 공학박사
- 1997년 7월 ~ 2012년 2월 : 충남대학교병원 영상의학과 근무
- 2012년 3월 ~ 현재 : 강원대학교 방사선학과 조교수

<관심분야>

자가공명영상, 방사선 영상학, 골밀도

**김 용 균(Yong-Kyun Kim)**

[정회원]



- 2005년 8월 : 을지대학교 방사선학과 보건학석사
- 2011년 2월 ~ 2012년 2월 : 을지대학교 보건학과 보건학박사 수료
- 1995년 2월 ~ 2009년 2월 : 대 한생명 종합건강센터 근무


- 2009년 3월 ~ 현재 : 대원대학교 조교수

<관심분야>

초음파영상학, 방사선생물학, 방사선영상학

서 선 열(Sun-Youl Seo)

[정회원]



- 2007년 3월 ~ 2009년 8월 : 을지대학교 보건대학원 방사선과 방사선학 석사
- 2010년 3월 ~ 현재 : 을지대학교 일반대학원 보건학과 방사선과학 박사과정
- 1992년 10월 ~ 현재 : 을지대학교 병원 영상의학과
- 2005년 3월 ~ 현재 : 을지대학병원 영상의학과 일반촬영 팀장

<관심분야>

방사선과학, 컴퓨터단층촬영, 방사선촬영학, 의료영상학

김 태 형(Tae-Hyung Kim)

[정회원]



- 2003년 8월 ~ 2008년 2월 : 동국대학교 일반대학원 생물학과 (이학박사)
- 1994년 1월 ~ 2011년 2월 : 아산재단 서울아산병원 영상의학팀
- 2011년 3월 ~ 현재 : 강원대학교 방사선학과 조교수

<관심분야>

방사선영상학, 방사선생물학, 인터벤션영상기술

조 정 희(Jeong-Hee Cho)

[정회원]



- 1995년 8월 : 연세대학교 보건대학원 보건정책학과 보건학석사
- 2010년 3월 ~ 현재 : 을지대학교 일반대학원 보건학과 방사선과학 박사과정
- 1995년 8월 ~ 현재 : 방사선 중앙학과
- 2006년 1월 ~ 현재 : 연세의료원 암센터 팀장(부장)

<관심분야>

방사선중앙학, 방사선과학

유 세 종(Se-Jong Yoo)

[정회원]



- 2008년 3월 ~ 2010년 2월 : 건양대학교 보건학과 석사
- 2010년 3월 ~ 2012년 8월 : 건양대학교 보건학과 박사과정 중
- 2002년 3월 ~ 현재 : 건양대학병원 영상의학과
- 2007년 3월 ~ 현재 : 건양대학병원 영상의학과 파트장

<관심분야>

보건의료, 방사선학, 보건의료정책, PACS, 의료사진학