

투고일 : 2012. 12. 21

심사일 : 2012. 12. 24

게재확정일 : 2013. 1. 4

# 치과진료에서 악관절 골관절염의 중요성

아림치과병원 악관절 악안면통증센터

태 일 호, 송 윤 현, 김 연 중

## ABSTRACT

### Clinical importance of TMJ Osteoarthritis in Dental Practice

TMJ and Orofacial Pain Center, Ahrim Dental Hospital

Ilho Tae, DDS, PhD, Yunheon Song, DDS, PhD, Youn Joong Kim, DDS, PhD

Osteoarthritis is one of the most common degenerative disease in the temporomandibular joints (TMJ). Structural changes in the osseous structure is associated with destructive changes such as erosion, flattening and other bony changes. Destructive degenerative changes quite often cause shortening of the condyles which eventually produces the changes in the occlusion and the facial profile which require orthognathic surgery and/or orthodontic treatment by the dental professional.

The dentists need to understand the nature and the pathophysiology of the osteoarthritis in the TMJ for the better dental treatment, especially in orthodontic and prosthodontic treatment. The possibility of serious complication can not be avoided after any dental treatment is given to the patient if osteoarthritic changes in the TMJ is under progression as undiscovered.

Key words : Osteoarthritis, Temporomandibular Disorders (TMJ)

## I. 서론

악관절에서 발생하는 골관절염(osteoarthritis)은 관절을 구성하는 경조직에 발생한 염증으로, 퇴행성 관절질환(degenerative joint disease) 혹은 퇴행성 관절염(degenerative arthritis)이라고도 부른다. 악관절에 골관절염이 발생하게 되면 하악과 두나 관절용기의 골파괴를 일으키는데, 하악과두의 퇴행성 변화로 인한 결과 중 가장 특징적인 임상소견은 전치부 개교합(anterior open bite)이나 편측 조

기점축과 같은 교합의 변화이다. 이러한 변화는 치과 치료에 심각한 영향을 일으켜서 특히 교정치료나 보철 치료의 결과에 좋지 않은 영향을 미치게 된다.

악관절에서 나타나는 골관절염의 발생빈도는 상당히 높은 것으로 알려져 있으며, 최근에 발표된 논문들은 측두하악관절장애 환자 중 20~30%가 악관절에 골관절염을 가지고 있다.<sup>2,3)</sup>고 보고하고 있다. 그러나 측두하악관절에 발생하는 골관절염의 자가증상이 뚜렷하게 나타나지 않는 경우도 적지 않아서 관절염을 가지고 있거나 관절염이 진행되고 있어도 환자 자신은

인지하지 못하는 경우가 많다. 병력을 청취할 때 환자가 자각하는 증상이 거의 없거나 무시할 정도의 경미한 증상만을 느낄 뿐인데도, 하악과두나 관절용기의 퇴행성 변화가 물밑으로 상당히 진행되고 있는 경우가 적지 않다<sup>4)</sup>. 환자가 증상을 느끼지 못하더라도 악관절의 퇴행성 변화가 진행 중이라면 교정치료를 포함한 거의 모든 치과치료의 결과에 문제를 일으킬 수 있다는 점을 기억할 필요가 있는데, 퇴행성 변화는 전치부 개교합과 같은 교합의 변화를 일으키는 물론 안면 비대칭이나 하악의 후퇴 등과 같은 안모의 변형까지도 야기할 수 있기 때문이다.

퇴행성 변화가 있는지 판단하기 위해서는 적절한 임상검사와 아울러 영상검사가 반드시 필요하다. 악관절에 현저한 퇴행성 변화가 있다면 개원가에서 널리 사용되고 있는 파노라마 사진이나 악관절 파노라마 사진과 같은 영상검사로 관찰될 수 있지만, 경미한 퇴행성 골변화는 쉽게 관찰되지 않는다. 하지만, 최근에 많이 사용되고 있는 Cone Beam Computed Tomogram(CBCT)을 이용한 영상검사를 이용하면, 미세한 골변화도 관찰 할 수 있으며, 퇴행성 변화의 진행정도나 진행여부를 판단에 중요한 정보를 제공한다. 관절용기에서도 퇴행성변화가 발생하지만 파노라마와 같은 일반적인 영상검사로는 관절용기의 골변화를 관찰하는 것이 쉽지 않으나 CBCT의 영상을 이용하면 자세한 관찰이 가능하다.

별다른 증상없이 악관절의 골변화가 서서히 진행된 경우에는 환자가 자신의 교합변화를 인지하지 못하고 있는 경우가 많으므로, 구치부 금관과 같은 간단한 보철치료 후에 비로서 급격한 교합변화를 느끼기 시작하여 심한 교합장애를 호소하면서 치과의사들을 당황하게 만드는 경우도 적지 않다.

골관절염은 치과의사들이 성공적인 치과치료를 하기위해서 반드시 이해하고 있어야 하는 중요한 질환의 하나이므로, 이 질환에 대한 임상검사와 영상검사에 대하여 잘 알고 있어야 한다.

## II. 본론

### (1) 교정치료와 골관절염

악관절의 골관절염은 교정치료에 있어서 진단부터 치료에 이르기까지 교정치료의 성패를 가늠할 정도의 중요성을 가지고 있다. 진단 과정에서 악관절의 골관절염이 있음에도 불구하고 이를 간과하였을 경우에는 교정치료가 의도하는 방향으로 잘 진행되지 않으며, 치료 결과에 나쁜 영향을 끼치거나 치료가 실패할 수도 있다. 특히, 치료하고 있는 도중에 골관절염이 발생한 경우에는 교정치료가 원인이었다고 의심받을 소지가 크며, 상태가 심각한 경우에는 교정치료 자체를 중단해야 하는 경우도 있다. 따라서, 효과적인 교정치료를 위해서는 악관절의 퇴행성 변화를 잘 이해하고 있어야 하며, 악관절의 골변화에 익숙해질 필요가 있다.

골관절염이 의심되거나 이미 발생한 경우에는 교합의 상태와 변화에 대한 세밀한 주의가 필요한데, 과도에 의한 교합고경의 심한 감소는 교합의 현저한 변화를 일으킬 수 있기 때문이다. 골관절염 환자에서 흔히 관찰되는 교합변화는 전치부 개교합의 발생 및 그와 수반된 구치부의 과도한 교합접촉과 하악의 후퇴 등이며, 편측으로 나타난 경우에는 편측의 조기접촉과 안면 비대칭을 나타낼 수 있다. 골관절염의 초기에는 방사선사진 상에서 비정상적 소견을 나타내지 않기 때문에 질환을 발견하기에 어려움이 있다. 따라서 교정치료 등을 시작하였을 당시에는 관절염에 대하여 전혀 고려하지 않았다가 치료도중 증상이나 임상소견이 나타난 경우에는 곤란한 상황에 처할 수 있다. 골관절염(osteoarthritis)에 의한 악관절의 퇴행성 변화가 뚜렷한 증상을 일으키지 않으면서 진행되는 경우도 적지 않으므로 악관절에 대한 정기적인 방사선 촬영이 필요하며 치료전 판독 시에도 이러한 점에 주의를 기울여야 한다. 퇴행성 변화가 발견하지 못한 상태로 교정치료가 진행된 경우에는 교정치료에 의해 좀처럼 개선되지 않는 현상이 발생하거나, 치료가 끝난 후 쉽게 개교합이 재발되는 결과를 가져올 수 있어서 교정치료를 다시 할

수 밖에 없는 상황에 처할 수도 있다. 다소의 통증이 있는 경우라도 악관절의 퇴행성 변화가 동반되지 않았다면, 대중적인 치료와 병행하면서 교정치료를 병행할 수 있지만, 증상이 전혀 없다고 하더라도 퇴행성 변화가 진행중이라면 교정치료를 시작하거나 진행하는데 문제가 있다고 보아야 한다.

모든 교정치료에 앞서 파노라마 촬영은 필수적이며 치료전 진단과정에서 기본적인 악관절에 대한 검사를 포함시키면 좋은 정보를 얻을 수 있다. 파노라마 사진 상에서 하악과두는 거의 예외없이 상악골의 관절용기나 관절외와 중첩되므로 하악과두의 관찰에 그다지 좋은 영상검사는 아니지만, 골피질이 건전한 경우라면 적어도 하악과두의 외곽선은 식별이 가능해야 한다. 만일 그렇지 못하면, 골피질이 불완전할 수 있다는 점을 염두에 둘 필요가 있다. 그리고, 퇴행성 관절염이 어느 정도 진행되면 하악지 전체의 형태, 특히 하악지 후방의 형태 등에도 변화가 생길 수 있으므로, 파노라마 사진은 하악골 전체를 볼 수 있다는 점에서 적지 않은 의미를 갖는다. 임상에서 악관절 촬영을 위해 그 다음으로 자주 사용되는 것이 악관절 파노라마이며, 이 촬영법의 장점 중의 하나는 개구시 하악과두의 운동량을 보여줄 수 있다는 점이다. 특히 최대개구시 하악과두는 대부분의 관절에서 다른 해부학적 구조물과 중첩되지 않으므로 골피질의 관찰이 용이하다. 파노라마를 포함한 일반 방사선 영상이 실제의 악관절의 형태를 재현해주지 못하고 외곡된 영상만을 보여줄 수 밖에 없으나, 최근들어 널리 사용되고 있는 CBCT는 악관절에 대한 입체영상을 구현할 수 있어서 기존의 영상법과 비교할 수 없는 장점을 가지고 있다. 그 외에도 관절염의 초기에 나타나는 미세한 골피질의 미란(erosion)과 같은 퇴행성 변화를 보여줄 수 있으므로, CBCT의 도입은 악관절에 대한 치료에 큰 영향을 주고 있다.

하악과두의 퇴행성변화로 인한 결과 중 가장 특징적인 임상 소견은 전치부 개교합(anterior open bite)이다. 악관절의 이상이 원인으로 작용하지 않는 경우

도 많으나, 악관절의 퇴행성 변화로 개교합이 나타난 경우에는, 초진 당시 전혀 교합이 이루어지지 않고 있는 전치부의 절단면에 이미 교모의 흔적이 보이는 경우가 대부분인데, 이것은 과거에는 그 부위에서 상하악 치열간의 접촉이 있었다는 것을 의미하므로, 후천적인 어떤 변화에 의해 개교합이 일어났음을 의미하며, 이런 경우 악관절의 퇴행성 변화가 가장 큰 이유이다. 만일 퇴행성 변화의 정도가 크다면, 안모상의 변화 즉, 하악 후퇴가 임상적으로 관찰될 수 있다. 환자는 상악 전치부가 돌출되고 있다고 느낄 수 있으며, 전치부의 개교합을 이기고 입술을 다물기 위해 턱끝 부분의 연조직을 위로 올려야 하므로, 아래턱 끝부분에 근육 수축으로 인한 피부의 찌그러짐을 관찰할 수 있다. 이로 인해 환자의 턱이 더 후퇴된 것처럼 보일 수 있다.

이러한 임상적, 방사선학적 진단자료를 토대로 하여 교정치료 전에 현재 악관절의 상태가 안정적인지 여부, 치료가 필요할 정도가 아니라도 골변화 가능성이 있어서 이에 대한 추적검사 후 교정치료를 진행할 필요가 있는지, 악관절치료가 필요할지 여부, 필요하다면 어떤 치료 방법이 필요한지, 악관절 치료후에 교합변화가 생길 가능성 여부 등 여러 가지 요소를 고려하여 환자에게 고지해야 할 필요가 있다.

진행되고 있는 퇴행성 변화가 있어서 악관절에 대한 치료가 이루어지고 치료에 의해 환자의 증상이 소실되고 교합안정장치 상의 교합변화가 더 이상 없으며, 방사선 사진 상으로 골변화의 진행이 관찰되지 않으면, 비로소 교정치료나 악교정 수술을 고려할 수 있다. 퇴행성 변화가 안정되었는지를 판단하려면 퇴행성 변화가 진행되던 하악과두의 재형성이 마무리되어 안정을 찾은 상태의 골형태에 익숙해질 필요가 있다. 개인차가 심하지만, 퇴행성 변화가 안정을 찾으려면 약 2년 가량이 소요되며, 그 이상 소요되는 경우도 적지 않다. 하지만, 이 기간 동안의 판단 만으로 모든 예측을 할 수 없으며, 무시할 정도의 변화는 계속 있을 수 있다고 봐야 할 것 같다. 물론, 상당기간 안정되었던 악관절

에 퇴행성 변화가 다시 진행되기도 한다. 증상이 완화된 사실만으로 치료를 완료하기에는 무리가 있으며 명확한 기준을 정하기는 쉽지 않지만 일정기간 동안 골의 구조적 변화가 없음을 확인해야 한다. 교합장치를 사용하여 치료한 경우 장치의 교합접촉점을 기준으로 해서 교합점이 일정하게 유지되는 지를 관찰하는 것도 한 가지 방법이다.

따라서 효과적인 교정치료를 위해서는 악관절의 골관절염에 대하여 잘 이해하고 있어야 하며, 악관절의 골변화 영상에 익숙해질 필요가 있다. 교정환자의 대부분을 차지하는 10대에서 악관절 장애가 시작되는 확률은 어느 연령대보다도 높으므로, 이런 환자를 일일이 피해나가는 어렵다. 따라서 의심되는 소견이 발견된 경우에는 사전에 환자에게 증상이 나타날 수 있는 가능성에 대하여 알려줄 필요가 있다. 정상적인 치열교정이 악관절 이상을 일으키는 것으로는 보이지 않으며, 아직까지 치열교정이 악관절 이상을 일으킨다는 데에 대한 과학적인 근거는 없다. 아울러 함께 기억해둘 사실은 교정치료로 악관절이 치료된다는 데에도 과학적인 근거가 없다는 점이다.

**(2) 일반 치과치료와 보철치료후 나타나는 악관절의 문제**

오랫동안 입을 크게 벌리고 있어야 하는 까닭에 일반적으로 치과치료는 악관절에 부담을 줌으로써 측두하악장애의 증상을 악화시킬 수 있다. 구치부에 대한 치과치료를 하려면 약 45mm 이상의 개구를 유지하고 있어야 하는데, 이 정도는 측두하악장애를 기왕증으로 가지고 있는 환자들에게 증상을 일으킬 만한 충분한 부담을 줄 수 있다. 오랫동안 크게 입을 벌리고 있어야 하는 일은 치과치료가 아니면 좀처럼 일어나기 힘든 상황이다. 측두하악장애를 가지고 있는 환자를 치료할 때에는 가능한 장시간의 치과치료를 피하고, 치료시간을 줄이는 대신 자주 치료하는 것이 바람직하다. 입을 크게 벌리기 위해 개구운동을 유지하고 있는 건 쉬운 일이 아니므로 개구기 등을 사용해서 입을 개구기에 의지해서 가볍게 다물고 있도록 하는 것도 부

담을 줄여줄 수 있는 한 가지 방법이다. 치과치료 후에 개구장애가 나타났다면 정복성 관절원판 변위를 가지고 있던 환자가 치과치료가 부담이 되어 나타난 과두결림일 수 있으며, 전혀 관절원판의 문제가 없었던 환자가 하악전달 마취를 받고 치과치료를 했다면 내측익돌근의 근염일 가능성이 높다. 증상이 없는 골관절염을 가지고 있는 경우에도 치과치료 후에 이로 인한 불편이나 통증이 나타날 수 있다.

골관절염이 있으면 하악과두의 길이가 감소하므로, 교합이 변했다는 것을 환자가 느낄 수 있으나 골변화가 서서히 일어나는 경우에는 그렇지 않을 수도 있다. 특히 구치부의 교두형태가 확실하여 확고한 중심교합위(Centric Occlusion; CO)를 가지고 있는 경우에는 하악과두의 길이 감소에도 불구하고 평소 자신의 교합의 변화를 전혀 느끼지 못할 수 있다. 이런 경우 보철치료를 위해 대구치 한 두개의 치질을 삭제하여 교두형태에 변화를 줌으로써 지금까지 상하악관계를 유지시키던 CO에 변화가 일어나면 환자는 자신의 교합을 찾지 못하며, 새로 장착된 보철물이 잘 맞지 않는다고 느낄 수밖에 없다. 계속 보철물을 다시 제작하여 장착하여도 좀처럼 문제점이 해결되지 않는다. 이런 문제를 어느 정도 방지하기 위하여 치질삭제시 교합면상에 stop을 남겨두고 완성된 보철물을 장착하기 직전에 제거하는 것도 좋은 대안이라고 생각한다.

한편, 최근 들어서는 임플란트 치료 후에 악관절의 통증을 호소하는 경우가 늘어나고 있다. 하지만, 그 증례가 아직 많지 않아서 과학적인 근거가 있는 이유를 설명할 수는 없다. 다만, 측두하악장애와 관련하여 임플란트 치료시 고려해야할 점들이 있을 거라고 추측하고 있는 단계이다. 다수의 치아 상실로 오랫동안 사용하지 않거나 의치를 사용하고 있다가, 임플란트 시술 후에 과거보다 훨씬 높은 교합력을 발휘하여 저작하게 되면서 문제를 일으키게 되는 것이 아닌가 추측할 수 있다. 특히 다수의 구치부 상실이 있는 경우 교합고정의 감소로 인해 기왕증으로 퇴행성 골변화를 가지고 있을 확률이 그렇지 않은 경우보다 더 높다고 추

측 할 수 있으며, 이러한 경우 잠재되었던 골관절염의 증상이 임플란트를 사용하게 되면서 비로소 나타날 가능성도 있다고 추정된다. 임플란트를 시술한 부위와 같은 쪽에서 증상이 나타날 수도 있지만 반대측에 가해지는 부하도 커지므로 증상이 나타날 수 있는 가능성은 충분히 있다. 따라서 임플란트를 장착한 후에는 부드러운 음식부터 조심스럽게 씹어가면서 서서히 적응하도록 할 필요가 있고, 시술전에 악관절에 대한 세

심한 평가를 해야 할 필요가 있다.

(3) 악관절에 영향을 주는 전신질환

환자가 가지고 있는 전신성 질환이 악관절에 퇴행성 변화를 야기할 수 있으므로, 이에 대한 사전 평가가 필요할 수 있다. 이런 질환 대해서 고려하지 않고, 치과 치료를 시행한 후에 교합변화 등의 증상이 나타나는 경우 그 원인을 찾기가 쉽지 않으며, 치과치료에 의해

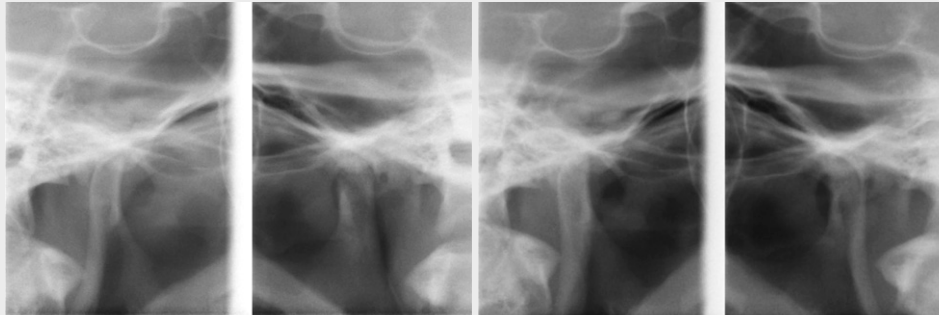
CASE I. 교정치료 도중 발견된 TMJ osteoarthritis of left mandibular condyle

22세 여환

주소 : 개구제한 및 좌측 악관절 통증

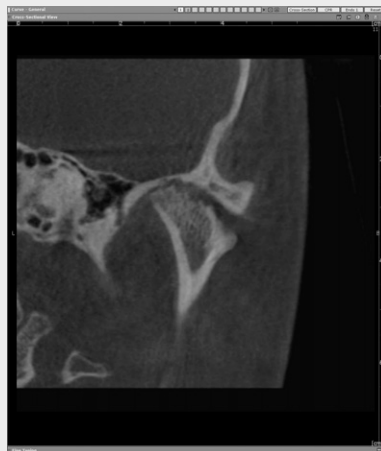Hx of C.C. : 교정치료 중 좌측 악관절의 통증 발생 및 개구제한 발생

Radiographic findings : erosive change and flattening on left mandibular condyle

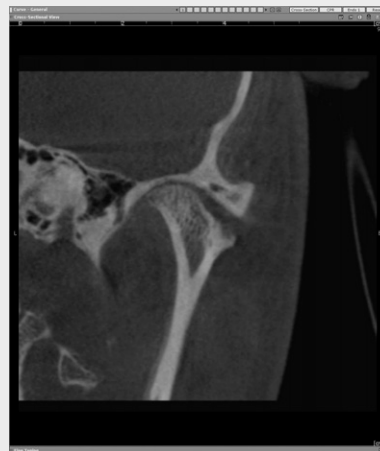


교정치료 중 TMJ panorama

교정치료 종료 8개월 후 TMJ panorama



교정치료중 CBCT of Lt. condyle



교정치료 종료 8개월 후 CBCT

서 그 문제가 발생했다는 의심을 받을 수 있다. 전신성 관절염 중 류마티스성 관절염은 자가면역질환의 하나로 악관절에도 영향을 주는 것으로 알려져 있다. 류마티스성 관절염 환자의 약 50%에서 악관절의 증상을

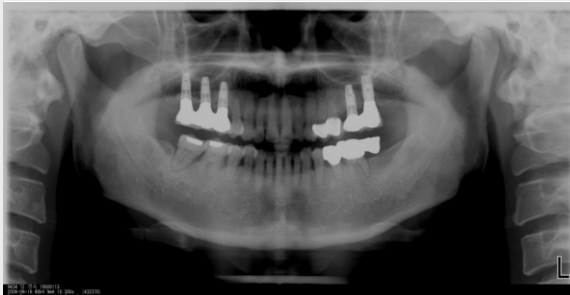
호소하고 있으며<sup>5)</sup>, 방사선학적 연구에서는 류마티스성 관절염 환자의 2/3에서 악관절의 침식성 변화를 보인다고 하였다<sup>6)</sup>. 류마티스성관절염은 중년층에서 호발하는 것으로 알려져 있으나 최근에는 발병 연령이

CASE II. 임플란트 치료 후 발견된 TMJ osteoarthritis of both mandibular condyles

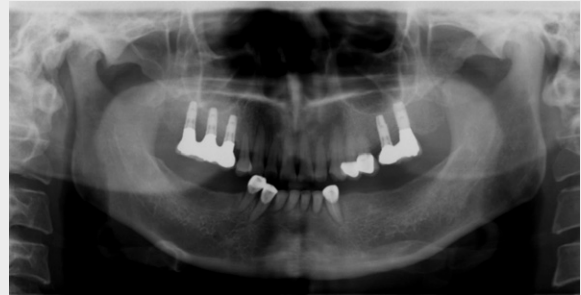50세 여환

주소 : 양측 악관절의 통증을 동반한 개구제한

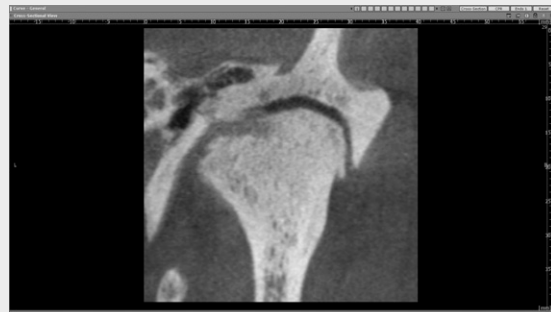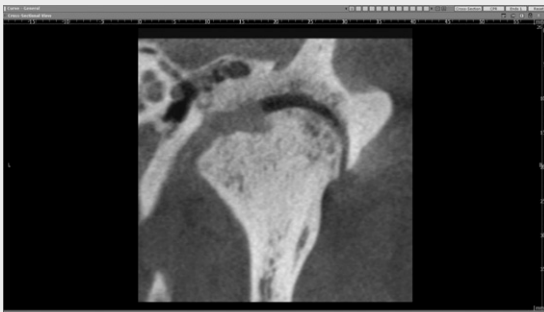
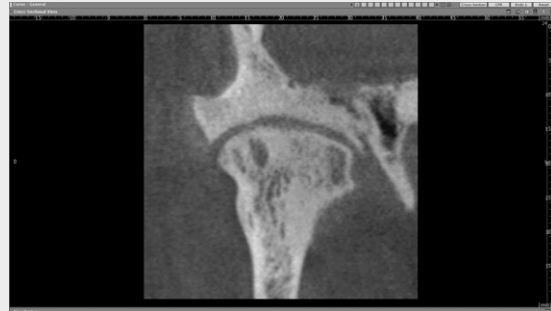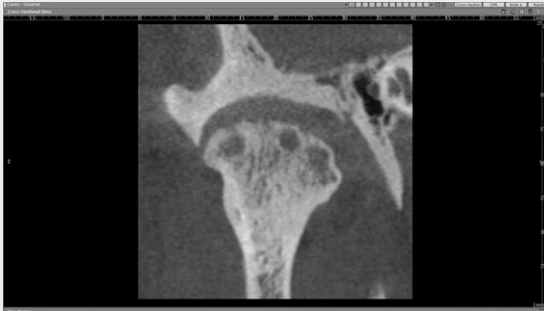Hx of C.C. : 3년전 임플란트 치료 후 악관절 통증의 발생, 양측 관절잡음 병력 있었음



임플란트 치료 후 초진 내원시



악관절 퇴행성관절염 치료 도중



임플란트 치료 후 초진 내원시 CBCT  
(상 : 우측 하악과두, 하 : 좌측 하악과두)

악관절 퇴행성관절염 치료 도중

낮아져 20~30대 여성들이 일상생활에 어려움을 겪고 있다는 보고가 늘어나고 있다. 발병연령이 낮아지고 있으므로 중년 이상의 환자에서만 의심하는 것보다는 의심되는 증상이 있다면 확인할 필요가 있다. 류마티스성 관절염의 진단은 혈액검사로 가능하다. 류마티스성 관절염 환자에게 치과치료를 시행함에 있어서는 다른 경우보다 더욱 악관절의 상태에 주의를 기울일 필요가 있다.

### Ⅲ. 결론

중증 치과치료 도중 혹은 치료 후에 측두하악장애의 증상을 호소하면서 치과치료가 원인이라고 주장하는 경우를 치과의사라면 누구나 경험할 수 있는 일이다. 특히 교정치료의 병력을 가지고 있는 환자가 악관절의 이상으로 내원한 경우에 교정치료에 의해 이상이 나타났다고 주장하는 경우도 많다. 앞서 설명한 것과 같이 악관절의 골관절염은 교합과 안모의 이상을 일으키며, 측두하악장애 환자 중 예상보다 훨씬 많은 환자들이

골관절염을 가지고 있으므로, 측두하악장애 환자의 상당수가 이 질환의 결과로 인한 교합변화를 가지고 있다. 이러한 이유로 과거 수십년간 악관절 이상과 교합의 관련성에 대하여 논란이 이어져 왔다. 측두하악장애와 교합의 관계는 중요하다. 하지만, 일부의 주장과 같이 부정교합이 주원인으로서가 아니라, 질환의 결과로 나타날 수 있는 이상이며, 이는 우리 치과의사가 해결해 주어야 하는 치료의 대상이기 때문이다.

악관절의 골관절염은 개교합, 편측 조기접촉, 안모 변화 등을 일으키는 퇴행성 질환으로 교정치료, 보철 치료 등 주요한 치과진료에 큰 영향을 미친다. 이러한 구조적인 변화의 원인이 되는 골관절염의 진행은 증상의 여부와 관계없이 치과치료의 결과에 좋지 않은 영향을 준다. 따라서, 악관절의 골관절염에 대하여 잘 이해하고 있어야 이 질환을 정확히 진단하고 자신이 하는 치과치료에 어떠한 영향을 주는 지 판단할 수 있다. 그리고, 악관절에 이상이 있다면, 치료가 시작되기 전에 미리 환자에게 사전고지 하는 한편, 치료전에 치과치료 계획에 이러한 점들이 반영되어야 후에 야기될 수도 있는 불필요한 분쟁을 피할 수 있다.

### 참 고 문 헌

1. 임용규, 김민지, 김연중, 송윤현, 이동렬. 측두하악장애 환자 중 하악과두의 퇴행성 골 변화를 보이는 환자의 분포 및 임상적 특징. 대한치과교정학회지 2006;36(6):402-411.
2. 조정환. 측두하악장애 환자에서 하악과두의 퇴행성 변화의 발생 양상에 대한 연구. 대한구강내과학회지 2011;36:53-63.
3. 김종숙. 측두하악장애를 가진 환자에서 나타나는 퇴행성악관절 질환의 역학연구. 고려대학교 임상치의학대학원 석사학위 논문. 2005.
4. 김연중, 송윤현, 최용현, 최원석. 측두하악장애(6) - 악관절의 골관절염과 치열교정. 대한임상치과교정학저널 2004;09:58-77.
5. Tabeling HJ, Dolwick MF. Rheumatoid arthritis: diagnosis and treatment. Fla Dent J. 1985 Spring;56(1):16-18.
6. Akerman S, Jonsson K, Kopp S, Petersson A, Rohlin M. Radiologic changes in temporomandibular, hand, and foot joints of patients with rheumatoid arthritis. Oral Surg Oral Med Oral Pathol. 1991 Aug;72(2):245-250.