

절개침 치료를 이용한 안면주름 개선 8례*

박해인¹, 양현정¹, 임청산¹, 조승필², 박상균³, 이광호^{1,*}

¹상지대학교 한의과대학 침구의학교실

²약선제한의원

³상지대학교 한의과대학 경혈학교실



[Abstract]

Subcision Acupuncture for Facial Wrinkles: A Case Study of 8 Patients*

Hae In Park¹, Hyun Jung Yang¹, Chung San Lim¹, Seung Pil Cho², Sang Kyun Park³
 and Kwang Ho Lee^{1,*}

¹Department of Acupuncture & Moxibustion Medicine, College of Oriental Medicine, Sangji University

²Yakseonje Korean Medical Clinic

³Department of Meridian, College of Oriental Medicine, Sangji University

Objectives : The purpose of this study was to examine and report improvements of facial wrinkles with the use of subcision.

Methods : Subcision acupuncture was performed on outpatients with facial wrinkles for one to two times. Evaluation of improvement was conducted with patient-report questionnaires and comparison of before and after pictures. Items for satisfaction and adverse events were included in the questionnaire, and it was filled out after treatment. The photographs were taken three times: before the first and the second subcision acupuncture, and two to four weeks after the second subcision acupuncture.

Results : The results from questionnaire and photo comparison were reported positive and satisfactory. There were minor adverse events such as bruise or conspicuousness of other wrinkles that were not treated.

Conclusions : Our study results suggests that the use of subcision acupuncture is effective for facial wrinkles

Key words :

Subcision acupuncture;

Facial wrinkle;

Cosmetic acupuncture

Received : 2014. 05. 10.

Revised : 2014. 05. 23.

Accepted : 2014. 05. 28.

On-line : 2014. 06. 20.

※ This research was supported by the Sangji University Research Fund, 2012

* Corresponding author : Department of Acupuncture & Moxibustion Medicine, College of Oriental Medicine, Sangji University, 80, Sangjidae-gil, Wonju-si, Gangwon-do, 220-717, Republic of Korea

Tel : +82-33-741-9257 E-mail : redphilips@hanmail.net

© This is an Open-Access article distributed under the terms of the Creative Commons Attribution Non-Commercial License (<http://creativecommons.org/licenses/by-nc/3.0/>) which permits unrestricted non-commercial use, distribution, and reproduction in any medium, provided the original work is properly cited.

The Acupuncture is the Journal of Korean Acupuncture & Moxibustion Medicine Society. (<http://www.TheAcupuncture.org>)

Copyright © 2014 KAMMS. Korean Acupuncture & Moxibustion Medicine Society. All rights reserved.

I. 서론

사회가 발전하고 경제수준이 향상되면서 신체적으로나 정신적으로 더 건강하고 아름답게 살고자 하는 바람이 많아졌고 노화에 따른 변화, 특히 피부노화에 대한 관심도 커지고 있다¹⁾. 1948년 세계보건기구(World Health Organization, WHO)에서는 ‘건강이란 질병이 없거나 허약하지 않다는 것만이 아니라 신체적·정신적·사회적으로 완전히 안녕한 상태’라고 정의하였다. 이에 따르면 피부건강이란 피부에 질병이 없는 상태뿐만 아니라 피부에 윤기가 있고 탄력적이며 색이 고르고, 맑고, 흠이 없으며, 피부로 인한 정신적·사회적인 일상생활에 지장이 없는 상태라고 할 수 있다. 노화 그 자체를 막을 수는 없으나 노화의 정도는 개인마다 다르며 특히 피부노화는 개인의 노력과 투자에 따라서 확연한 차이가 있고, 그 중에서도 피부주름은 피부노화의 가장 중요하고 흔한 증상으로 다양한 연구들이 선행되어왔다^{2,3)}.

한의학에서의 피부 주름에 대한 침구치료로는 경락에 따른 자침, 정안침, 매선침, 절개침, 피부침요법 등의 침치료와 부항요법, 뜸요법, 팔사요법 등이 있다⁴⁾. 그 중 절개침은 진피층과 superficial muscular aponeurotic system (이하 SMAS)층 사이의 섬유성 띠를 박리하여 상처를 만들고 이러한 자극을 통해 상처치유기전을 일으켜 잔주름을 개선하는 치료방법으로⁵⁾ 눈가나 눈 밑, 미간, 이마, 입가 혹은 가는 선 형태의 위축성 흉터에서 보이는 실선형의 잔주름에 효과적인 것으로 알려져 있다⁶⁾. 그 동안 절개침에 대하여 그 치료방법의 소개⁴⁻⁶⁾와 위축성 여드름 흉터에 대한 보고⁷⁾가 있었으나 아직 안면주름에 대한 치료효과 보고는 없었다. 이에 저자는 본원 침구의학과에 안면주름을 주소로 내원한 환자 중 절개침을 이용하여 치료한 환자들의 증상 변화를 관찰하여 이를 보고하는 바이다.

II. 대상 및 방법

1. 연구대상

1) 환자선정

본원 의무기록사에게 의뢰하여, 2013년 5월부터 2014년 4월까지 본원 침구의학과에서 치료받은 환자 중 “기타 및 상세불명의 피부변화”, “주름”을 검색어로 의무기록을 검토

하게 하고 자료의 내용은 무기명화(deidentified)하도록 요청하였으며, 아래 선정기준과 제외기준에 해당하는 의무기록을 선정하고, 선정된 chart의 기록 중에서 성별, 연령, 증상 및 호전에 관한 내용(scale, progress 또는 영상사진 등) 등을 발췌하고 그 내용을 무기명화(deidentified)하여 최종 확인된 8명을 대상으로 하였다. 이 증례보고는 상지대학교 부속한방병원 institute review board(IRB)의 승인을 받았다(승인번호 : SJ IRB - 14 - 005).

2) 선정기준

- ① 안면주름을 주소로 하는 자
- ② 주름 부위가 명확하게 기록된 자
- ③ 성별, 연령, 증상 호전에 관한 내용(scale, progress 또는 영상사진 등)이 있는 자
- ④ 주름의 치료방법으로 절개침 치료를 받은 자
- ⑤ 진료정보 수집·활용 동의서에 동의를 한 자

3) 제외기준

- ① 상기 선정기준에 해당하지 않는 자
- ② 상기 선정기준에 해당하더라도 절개침 이외의 다른 치료를 겸하여 받은 자

2. 치료방법

1) 치료도구

사용된 needle은 주름선의 폭과 깊이에 따라⁶⁾ 25 gauge 1 inch 일회용 멸균 needle(Jung Rim Co, Korea)과 26 gauge 1/2 inch 일회용 멸균 needle(CPL Co, Korea) 중 선택하였다.

2) 시술방법

시술 시 발생할 수 있는 환자의 통증 및 불쾌감 경감을 위하여 시술 20분 전 시술 부위에 리도카인 크림(Lipril cream, Dongsung Pharm Co, Korea)을 도포하고 시술 전 침으로 피부에 자극을 주어 마취가 되었는지 확인한 후 시술하였으며, 시술 전후에 시술 부위 주변을 베타딘으로 넓게 소독하고 시술자는 latex surgical gloves(Ansell, Malaysia)를 착용하였다. 주름선을 육안으로 확인하고 그 주름선 아래를 따라 needle로 SMAS층에 얇게 횡자입하여 섬유성 띠를 끊어주고 needle을 빼면서 주름 아래에 혈액이 고이는 것을 확인하였다^{5,6,8)}. 시술 후에는 시술 부위를

보호할 목적으로 멸균밴드(Mediform-H, Ildong Co, Korea)를 부착하였다. 시술은 2~3주 간격으로 하였으며 총 횟수는 1~2회로 환자의 상태에 따라 결정하였다.

3. 평가방법

1) 설문조사

마지막 시술 2~4주 후 Lee et al⁹⁾의 방법을 참고하여 환자의 만족도와 부작용에 관한 설문조사를 실시하였다. 만족도에 대한 설문지는 5단계로 '매우 만족', '만족', '보통', '불만족', '매우 불만족' 중 선택하도록 하였고, 부작용에 대한 설문지는 '표정이 부자연스럽다', '부종이 생겼다', '멍이 들었다', '통증이 있었다', '시술 부위 이외의 주름이 두드러진다', '기타', '부작용이 없었다' 중 선택하도록 하였다.

2) 시술 전후의 사진 비교

절개침 시술 전과 시술 후의 사진 변화를 관찰하였다. 시술 후 사진 촬영은 다음 시술 전, 그리고 두 번째 시술 2~4주 후에 실시하였다.

III. 결 과

1) 시술부위

선정된 환자에서 시술 부위는 눈가 주름 2례, 이마 주름 4례, 미간 주름 2례였다.

2) 만족도 설문조사

환자의 만족도는 '매우 만족'이 1명, '만족'이 5명, '보통'이 2명으로 나타났다(Table 1).

Table 1. The Level of Satisfaction

Grade	Number of patients
Very satisfied	1
Satisfied	5
Normal	2
Dissatisfied	0
Very dissatisfied	0
Total	8

3) 부작용 설문조사

부작용에 대한 설문조사에서는 '멍이 들었다' 1명, '시술 부위 이외의 주름이 두드러진다' 1명이 있었다(Table 2).

Table 2. Adverse Events

Symptoms	Number of patients
Unnatural look	0
Edema	0
Bruise	1
Pain	0
Conspicuousness of other wrinkles that were not treated	1
Etc	0
Total	2

4) 시술 전후의 사진 비교

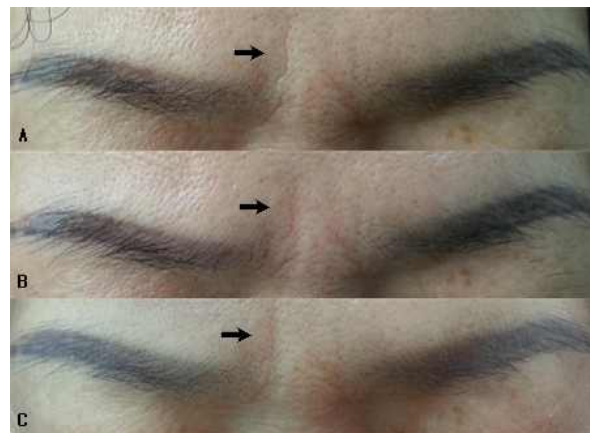

Fig. 1. Patient 1 : 61 years old female(wrinkle between the eyebrows)

A : before treatment.

B : 14 days after the first treatment.

C : 14 days after the second treatment.

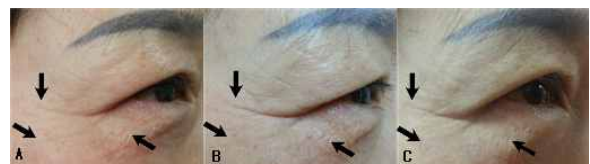


Fig. 2. Patient 2 : 57 years old female(right eye wrinkles)

A : before treatment.

B : 14 days after the first treatment.

C : 14 days after the second treatment.

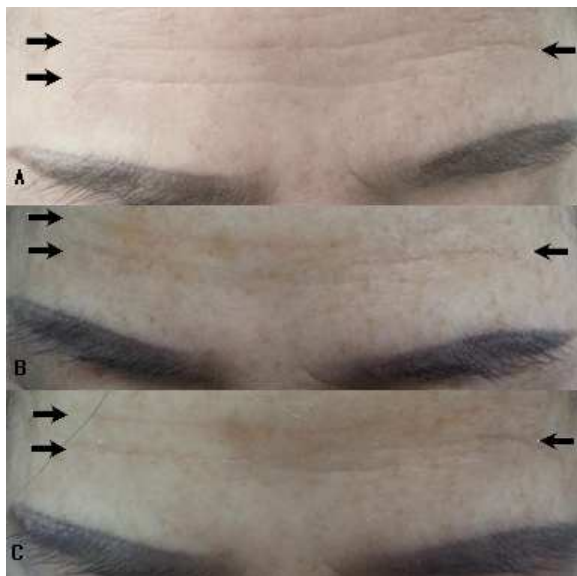


Fig. 3. Patient 3 : 58 years old female(forehead wrinkles)
A : before treatment.
B : 14 days after the first treatment.
C : 14 days after the second treatment.

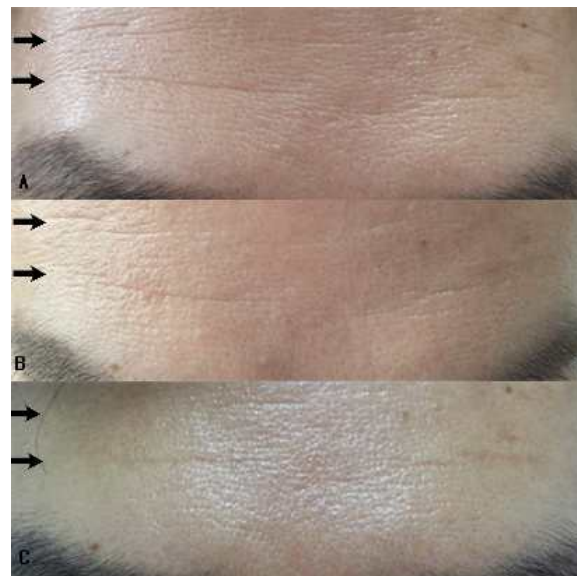


Fig. 5. Patient 5 : 46 years old male(forehead wrinkles)
A : before treatment.
B : 14 days after the first treatment.
C : 19 days after the second treatment.

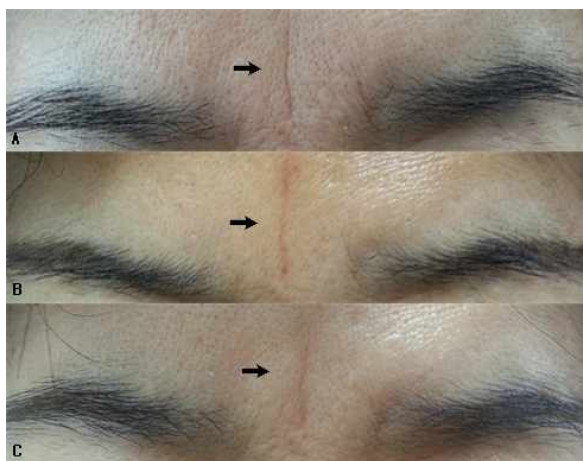

Fig. 4. Patient 4 : 59 years old female(wrinkle between the eyebrows)
A : before treatment.
B : 19 days after the first treatment.
C : 15 days after the second treatment.

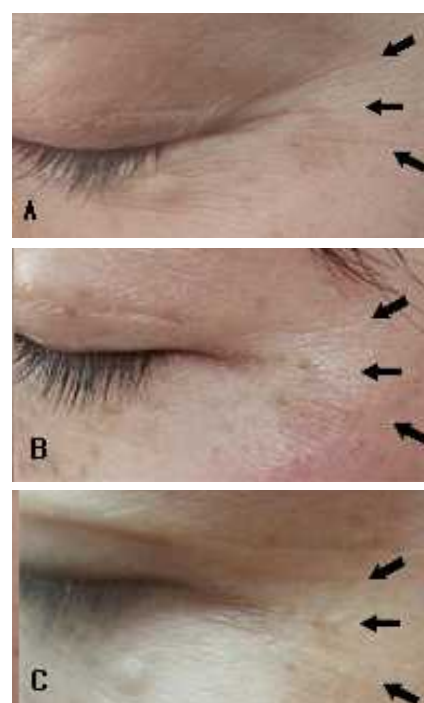

Fig. 6. Patient 6 : 38 years old female(left eye wrinkles)
A : before treatment.
B : 21 days after the first treatment.
C : 13 days after the second treatment.

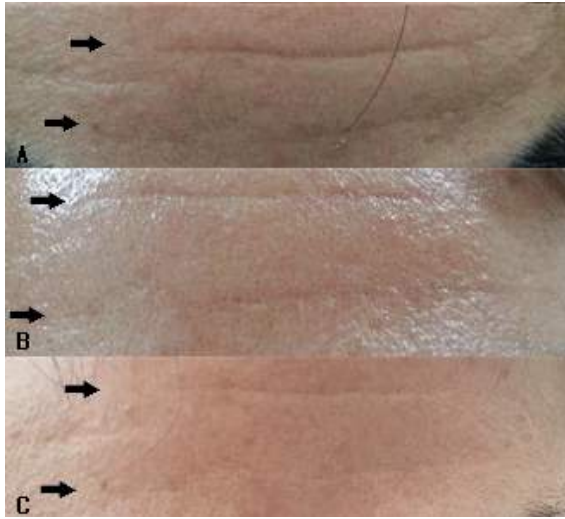


Fig. 7. Patient 7 : 46 years old male (forehead wrinkles)
 A : before treatment.
 B : 15 days after the first treatment.
 C : 17 days after the second treatment.

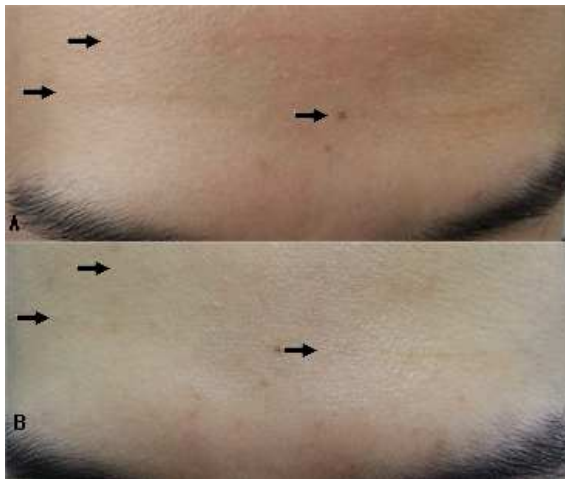

Fig. 8. Patient 8 : 26 years old male (forehead wrinkles)
 A : before treatment.
 B : 28 days after the first treatment.

IV. 고찰

피부노화의 원인은 세월에 따른 자연적인 노화인 내인노화(intrinsic aging), 자외선에 의해 촉진된 광노화(photoaging), 적외선이나 고열환경으로 촉진된 열노화(thermal aging), 흡연에 의한 노화, 에스트로겐 감소에

의한 갱년기 노화 등이 있는데 이로 인하여 피부 내의 아교질, 탄력섬유 등에 변성이 일어나고 피부 수분이 감소하며 표피, 진피의 두께가 감소하고 그 경계부위가 편평해지면서 서로 접촉하는 면의 넓이가 줄어들어 피부가 처지고 주름이 형성된다. 얼굴에 존재하는 근육의 분포 및 움직임 또한 피부에 골을 만들어 주름 형성에 중요한 역할을 한다(2,10).

절개침은 눈가나 눈 밑, 입가 등의 각종 실선형의 주름과 여드름 흉터, 수두 흉터, 찰상 후 흉터 등의 위축성·함몰성 흉터에 효과적인 치료방법이다. 주름 또는 위축성 상처에는 일종의 섬유성 띠가 SMAS층과 진피층 사이에 연결되어 있는데 needle로 그 띠를 끊어주면 조직 및 미세혈관이 손상되고 상처부위에 혈액이 고인다⁵⁻⁷⁾. 이때 혈소판이 응집되면서 창상치유 과정이 시작되고 호중구, 대식세포가 활성화되는 염증단계로 넘어가면서 콜라겐 합성을 촉진하고 콜라겐 소멸을 방해하는 등의 다양한 반응이 일어나며 이후 cytokine과 성장인자들로 인해 세포의 증식, 이동, 합성이 촉진되는 증식단계가 된다. 이 과정에서 섬유아세포가 활발히 활동하여 세포들이 증식하고 창상 내에서 콜라겐 합성과 침착이 이루어지는데 이는 2~3주간 점차 활발해지며 7~8주가량 지속된다. 창상 수복의 마지막 단계는 성숙단계로 콜라겐 합성이 감소하여도 proteoglycans이 관여하여 창상의 장력과 탄성이 증가하며 이러한 과정을 거쳐 함몰된 부위를 밀어 올려 주름이 개선된다⁴⁾.

한의학적 관점에서 노화의 원인은 크게 先天稟賦不足과 後天養生失調로 나눌 수 있고, 精血虧虛가 가장 큰 원인이라 할 수 있는데 이러한 노화로 인해 체내의 진액이 부족해져 피부가 건조하고 주름지는 등 피부 노화가 발생한다¹¹⁾. 이 시술은 주름부위에 집중하여 국소적인 진액부족으로 인한 잔주름을 滋潤하고 氣血疏通을 원활히 하는 시술법이며 시술이 간단하고 부작용이 거의 없는 안전한 방법이다⁶⁾.

절개침에 대한 기존의 연구동향을 살펴보면 2008년 Seong et al⁴⁾은 이를 주름침으로 소개하였고, 주름에 대한 침술 원리를 자극에 의한 손상 수복기전으로 설명하였으며, 2009년 Im et al⁵⁾은 절개침법(진피절개술, subcision)의 절개과정 및 주름의 개선과정을 설명하였다. 2012년 Cho et al⁶⁾은 절개침의 유래와 치료방법에 대하여 소개하였으며, Baek et al⁷⁾은 위축성 여드름 흉터에 대한 코라테라피(절개침)의 효과를 보고하였다. 특히 Baek et al⁷⁾은 여드름 흉터 밑의 피하 진피층에 교차로 횡자 및 절개하는 코라테라피(절개침)를 사용하였으며 2~3주 간격으로 환자의 상태에 따라 5~9회 시술하였다. 치료효과에 대한 평가는 시술 전후 사진촬영과 병변의 개수, 흉터의 형태, 중등도에 따라 여드름 흉터의 중등도를 평가하는 global acne

scarring classification으로 하였다. 그러나 본 증례와는 주제가 달라 비교하기 어려운 점이 있었다.

본 증례에서 실시한 설문조사를 살펴보면 만족도는 평균 이상이었고, 부작용은 눈가 주름 시술 시 멍이 드는 현상이 1례 있었고 이마주름 시술 후, 멸균밴드를 부착하고 1주일 경과한 후 부착 경계부에 시술 대상이 된 주름 외에 다른 주름이 두드러진 경우가 1례 있었으나 2주 후 소실되었다. 그 외에 절개침 시술 후 자외선에 의한 시술부위 색소 침착을 방지하기 위하여 2주가량은 멸균밴드를 부착하도록 하였는데 이마주름과 같이 넓은 부위에 시술한 경우 멸균밴드가 쉽게 떨어지거나 이물감, 외관상 불편함 등을 호소한 경우도 있었다.

본 증례는 8례에 불과하고, 환자마다 시술 부위가 다양하며 치료 효과를 평가함에 있어 기존 도구에서 벗어나지 못하였으며, 보다 객관적이고 체계적인 scale을 마련하지 못 하였던 한계점이 있으나 기존의 안면주름 개선에 대한 절개침 치료의 효능에 관한 연구가 적었던 점을 고려하면 앞으로의 연구에 참고 자료로 활용될 수 있을 것이라고 생각된다. 또한 본 증례에서는 절개침의 단일치료 효과를 확인한다는 의의가 있으나 이 치료법은 시술자의 숙련도에 따라 결과물의 차이가 나타날 수 있다고 여겨진다.

비록 본 증례에서는 국소 안면 주름 부위에 절개침의 단일치료를 적용하였으나 인체의 장부 생리, 병리는 서로 연관되어 상호작용하고 특히 안면피부의 변화는 五臟六腑와 經絡 氣血津液의 순환과 밀접한 관련이 있으므로¹²⁻¹⁴⁾ 향후 환자의 상태와 의학적인 필요에 따라 전신적인 상태를 개선시키는 약물 등의 內治와 미소안면침¹⁵⁻¹⁷⁾, 정안침¹⁸⁾, 매선침법¹⁹⁾ 등의 外治가 복합적으로 이루어진다면 더욱 효과적일 것으로 사료된다.

V. 결 론

본원 침구의학과에 안면주름을 주소로 내원한 환자 8명에게 절개침 치료를 시행하였고 시술 전후의 사진 촬영 및 설문조사 내용을 확인한 결과 절개침 치료가 안면주름에 양호한 효과가 있다는 결론을 얻었다.

VI. References

1. Yoshiki M, Masutaka F, Kayoko M. An opening step of cosmetic dermatology : Seoul : Shinheung Medscience. 2005 : 3-5.
2. Writing of the Korean Dermatological Association. Textbook of dermatology : 6. Seoul : Medbook. 2014 : 698-701, 957.
3. Nam HJ, Kim YB. Aging and skin aging. The Journal of Oriental Medical Ophthalmology & Otolaryngology & Dermatology. 2004 ; 17(1) : 16-33.
4. Seong EJ, Kim HY, Ahn MS, Kim HY, Jo EH, Park MC. Treatment of wrinkles with oriental medicine. The Journal of Oriental Medical Ophthalmology & Otolaryngology & Dermatology. 2008 ; 21(3) : 184-99.
5. Im MJ, Kim BS, Kang JS. Study on the local wrinkle cure using acupuncture needle. Korean J Oriental Physiology & Pathology. 2009 ; 23(6) : 1261-6.
6. Cho SP, Lee KH. Eastern and western treatment for improving wrinkles and treatment of fine wrinkles with subcision. The Journal of Korean Acupuncture & Moxibustion Medicine Society. 2012 ; 29(2) : 29-36.
7. Baek SC, Hong MS, Jegal H et al. A clinical report on the atrophic acne scar with subcision. The Journal of Oriental Medical Ophthalmology & Otolaryngology & Dermatology. 2012 ; 25(4) : 80-8.
8. Orentreich DS, Orentreich N. Subcutaneous incisionless(subcision) surgery for the correction of depressed scars and wrinkles. Dermatol Surg. 1995 ; 21(6) : 543-9.
9. Lee SM, Lee CW, Jeon JH, Kim YI. The effect of needle-embedding therapy on the improvement against facial wrinkles: a case series. The Journal of Korean Acupuncture & Moxibustion Society. 2011 ; 28(4) : 143-7.
10. Kim MS. A study on cosmetic acupuncture through anatomy and physiology interpretation. Korean Journal of Acupuncture. 2013 ; 30(3) : 171-7.
11. Kim JM, Jeon SW, Lee WG, Nam HJ, Kim YB. Study of preventing methods for skin aging and wrinkles. Korean J Oriental Physiology & Pathology. 2010 ; 24(4) : 533-42.
12. Chae YB, Lee SI, Kang IJ, Lee EM. Korean dermatology and aesthetics. The Journal of Korean Medical Institute of Dermatology & Aesthetics.

1. Yoshiki M, Masutaka F, Kayoko M. An opening

- 2005 ; 1(1) : 145-57.
13. Cho HS, Rhee SH. A trend report on the aesthetic therapy of oriental medicine. The Journal of Korean Medical Institute of Dermatology & Aesthetics. 2009 ; 2(1) : 1-15.
 14. Kang SK, Ko HK, Abadjieva D. A study of manual techniques for facial beauty. The Journal of Korean Acupuncture & Moxibustion Society. 1996 ; 13(1) : 338-49.
 15. Lee KM, Lim SC, Kim JS, Lee BH. A clinical study on facial wrinkles treated with miso facial acupuncture: measured by the facial skin photographing system. The Journal of Korean Acupuncture & Moxibustion Society. 2010 ; 27(1) : 101-7.
 16. Kwon NH, Kim CY, Shin YJ et al. Clinical study on facial skin furrow measurement changes after miso facial rejuvenation acupuncture. The Journal of Korean Acupuncture & Moxibustion Society. 2009 ; 26(6) : 133-40.
 17. Son JY, Park MY, Choi HY, Kim JD. Case report of the effects of miso facial rejuvenation acupuncture on skin care. Korean J Oriental Physiology & Pathology. 2010 ; 24(6) : 1062-7.
 18. Lee HM, Kang SK, Kim CH, Kim YS. A literature study on the effect of Jung-an acupuncture meridian point and needling method. The Journal of Korean Acupuncture & Moxibustion Society. 2008 ; 25(1) : 179-86.
 19. Yun YH, Cho SP, Choi IH. Case report: correction of nasolabial fold with needle embedding therapy. The Journal of Oriental Medical Ophthalmology & Otolaryngology & Dermatology. 2011 ; 24(3) : 154-61.