

## 1

## 다발성 외골증을 가진 치주염 환자의 삭제형 골수술에 대한 증례 보고

연세대학교 치과대학 치주과학교실, 치주조직재생연구소  
이 인 경, 임 현 창, 이 중 석, 최 성 호, 채 중 규, 정 의 원

### ABSTRACT

#### Resective osseous surgery for multiple bony exostoses of the periodontal patient: A case report

Department of Periodontology, Research Institute for Periodontal Regeneration, College of Dentistry, Yonsei University  
In-Kyeong Lee, Hyun-Chang Lim, Jung-Seok Lee, Seong-Ho Choi, Jung-Kiu Chai, Ui-Won Jung

Bony exostosis, one of the osseous deformities, could act as a contributing factor of periodontal disease since it makes proper tooth brushing difficult and causes traumatic ulcer. The purpose of this case report is to show improvement of periodontal health by removal of bony exostoses and creation of physiologic osseous form.

A 58 year-old female patient with recurrent ulcer and pain on bony exostoses located on left maxillary palatal area and both mandibular buccal areas was treated. Exostoses were removed and physiologically positive osseous form was created following vertical grooving, radicular blending, flattening interproximal bone and gradualizing marginal bone. The patient showed no further recurring traumatic ulcer and bone exposure. Moreover, periodontal pocket was eliminated and food impaction was decreased.

In conclusion, periodontal health could be achieved through removal of multiple bony exostoses and development of ideal osseous form.

Key words : exostoses, torus, resective osseous surgery

Corresponding Author

Ui-Won Jung, DDS, PhD.

Department of Periodontology, Research Institute for Periodontal Regeneration, College of Dentistry, Yonsei University, 50-1, Yonsei-ro, Seodaemun-gu, Seoul 120-752, South Korea.

Tel : +82-2-2228 3185, Fax : +82-2-392 0398, E-mail : drjew@yuhs.ac

본 연구는 보건복지부 보건의료연구개발사업의 지원에 의하여 이루어진 것임. (A120822)

## I. 서론

외골증은 골이 국소적으로 증식한 양성의 상태로, 구강 내에서는 하악 설측과 구개측 정중양부에 가장 호발하여 각각 하악용기(torus mandibularis)와 구개용기(torus palatinus)로 명명한다<sup>1, 2)</sup>. 정확한 원인은 아직 밝혀지지 않았으며, 유전적 요인과 과도한 교합력에 의한 환경적 요소를 그 요인으로 추정하고 있다<sup>3, 4)</sup>.

구강내 외골증은 병적인 현상이 아니며 양성이므로 외과적인 제거가 꼭 필요한 것은 아니다. 하지만, 발음에 방해가 되거나 보철적으로 의치 제작에 방해가 되는 경우, 암공포증(cancerphobia)이 있거나 외상에 의한 만성 통증이 있는 경우, 그리고 골치치를 동반한 치주치료를 하는 경우 외과적인 제거를 고려하게 된다<sup>5)</sup>. 따라서, 임상적으로 외골증을 관찰할 경우, 올바른 진단과 제거 여부를 결정하는 것이 필요하다.

삭제형 골수술을 동반한 치주치료를 통하여 건전한 치주조직을 확립하기 위한 경우, 골의 형태를 올바르게 재형성하는 것이 중요하다. 생리적으로 이상적인 골의 형태는 양형골이어야 하고 치조골능은 백악법랑경계와 평행해야 한다. 또한 협설측에서 보았을 때 치관부에서 치근부로 갈수록 폭이 넓어져야 하며, 교합면에서 보았을 때 치근 형태의 굴곡을 반영해야 한다. 골의 형태 이상을 제거하고 이상적인 골의 형태를 만들어 줌으로써, 치주낭을 해소하고 치주조직의 건강을 회복시킬 수 있다. 이는 치아와 치아 사이 협측골을 삭제하는 수직골구 형성(vertical grooving), 삭제한 골을 부드럽게 이행시키는 치근부 혼화(radicular blending), 파괴된 치간부 골의 평편화(flattening interproximal bone), 변연골이 치관부에서 치근부로 부드럽게 이행할 수 있도록 점진화(gradualizing marginal bone) 시키는 과정으로 이루어진다<sup>6)</sup>.

이번 증례보고에서는 다발성 외골증을 가진 치주질환 환자에서 삭제형 골수술을 통하여 생리적으로 이상

적인 골의 형태로 재형성함으로써 건전한 치주조직을 확립하고 치주건강의 유지관리를 가능하게 한 증례를 살펴보고자 한다.

## II. 증례보고

2013년 3월, 58세 여자 환자가 구강 내 다수의 튀어나온 병소가 있어 구강암인지 확인하고 싶다는 주소로 연세대학교 치과대학병원 치주과에 내원하였다. 환자는 암에 대한 불안감 이외에도 과도하게 튀어나온 병소로 인해 칫솔질이 어렵고, 종종 칫솔이나 음식물에 의해 궤양이 생기고 골이 노출되기도 하며, 음식물이 침착되어 불편하다고 하였다.

### 1) 술전 임상검사

상악 구개측과 하악 협측, 설측에 대칭성을 보이는 골용기가 관찰되었다(Fig. 1). 상악 우측 및 좌측 제1, 2대구치 부위 구개 측에 각각 약 5mm, 8mm 크기의 용기된 골이 존재하였으며, 좌측의 경우 그 상방에 형성된 외상성 궤양 때문에 통증을 호소하였다(Fig. 1a, b). 용기된 골에 인접한 제1, 2대구치의 치주낭 깊이는 정상 범주를 보였다. 상악 좌측 제2, 3대구치는 치주농양으로 연세대학교 치과병원 구강악안면외과에서 5개월 전 발치하였다.

하악 양측 설측에 하악 용기가 관찰되었으며, 하악 양측 협측 부위에 제1소구치에서 제2대구치에 걸쳐 광범위한 골용기가 관찰되었다(Fig. 1c-f). 하악 우측 제2대구치는 1년 전 치주질환으로 발거하여 상실치 상태였다. 환자는 협측 골용기 하방으로 음식물 침착에 대한 불편감과 하악 우측 협측 골용기 상방에 지속적인 골의 노출에 의한 통증을 호소하였다. 골용기와 인접한 치아의 치간부는 4-5mm의 치주낭 깊이를 보였으며, #35번 원심 협측 부위에 1mm, #46번 원심 협측 부위에 2mm의 치은퇴축이 관찰되었다.

2) 치료계획

하루 한 갑의 흡연을 제외하고는 특기할만한 전신 병력은 존재하지 않았고, 다른 질환으로 의심되는 병변이 존재하지 않아 상악 양측 구개측과 하악 양측 협측의 외골증(palatal and mandibular buccal

exostoses) 및 양측 하악용기(torus mandibularis)로 진단하였으며, 환자가 불편해하는 상악 좌측 구개측, 하악 양측 협측의 외골증을 제거하기로 하였다. 특히 하악의 경우 상악과 달리 치아와 인접한 골을 삭제해야 하며 이상적인 형태로 골의 재형성

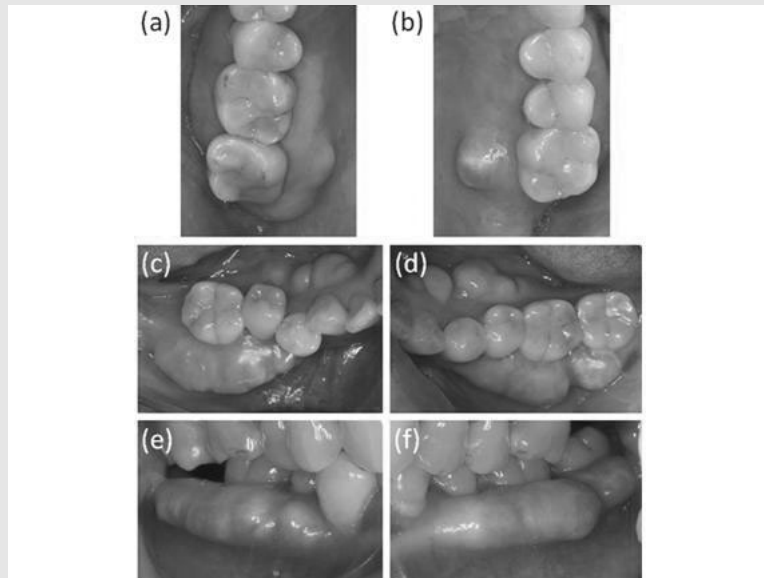


Fig. 1. Pre-operative clinical photography. (a) Right maxillary occlusal view (b) Left maxillary occlusal view (c) Right mandibular occlusal view (d) Left mandibular occlusal view (e) Right mandibular buccal view (f) Left mandibular buccal view.

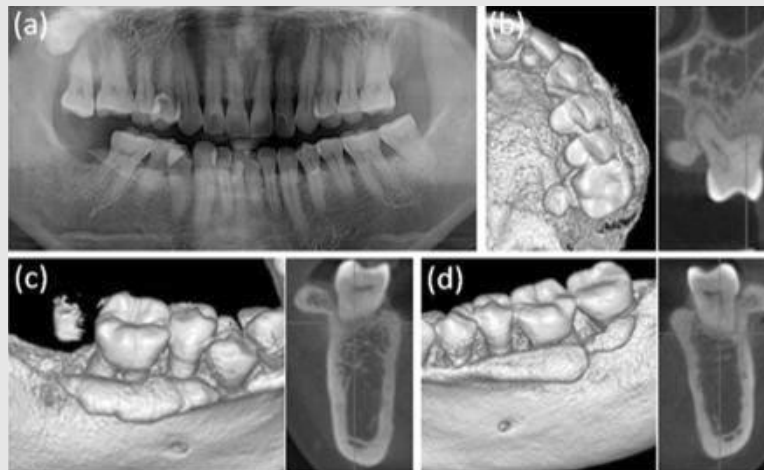


Fig. 2. Pre-operative radiography. (a) Panoramic view (b-d) Three-dimensional reconstructive and cross-sectional views of computerized tomography (b) Left maxillary site (c) Right mandibular site (d) Left mandibular site.

이 필요하였다.

### 3) 술전 방사선 검사

파노라마 사진상 치간부의 골소실이 관찰되며, 특히 하악 우측 구치부의 경우 외골증의 방사선 불투과상이 관찰되었다(Fig. 2a).

이전에 구강외과에서 #27, 28번 수술적 발치를 위해 촬영한 상악 컴퓨터단층촬영(Computerized tomography; CT) 및 #47번 임플란트 식립을 위해 촬영한 하악 CT의 삼차원 재건 영상과 단면영상을 분석하였다. 상악 좌측 구개측의 경우, 유경(sessile) 형태의 용기된 골이 뚜렷하게 관찰되며 중앙 부위에서 골밀도를 측정된 결과, 하우스필드유닛 (Hounsfield unit; HU)이 926에서 1305에 이르는 피질골로 구성되어 있었다(Fig. 2b).

하악 양측 협측의 경우, 변연골에서 시작된 광범위한 골융기가 치관부 방향으로 위치해 있었고, 골밀도

를 측정된 결과 외부의 두꺼운 피질골과 내부의 해면골로 구성되어 있음을 확인할 수 있었다(Fig. 2c, d).

### 4) 상악 좌측 구개측 외골증 제거

상악 좌측 제1대구치의 근심 및 원심 구개측 선각 부위에서 판막의 하방이 넓어지도록 절개선을 형성하여 판만을 거상한 뒤, 톱니 형태의 piezo-electric device를 이용하여 절제하였다(Fig. 3a, b). 흡수성 단일 섬유 봉합사(Monosyn® 4.0 Glyconate Monofilament, B. Braun Tuttlingen, Germany)로 봉합을 시행하고 술후 통증 및 혈종의 발생을 방지하기 위하여 미리 작업모형 상에서 제작한 웨이퍼(wafer)를 적용하였다(Fig. 3c). 확진 및 환자의 암 공포증을 해소시킬 목적으로, 절제한 골편의 조직검사를 의뢰하였다. 현미경 소견상 성숙한 층판골이 관찰되어 전형적인 피질골의 모습을 보이는 외골증임을 확인하였다(Fig. 4).

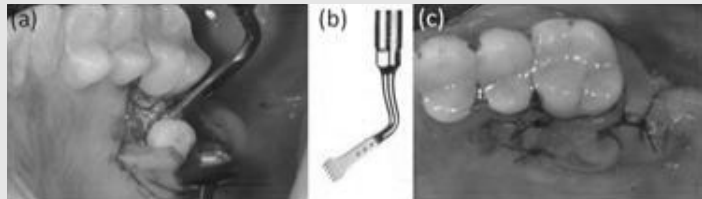


Fig. 3. Left palatal exostosis removal. (a) Flap elevation and excision of exposed palatal exostosis (b) Saw-shaped piezo-electric device (c) Wafer application following suture.

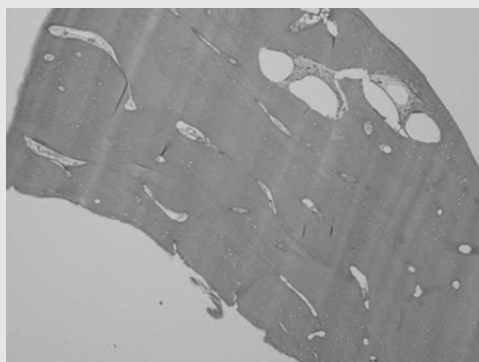


Fig. 4. Histology of excised left palatal exostosis. Histologic findings: mature lamellar bone, clinically compatible with palatal exostosis (Hematoxylin-eosin stain; x40).

**5) 하악 좌측 협측 외골증 제거**

하악 좌측 제1소구치에서 제2대구치까지 협측 열구내 절개를 시행 후 판막을 거상하고 denture bur를 이용하여 먼저 전반적 골삭제를 시행하였다(Fig. 5a, b). 그 후 low speed round bur를 이용하여 수직 골구 형성, 치근부 혼화, 치간골 평편화, 변연골 점진화의 순서로 골을 재형성하였다(Fig. 5c-f). 생리적으로 이상적인 골의 형태로 재형성한 뒤 흡수성 단일

섬유 봉합사 (Monosyn® 4.0 Glyconate Mono filament, B. Braun Tuttlingen, Germany)로 봉합을 시행하였다(Fig. 5g-j).

**6) 하악 우측 협측 외골증 제거 및 #47번 임플란트 식립**

하악 우측 제1소구치에서 제2대구치 부위까지 협측 열구내 절개 및 cut back incision을 하여 판막을 거

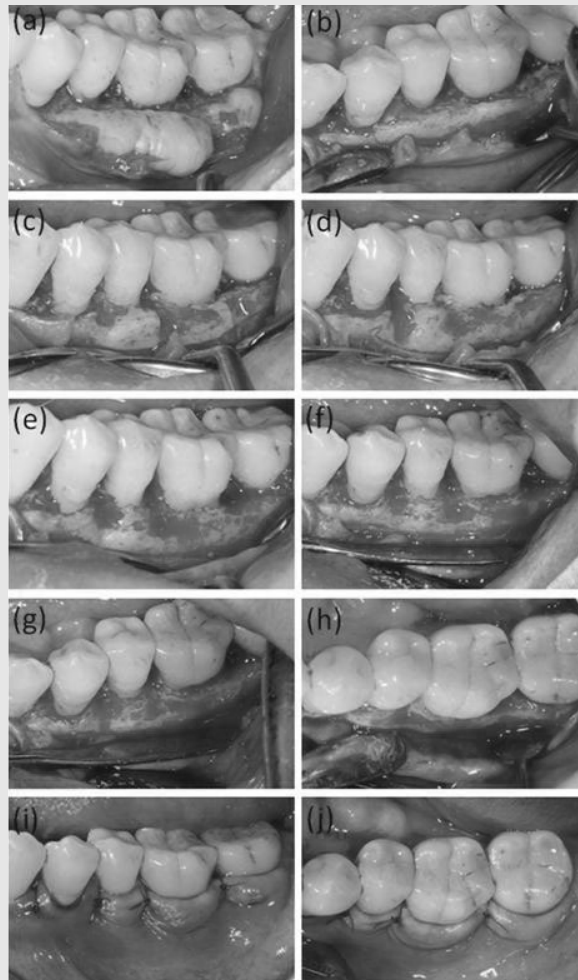


Fig. 5. Left mandibular buccal exostosis removal. (a) Pre-operative clinical photography (b) Gross removal using a denture bur (c) Vertical grooving (d) Radicular blending (e) Flattening interproximal bone (f) Gradualizing marginal bone (g, h) Physiologically contoured bone (g) buccal view (h) occlusal view (i, j) Suture (i) buccal view (j) occlusal view.

상하였다(Fig. 6a). 하악 좌측과 같은 방법으로, denture bur와 low speed round bur를 이용하여 생리적인 골의 형태를 만든 후(Fig. 6b), #47번 임플란트(Implantium®, Dentium, Seoul, Korea; 4.8mm in diameter and 10mm in length)를 식립하고 흡수성 단일 섬유 봉합사(Monosyn® 4.0 Glyconate Monofilament, B. Braun Tuttlin gen, Germany)로 봉합하였다(Fig. 6c,d).

### Ⅲ. 결과

상악 좌측 구개측, 하악 좌측 협측, 하악 우측 협측을 각각 13개월, 12개월, 11개월 경과 관찰한 결과, 모든 부위에서 골의 형태이상도 완전히 해소되어 생리적인 모습을 보이며 재발 양상은 관찰되지 않았다(Fig. 7a-c).

환자의 암공포증은 완전히 사라졌으며, 과도하게 튀어나온 골조직이 제거되어 칫솔질이나 식사시 통증이나 불편감이 없어졌다고 하였다. 외골증 하방과 사이에 더 이상 음식물이 침착되지 않아 구취가 해소되고 구강관리가 용이해졌으며 부가적으로 심미적인 외형을 통하여 만족감이 상승되었다.

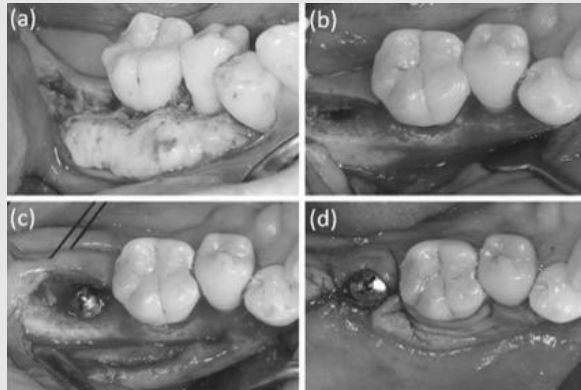


Fig. 6. Right mandibular buccal exostosis removal and implant placement on #47. (a) Flap elevation (b) Physiologically contoured bone (c) Implant placement (d) Suture.

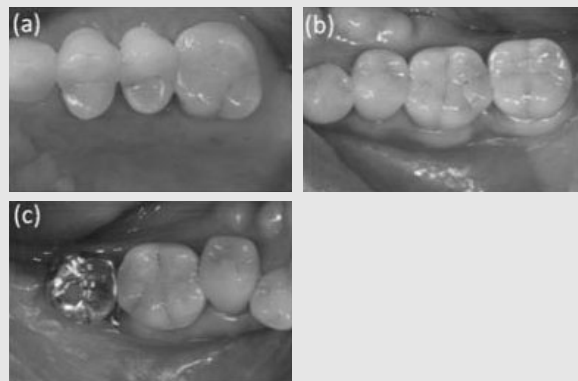


Fig. 7. Follow-up photography. (a) Left palatal site (13 months after operation) (b) Left mandibular buccal site (12 months after operation) (c) Right mandibular buccal site (11 months after operation).

임상적으로는 약 1mm 정도 치주낭 깊이가 감소하였고, 치은 부종과 발적이 해소되었다. 외골증이 본래 변연골에서 치관부측으로 올라가는 형태로 위치해 있었기 때문에, 제거 결과 일부 치아에서 치은 퇴축이 일어났으나 전반적으로 임상부착수준이 증가하였다 (table 1). 외상성 궤양이나 골 노출의 재발양상은 관찰되지 않았으며, 칫솔 및 치간칫솔의 사용이 용이해져 전반적으로 구강위생관리능력이 향상되었다. 생리적으로 이상적인 골의 형태를 얻었으며, 결과적으로 건전한 치주조직을 확립하였다.

#### IV. 고찰

이번 증례에서는 삭제형 골수술을 통해 다발성 외골증을 제거함으로써 환자의 통증과 불편감을 해소시키고 구강위생관리능력을 향상시킴으로써 궁극적으로 건강한 치주조직을 확보하고 유지할 수 있었다.

외골증 삭제시 다양한 기구를 이용할 수 있는데, 본 증례에서는 톱니 형태의 piezo-electric device와

denture bur, low speed round bur를 사용하였다. Piezo-electric device는 denture bur나 low speed round bur보다 속도가 다소 느렸지만 온전한 형태로 절제가 가능하여 조직검사를 시행할 수 있었다. 제거된 골편은 재생형골수술 또는 골유도재 생술 시행시 자가골 이식재로 이용이 가능하다<sup>7, 8)</sup>. 이때 형태를 다듬어 블록형으로 이용하거나, bone rongeur 또는 bone mill을 사용하여 입자형으로 조작한 뒤 적용할 수 있다. Denture bur는 삭제력이 좋아 빠른 삭제가 가능한 반면, low speed round bur는 이에 비해 섬세한 삭제가 가능하여 수직골구 형성 및 치간골 삭제에 유리하다. 치아 사이의 거리가 불충분하여 치질의 손상이 우려되는 경우에는 bone chisel과 같은 수기구(hand instrument)를 사용할 수도 있다. Bone rongeur를 사용할 수도 있으나, 제거시 표면 형태를 예측하기 어렵고 표면이 함몰될 가능성이 있다. Choi(2012) 등이 한국인의 하악 용기를 CT로 분석한 결과 대부분의 골용기는 피질골로 구성되어 있다는 점을 고려할 때<sup>9)</sup>, 수기구로 제거하는 것은 한계가 있으며 무리한 힘을 가할 경우 원하

Table 1. Clinical parameters of surgical sites (mm).

site		#25	#26	#35	#36	#37	#44	#45	#46	
		MMD	MMD	MMD	MMD	MMD	MMD	MMD	MMD	
PD	Pre-op	B	2 2 3	3 2 3	3 2 3	4 2 3	4 2 3	3 2 3	3 2 3	4 2 4
		P/L	3 2 3	3 2 3	3 2 3	3 2 3	3 2 3	2 2 3	2 2 3	3 2 3
	Post-op	B	2 2 3	3 2 3	3 2 3	3 2 3	3 2 3	2 2 3	3 2 3	3 2 3
		P/L	3 2 3	3 2 3	3 2 3	3 2 3	3 2 3	2 2 3	2 2 3	3 2 3
REC	Pre-op	B	0 0 0	0 0 0	0 0 1	0 0 0	0 0 0	0 1 0	0 0 0	0 0 2
		P/L	0 0 0	0 0 0	0 0 0	0 0 0	0 0 0	0 0 0	0 0 0	0 0 0
	Post-op	B	0 0 0	0 0 0	0 1 2	0 0 1	0 0 0	0 1 0	0 1 0	0 2 3
		P/L	0 0 0	0 0 0	0 0 0	0 0 0	0 0 0	0 0 0	0 0 0	0 0 0
CAL	Pre-op	B	2 2 3	3 2 3	3 2 4	4 2 3	4 2 3	3 3 3	3 2 3	4 2 6
		P/L	3 2 3	3 2 3	3 2 3	3 2 3	3 2 3	2 2 3	2 2 3	3 2 3
	Post-op	B	2 2 3	3 2 3	3 3 5	3 2 4	3 2 3	2 3 3	3 3 3	3 4 6
		P/L	3 2 3	3 2 3	3 2 3	3 2 3	3 2 3	2 2 3	2 2 3	3 2 3

PD = probing depth; REC = gingival recession; CAL = clinical attachment level; Pre-op = pre-operation; Post-op = post-operation; M = mesial; M = middle; D = distal, B = buccal; P/L = palatal or lingual.

지 않는 방향으로 파절이 생길 수도 있다.

술전에 비해 외골증과 인접한 몇몇 치아에서 치은 퇴축 및 부착소실이 관찰되었는데, 이는 삭제 전 외골증의 형태와 연관되어 있다. 즉, 하악 CT의 단면 영상과 삼차원 재건 영상을 살펴보면, 외골증이 변연골에서 시작되어 치관부 쪽으로 올라가는 형태임을 관찰할 수 있다. 생리적인 형태로 골조직을 재형성하기 위하여 변연골 높이를 기준으로 외골증을 제거하였으며, 그 결과 외골증 삭제 이전에는 치은 하방에 존재하던 치면이 외골증 삭제 후 치은 상방으로 노출되었다. 본 증례에서 지지골은 포함하지 않는 골성형술만 시행하였음에도 불구하고 몇몇 치아에서 치은 퇴축과 부착소실이 발생한 원인이 이것으로 설명될 수 있다. 또한 본 환자는 치간부 골소실이 있는 만성 치주염 환자로, 치주수술을 통하여 치은의 부종과 출혈을 포함한 염증반응이 사라지고 연조직이 골에 견고하게 부착됨으로써 임상적으로 치은이 퇴축되는 결과를 가져왔다. 이 현상은 치은 조직이 두껍고 외골증의 크기가 작으며 치아로부터 약 4mm 간격이 있는 상악 구개측보다, 치은 조직이 얇고 치아와 인접한 광범위한 크기의 외골증이 존재하는 하악 협측에서 더 두드러지게 나타났다.

광범위한 크기의 외골증을 제거하는 경우 상당한 양의 골이 삭제되기 때문에, 제거 후에는 그 상방을 덮고 있던 잉여 연조직이 존재하게 된다. 상악 구개측의 경우, 외골증 제거 이후의 통증을 최소화하고 골과 상방 연조직 사이의 사강(dead space)을 감소시키기 위하여 웨이퍼를 미리 제작하여 수술 직후 적용시켰다. 하악 협측의 경우에는 외골증이 근원심으로 약 30mm, 협설측으로 약 7mm로 크기가 커서 인상채득에 어려움이 있고 구강전정(vestibule) 때문에 웨이퍼를 적용하여도 유지력이 낮을 것으로 예상되었다. 충분한 양의 거즈(gauze)로 구강전정과 치조골 협측 부위를 압

박하는 것이 지혈 및 사강 감소에 도움이 되었으며, 심미적, 기능적 합병증 없이 적절한 치유양상을 나타내었다. 잉여 연조직은 치유 과정 중 판막의 수축력에 의해 일부 보상이 되었으며 부가적으로 구강전정이 깊어지는 효과도 얻을 수 있었다.

다발성 외골증을 발견하는 경우, 전형적인 형태와 위치 때문에 양성임을 판단하는 것은 어려운 일이 아니지만 다른 병소와의 감별은 필요하다. 상염색체 우성 질환의 하나인 가드너 증후군(Gardner's syndrome)은 다발성 장내 용종(multiple intestinal polyps), 두개골의 골종(osteomas of the skull), 유폴낭종(epidermoid cyst), 유건종(desmoid tumor), 미맹출 치아(unerupted teeth), 치아종(odontoma)과 같은 특징을 가지며 이 중에서 다발성 장내용종은 악성으로 전환될 가능성이 높다<sup>10)</sup>. 구강악안면부의 골증식은 일반적으로 장내용종보다 최대 10년 전에 나타나므로 치과에서 가드너 증후군을 조기에 발견하는 기회가 될 수 있으며<sup>11)</sup>, 의심되는 경우 대장내시경을 권유해볼 수 있다.

유전 외에 과도한 교합력도 구강내 다발성 외골증의 가능한 요인으로 알려져 있으므로, 이갈이나 이악물기와 같은 이상기능(parafunction)을 발견하는 단서가 될 수도 있다. 구개용기에 지속적으로 발생하는 궤양을 방치하였을 때 국소성 골수염으로 발전하였다는 보고도 있다<sup>12)</sup>. 따라서, 다른 병소가 의심되지 않는 경우에는 단지 양성의 해부학적인 구조물임을 환자에게 설명해 줄 필요가 있으며, 병적인 상태가 아니더라도 구강위생관리가 방해되거나 지속적인 궤양 및 통증을 호소하는 경우에는 제거를 고려하여야 한다. 삭제형 골수술을 통하여 다발성 외골증을 제거하고 생리적인 골의 형태로 만들어 줌으로써 치주조직의 건강을 회복하고 유지하는 데 도움을 줄 수 있다.



## 참 고 문 헌

1. Antoniadis DZ, Belazi M, Papanayiotou P. Concurrence of torus palatinus with palatal and buccal exostoses: case report and review of the literature. *Oral surgery, oral medicine, oral pathology, oral radiology, and endodontics* 1998;85:552-557.
2. Haugen LK. Palatine and mandibular tori. A morphologic study in the current Norwegian population. *Acta odontologica Scandinavica* 1992;50:65-77.
3. Jainkittivong A, Langlais RP. Buccal and palatal exostoses: prevalence and concurrence with tori. *Oral surgery, oral medicine, oral pathology, oral radiology, and endodontics* 2000;90:48-53.
4. Kerdpon D, Sirirungrojying S. A clinical study of oral tori in southern Thailand: prevalence and the relation to parafunctional activity. *European journal of oral sciences* 1999;107:9-13.
5. Pynn BR, Kurys-Kos NS, Walker DA, Mayhall JT. Tori mandibularis: a case report and review of the literature. *Journal* 1995;61:1057-1058, 1063-1056.
6. Ochsenbein C. Current status of osseous surgery. *Journal of periodontology* 1977;48:577-586.
7. Schallhorn RG. Present status of osseous grafting procedures. *Journal of periodontology* 1977;48:570-576.
8. Barker D, Walls AW, Meechan JG. Ridge augmentation using mandibular tori. *British dental journal* 2001;190:474-476.
9. Choi Y, Park H, Lee JS, Kim CS, Cho KS, Jung UW. Prevalence and anatomic topography of mandibular tori: computed tomographic analysis. *Journal of oral and maxillofacial surgery* 2012;70:1286-1291.
10. Gardner EJ, Richards RC. Multiple cutaneous and subcutaneous lesions occurring simultaneously with hereditary polyposis and osteomatosis. *American journal of human genetics* 1953;5:139-147.
11. Gorlin RJ, Pindborg JJ, Cohen MM. Syndromes of the head and neck. 2nd Edition. New York: McGraw Hill. p324-328. 1976.
12. Pascher F, Shalita A. Leg ulcer associated with osteomyelitis and stasis dermatitis. *Archives of dermatology* 1968;98:674-675.