

투고일 : 2013. 11. 26

심사일 : 2013. 12. 12

게재확정일 : 2013. 12. 27

Digital Orthodontics를 이용한 진단과 치료 현황

애리조나 치과대학 치과교정학교실

박재현

ABSTRACT

Clinical Applications of CBCT and 3D Digital Technology in Orthodontics

Postgraduate Orthodontic Program, Arizona School of Dentistry & Oral Health, A. T. Still University
Jae Hyun Park, DMD, MSD, MS, Ph.D

The introduction of cone-beam computed tomography(CBCT) and computer software in orthodontics has allowed orthodontists to provide more accurate diagnosis and treatment. The most common use of CBCT imaging allows orthodontists to visualize the precise position of supernumerary or impacted teeth, especially impacted canines. In doing so, the exact angulation of impaction and proximity of adjacent roots can be evaluated by orthodontists, allowing them to choose vector forces for tooth movement while minimizing root resorption. Even though 2-dimensional panoramic images can be used to view the position of the impacted canines, they have limitations because it is not possible to evaluate the impacted tooth position 3-dimensionally. An accurate knowledge of root position improves the determination of success in orthodontic treatment.

Nowadays, considering the fast pace of technological development, a combination of intraoral scanning, digital setups, custom-made brackets and wires, and indirect bonding may soon become the orthodontic standard. In this paper, this will be discussed along with the digital models.

Key words : Cone-beam computed tomography (CBCT), Impacted maxillary canines, 2-dimensional panoramic radiograph, 3D digital technology, Orthodontics, Diagnosis, Treatment

Jae Hyun Park, DMD, MSD, MS, Ph.D, Associate Professor and Chair, Postgraduate Orthodontic Program, Arizona School of Dentistry & Oral Health, A. T. Still University, Mesa, and Adjunct Professor, Graduate School of Dentistry, Kyung Hee University, Seoul, South Korea.

치과 교정 치료의 진단이나 두개 악안면 성장의 연구에 있어서 지난 수십 년 동안 우리는 2차원의(2D) 측모 두부 방사선 사진이나 파노라마 방사선사진에 의존하여 왔다. 2D 측모 두부 방사선 사진은 교정 치료

전후의 기록을 위해서 유용하게 사용되어 지고 있으나, Hatcher가 지적 하였듯이, 2D 측모 두부 방사선 사진은 환자 머리 위치나 X-ray 기계의 정렬에 따른 orientation error와 투사 거리에 따라 달리 확대가

이루어지는 geometric error와 동일한 구조물을 다른 각도에서 찍혀진 방사선 사진에서 식별하는데 어려움이 있는 association error 등의 단점을 지니고 있다¹⁾. 또한, 2D 측모 두부 방사선 사진은 3차원의 (3D) 구조로 존재하는 두개 악안면 구조를 평가하는데 있어서도 한계가 존재해 왔다. 근래에는 다행히도 cone-beam computed tomography(CBCT)의 출현과 컴퓨터 software의 발달로 교정과 의사들이 과거에 비해 보다 정확하게 3D로 두개 악안면 구조를 진단하고 연구하는 것이 가능해졌다.

한편, 2D 파노라마 방사선 사진도 상하악과 측두하악관절(TMJ)를 낮은 방사선 노출로 동시에 관찰할 수 있고, 영구 치아의 발육 정도와 발육하는 영구 치아의 위치, 치아의 radiolucent lesion의 검사 등에 유용하게 쓰여지고 있으나, 3D CBCT의 출현으로 의심이 가는 치아 및 해부학적인 구조물의 보다 정확한 진단이 가능하게 되었다.

다른 임상 분야와 마찬가지로 치과 교정학 분야에서도 첨단 과학 기술이 영입 되면서, 교정의 진단과 치료에 있어서 과거보다 정확한 진단과 효율적인 치료가 가능하게 되었다. 그러나 아직까지 많은 개업의들이 실제 교정 진단에서 CBCT를 사용하거나, 치료에서 있어서 digital orthodontics를 이용하는 것이 보편화 되어 있지 않은 실정이다. 이에 본 논문에서는 digital orthodontics를 이용한 진단과 치료의 현황에 대해 살펴 보고자 한다.

I. CBCT를 이용한 교정 진단

CBCT와 컴퓨터 software의 발달로 두개 악안면 구조를 세 평면(coronal, sagittal 과 transverse)에서 변형없이 관측할 수 있게 되었다. CBCT 이미지는 두개 악안면 구조의 변형이나, 치료나 성장 전후의 3D 이미지를 중첩시킴으로써 치료나 성장의 평가를 가능하게 하고, TMJ 장애를 평가하기 위해 하악과

두의 흡수를 평가하는데도 유용하게 사용 되고 있다²⁾.

2010년 미국과 캐나다의 69개 교정과에서 CBCT 사용 현황을 알아 보기 위해, 저자가 수련의와 함께 시행한 52.2% 반응률을 보인 공동 연구에 따르면, 당시 81.3%의 교정과에서 CBCT를 특별한 진단 목적으로 사용하였으며, 18.2%가 모든 환자의 진단에 있어서 CBCT를 사용하였다. 대부분의 교정과에서 CBCT를 매복치/과잉치, 두개악악면 이상, TMJ 장애를 진단하는데 주로 사용 하였으며, 악안면 성장이나 발육, 상기도(upper airway)평가, functional 장치의 평가, 악교정 수술 case, clinical trial의 연구 등에서도 사용 하였다³⁾.

교정 치료에 있어서 CBCT 사용시 신중히 다루어져야 할 점은, 교정 환자의 많은 부분을 소아 환자가 차지하고, 소아 환자는 성인 환자에 비해 두경부 부위의 방사선 노출에 더 민감하기 때문에⁴⁾, 특히 소아환자에서 CBCT 사용시 방사선 노출에 대한 고려가 이루어져야 할 것이다. Silva 등은 전통적인 방사선 사진(파노라마와 측모 두부 방사선 사진)과 CBCT, multi-slice medical CT의 방사능 노출을 측정하였고, ALARA(As Low As Reasonably Achievable) 원칙에 따라, 방사선 피폭량이 가장 적은 전통적인 방사선 사진(파노라마와 측모 두부 방사선 사진)을 추천 하였다⁴⁾. 한편, De Vos 등의 systematic review에 따르면, CBCT image로 부터의 방사선 노출량은 과학적인 자료의 부족으로 아직도 논란의 여지가 많다고 보고 하였다⁵⁾. 교정 진단 시에 3D 이미지가 도움이 되는 경우, 방사선 노출량으로 인한 위험 보다, 보고자 하는 부위에 대한 정보를 보다 정확히 제공할 수 있는 CBCT 이미지가 도움이 될 것이다. 그러나 CBCT 사용시에 field of view (FOV)를 줄이기 위해, 가능하면 collimation이 이루어져야 한다. Collimation은 보고자 하는 이미지의 resolution을 증가시켜, FOV의 축소에도 불구하고, 보고자 하는 부위의 보다 정확한 진단과 환자의 방사선 피폭량을 감소시켜 ALARA 원칙을 동시에 따를 수 있다⁶⁾.

3D CBCT 이미지는 분명히 교정 진단과 치료시 도움이 되나, 모든 case에 CBCT 촬영을 하는 것은 무리가 따를 것이며, 특별한 진단 목적을 가지고 있는 경우에 사용하는 것이 바람직하다고 본다. 본 논문에서는 지난 2013년 대한 치과 교정학회 때 저자가 발표한 상악 매복 견치의 진단과 치료에 있어서 CBCT 유용성과 2D 파노라마 사진 상에서 매복치 진단 시 주의할 점을 토의해 보고자 한다.

1. 상악 매복 견치의 진단

빈도와 원인

상악 견치는 제 3 대구치 다음으로 흔한 매복치이며, 상악 견치 매복은 약 2%의 인구에서 일어나고, 여성에서 남성에서 보다 두 배 정도 더 일어난다. 상악 견치의 매복은 하악 견치 매복에 비해 역시 2배 이상 일어나고, 상악 견치 매복이 있는 경우, 약 8%만 양측성으로 존재한다고 보고 되었다. 대략 1/3 정도의 매복 견치는 순측으로 존재하고, 2/3 정도는 구개 측으로 존재한다고 보고 되었다⁶⁾.

상악 매복 견치의 원인에 대해서는 여러 가지 원인이 있으나, 구개측으로 변위된 상악 견치에 대해서는 아직 정확히 그 원인이 알려져 있지 않고, 현재 두 가지 이론이 주를 이루고 있다. 첫 번째로 guidance theory인데, 상악 견치는 측절치의 치근을 따라 맹출하는데, 상악 측절치의 치근이 결손된 경우나 변형이 된 경우, 상악 견치가 정상 위치로의 맹출이 힘들어지게 된다⁷⁾. 다른 하나의 이론은 genetic theory인데, 유전적인 원인으로 인해 상악 매복 견치가 발생하고, 상악 견치가 매복된 경우, 상악 측절치의 결손이나 작은 측절치를 보고 하였다⁸⁾. Baccetti는 구개측으로 변위된 상악 매복 견치는 enamel hypoplasia, 유구치의 infraocclusion, 제 2 소구치의 결손, 그리고 작은 측절치와 유전적으로 연관이 있다고 보고 하였다⁹⁾. 그러나 아직 까지 비정상적인 형태의 상악 측절치가 구개측으로 매복된 상악 견치의 원인인지 아니

면, 구개측으로 변위된 견치가 발육상 다른 유전적인 영향에 의한 것인지는 확실하지 않다⁶⁾.

3D CBCT의 진단

상악 매복 견치와 인접된 측절치의 치근 흡수를 관찰하는데 있어서 CBCT는 유용하게 이용될 수 있다. CBCT로 0.2mm lesion까지 진단이 가능하며, 부가적인 2D 파노라마 사진이 불필요해서 더 이상의 추가적인 방사선 노출을 피할 수 있다¹⁰⁾. 교정과 수술이 동반된 상악 매복 견치의 환자에서 성공적인 치료를 위해서는 정확한 진단과 매복치와 주위 조직 간의 위치를 정확히 판단하는 것이 매우 중요하다. 2D 방사선 사진 상에서는 주위 해부학적 구조물들의 중첩으로 정확하게 매복 견치와 인접치 간의 관계를 보는 것이 어려울 수 있으나, CBCT는 상악 매복 견치와 주위 구조물의 위치를 중첩 없이 정확하게 제공해 준다.

3D VS 2D 진단

실제 임상에서 3D CBCT를 이용한 진단이 2D 방사선 사진을 이용한 경우 보다 우세한지를 평가하기 위해 Wriedt 등은 26명의 치과 전문의에게 매복 견치의 위치, 견치의 치근의 만곡 정도, 인접치의 치근 흡수 정도와 견치의 정렬을 위한 치료 방법에 대한 평가를 시행하였다¹¹⁾. 연구 결과에 따르면, 3D CBCT를 이용하는 경우, 2D 방사선 사진을 이용하는 경우보다, 견치 치근의 만곡, 견치 치근침의 식별, 인접치의 흡수, 그리고 치근의 위치를 치열궁과 인접 주위 조직에 대해서 평가하는데 있어서도 보다 정확한 정보를 제공하였다. 그 결과, 상악 매복 견치의 각도가 30° 이상 되는 경우, 인접치의 흡수가 의심이 되는 경우, 그리고 견치의 치근침이 2D 방사선 상에서 식별이 용이하지 않고, 치근 만곡이 의심되는 경우에 CBCT 사용을 권장 하였다.

2D 진단시 고려사항

다른 2D 방사선 사진, 예를 들어, 측모 두부 방사선 사진이나 교합면 방사선 사진 등도 상악 매복 견치의 위치를 파악하는데 도움이 되나, 일반 치과의사나 다른 치과 전문의들이 일상적으로 2D 파노라마 방사선 사진을 찍기 때문에 파노라마 방사선 사진 상에서 상악 매복 견치의 진단시 몇 가지 사항을 지적해 보고자 한다.

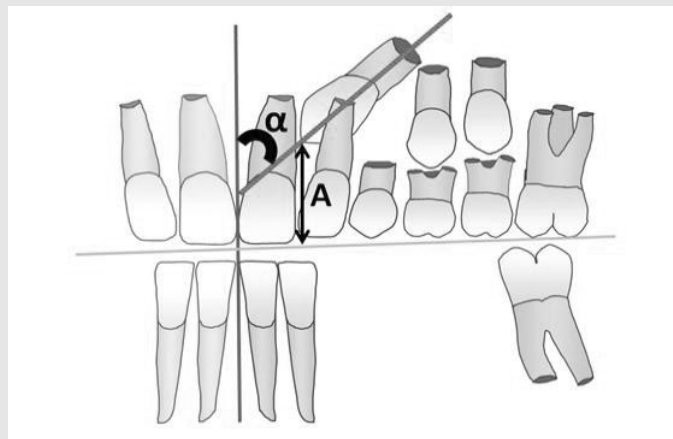
1) 먼저 Ericson과 Kuroi이 언급 하였듯이 파노라마 방사선 사진 상에서 상악 중절치 사이에 수직선을 긋고, 상악 매복 견치와 수직선 사이의 각도를 측정하고, 견치의 치관 끝에서 상악 교합 평면을 잇는 선까지의 거리를 측정하여, 성장 시나 교정치료 중에 progress 파노라마와 비교하여 매복 견치의 이동량을 어느 정도 계측화 시킬 수 있다(Fig. 1). 또한 교정 전문의가 일반 치과의사나 소아 치과 전문의에게 유견치 발치의 진료를 의뢰하는 경우, 상악 측절치의 정중선에 대해서 영구 견치가 근심에 위치한 경우, 64%의 상악 영구 견치가 정상 위치로 맹출할 수 있고, 원심에 위치한 경우, 91%의 상악 영구 견치가 정상 위치로 맹출할 수 있다는 점을 고려하여, 적절한 시기에 환자

보호자로 하여금 유견치의 발치가 이루어지도록 하여야 할 것이다¹²⁾.

2) 파노라마 상에서 상악 견치의 치관 끝이 인접 측절치와 중첩되거나, 인접 측절치 치근의 근심쪽에 위치하는 경우, 매복 견치가 구개 측으로 위치할 가능성이 높다³⁾.

3) Olive에 의하면, 파노라마 상에서 매복 견치가 sector 4나 5에 위치한 경우, 치료 후 약 21 개월 후에 구강 내로 치은을 뚫고 맹출(merge)하며, sector 2나 3에 위치한 경우, 치료 후 약 8 개월 후에 구강 내로 emerge한다고 보고 하였다(Fig. 2A)¹⁴⁾. 이는 물론 매복치의 매복 정도에 따라 다르겠으나, 치료 전에 매복치 치료 기간에 대한 어느 정도의 guideline을 제시해 줄 수 있지 않을까 한다.

4) 파노라마 상에서 매복 견치로 인한 인접 측절치의 치근 흡수는 견치의 위치에 따라 인접치의 흡수 부위가 달라지겠으나, Ericson과 Kuroi에 따르면, 일반적으로 middle third 부위에서 82%, apical third 부위에서 13%, cervical third 부위에서 5% 순으로 일어난다고 보고 하였다. 그리고, 매복 견치가 sector 3, 4



α: mesial inclination of the canine

A: the distance of the cusp tip to the occlusal plane

Fig. 1. 매복 견치의 상악 중절치 정중선에 대한 근심 경사도 및 상악 교합 평면선으로부터 견치 치관첨까지의 거리.

그리고 5에 위치한 경우, 측절치 치근은 65%의 흡수가 일어나나, 견치의 치관이 인접 측절치의 근심에 위치한 경우(sector 4나 5), 측절치의 치근 흡수는 전자에 비해 3 배 정도 증가하게 된다(Fig. 2B)¹⁵⁾.

5) 파노라마 상에서 매복 견치가 sector 3, 4와 5에 위치한 경우, CBCT를 찍어 치근 흡수가 의심되는 인접 치아를 살펴 보아야 할 것이다(Fig. 2C)¹⁶⁾.

II. 3D Digital Technology in Orthodontics

1. Digital Study Model

2013년 저자가 수련의와 함께 시행한 미국과 캐나다의 72개 교정과에서의 digital study model 사용 현황에 대한 71% 반응률을 보인 공동 연구에 따르면, 약 65%의 교정과에서 석고 모델을 사용하였고, 35%의 교정과에서 digital study model을 사용하였다. 석고 모델의 가장 큰 장점은 손으로 직접 모델을 만질 수 있어 3D 느낌을 가질 수 있고, 교합기 상에서 mount할 수 있는 반면, digital study model의 가

장 큰 장점은 특별한 공간을 차지하지 않아 보관 면에서 유리하고, 수련의들이 새로운 technology에 노출 될 수 있는 것이었다. 석고 모델을 사용하는 교정과 의 1/3은 가까운 미래에 digital study model로 바꾸기를 희망하였고, 약 12%가 1년 이내에 digital study model로의 전환을 희망하여, digital study model의 사용이 증가할 것으로 평가 되었다¹⁷⁾.

2. 교정 치료에 있어서 Digital Technology

근래에 일반 치과 의사와 교정 전문의를 비롯한 치과 전문의들은 digital technology를 앞세운 새로운 제품과 system을 자주 접하고 있다. 특히 교정 영역에서, 각 회사들은 digital technology를 이용하여, 보다 빨리 그리고 정확히 교정 치료를 마무리 할 수 있다고 선전 하고 있다. 그래서 개업의를 포함한 임상자들은 회사의 광고를 믿고 때로는 과학적, 임상적인 자료 없이 실제 임상에서 이러한 digital technology를 앞세운 신기술을 적용하여야 하는 딜레마에 놓이게 된다.

1970년 Larry Andrews가 'Straight wire'를 명명한 이후 현대 치과 교정학에서 'Straight wire'

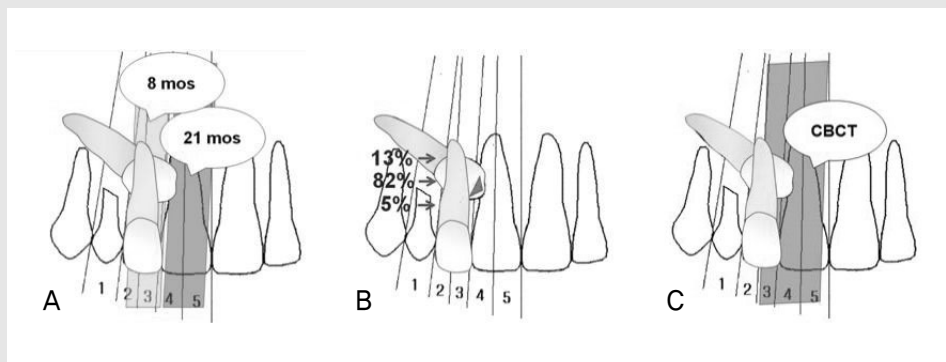


Fig. 2. A: 매복 견치가 sector 2와 3에 위치시, 치료 후 일반적으로 8 개월 후에 견치가 구강 내로 emerge되며, sector 4와 5에 위치시, 치료 후 21 개월 정도 후에 구강 내로 emerge된다. B: 매복 견치로 인한 인접 측절치의 흡수는 일반적으로 치근의 middle third, apical third, 그리고 cervical third의 순으로 일어난다. C: 파노라마 상에서 매복 견치가 sector 3-5사이에 위치시, CBCT를 찍어 인접치아의 흡수를 관찰하여야 한다.

는 아마도 가장 많이 쓰여지는 단어일 것이다. 그러나 임상가들은 실제로 'Straight wire'를 이용하여 마무리하는 것이 치아의 해부학적인 구조의 변이, direct bonding의 오류, 골격적인 discrepancy, tissue-rebound effect, edgewise 교정 장치의 한계 등으로 매우 어렵다는 것을 알게 되었다⁸⁾. 아마도 교정학에 있어서 오래된 속담처럼, 교정의 마무리가 교정 치료를 시작할 때처럼 쉽다면, 교정학은 이미 더 이상 전문 진료 과목이 아닐 것이다. 과거에 standard edgewise bracket system을 사용할 때는 wire bending을 잘하는 임상가가 훌륭한 의사였으나, straight wire bracket system의 등장으로 bracket을 치아의 정확한 위치에 붙이는 임상가가 교정 치료의 성공적인 마무리를 이루어 왔다. 그러나, 새로운 digital technology의 발달으로 미래에는 digital상에서 컴퓨터 software를 자유자재로 다루면서 환자에게 가장 적합한 치아의 이동 및 마무리를 할 수 있는 임상가가 아마도 치료 시간을 단축시키고, 치료의 마무리에 있어서도 정확도를 증가시킬 수 있지 않을까 생각된다. 또한, 치료 시작 전에 virtual

results를 환자가 미리 봄으로써 교정 치료에 대한 환자와 의사 간의 대화를 보다 용이하게 하고, 치료에 대한 환자의 이해와 협조도를 증진시킬 수 있는 것도 digital technology을 이용한 교정 치료의 장점으로 볼 수 있을 것이다(Fig. 3).

Customized removable orthodontic appliances

Computer-aided design/computer-aided manufacturing(CAD/CAM) technology를 이용한 가장 대표적인 customized 가철식 교정 장치는 Invisalign system(Align Technology, San Jose, CA, USA)으로 현재는 iTero(Align Technology, San Jose, CA, USA)를 이용한 digital impression system이 가능해져, 인상 채득이 과거에 비해 보다 용이하게 이루어지게 되었다. Invisalign은 심미적이고, 구강 위생이 용이하며, 고정성 교정 장치에 비해 환자가 편한 장점이 있으나, 환자의 협조도에 따라 치료 결과가 좌우 되고, 고정성 교정 장치에 비해 정확한 교정력을 발현하기가 어렵고,

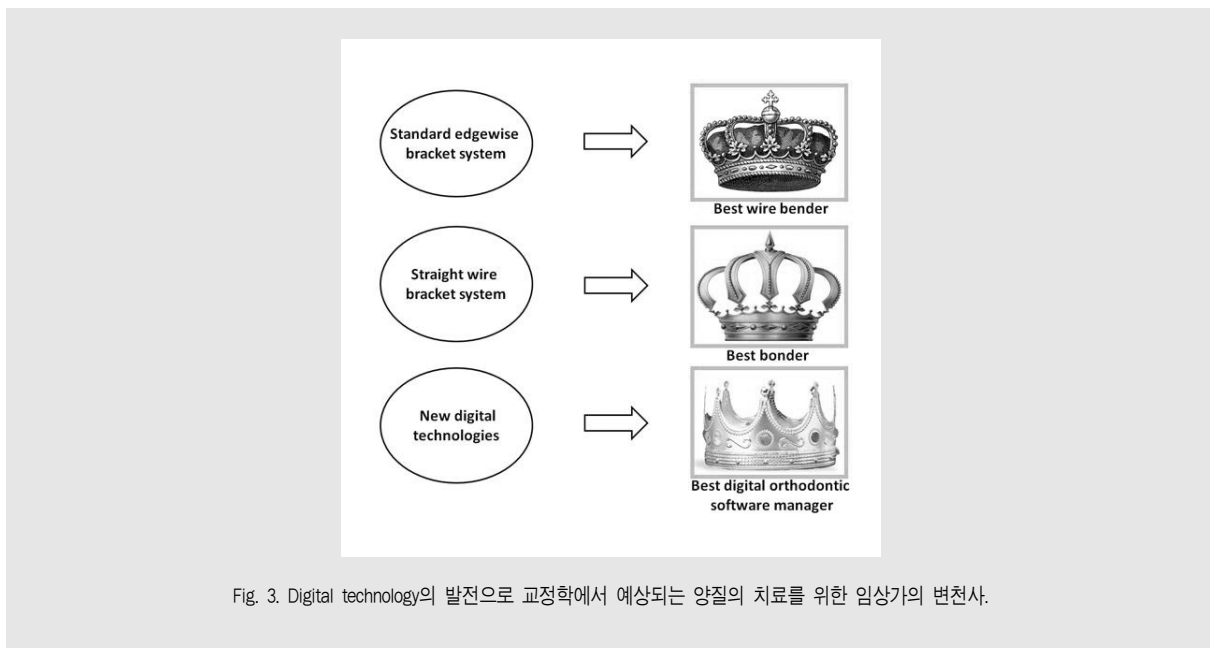


Fig. 3. Digital technology의 발전으로 교정학에서 예상되는 양질의 치료를 위한 임상가의 변천사.

virtual setup 상에서 보다 실제 치아 이동이 덜한 단점이 있다(Fig. 4A)¹⁹⁾.

Customized fixed orthodontic appliances

고정성 교정 장치 사용시 치아 이동은 교정용 철사를 bracket slot에 장착시킴으로써 일어나게 된다. 그래서, digital 상에서 치아 이동은 customized bracket base/bracket slot이나 customized arch wire를 이용하거나, 이 두 가지를 혼합한 system을 이용하여 치아를 이동시킬 수 있다.

Customized bracket base를 이용하는 경우의 대표적인 예는 Orapix(서울, 한국)인데, 이 system에서는 치아를 환자의 상태에 따라 가장 적합한 상태로 virtual setup을 제작 후에 virtual brackets을 교정과 의사의 선호도에 따라 virtual setup 상에 부착시킨다. 이때, bracket base와 치면 사이는 레진으로 채워져 customized bracket base로 작

용하게 된다. 이 system에서는 어떤 bracket이라도 사용할 수 있는 장점이 있으나, virtual 상에서 bracket위치의 오류나 indirect bonding tray로 구강 내로 transfer하는 과정 중에 오류가 생길 수 있다.

Customized bracket slot를 이용하는 경우, Insignia system(Ormco, Orange, CA, USA)가 대표적인 경우인데, customized bracket slot의 사용으로 bracket base를 customize할 필요가 없어져서 얇은 bonding material로 결합 강도를 증가시킬 수 있다. 역시 virtual 상이나, 구강 내로 jig를 transfer하는 과정 중에 오류가 생길 수 있으며, customized bracket을 잃어 버린 경우, 다시 주문을 해야 하는 단점이 있다.

SureSmile(Orametrix, Inc., Richardson, TX, USA)은 교정 치료의 마무리 단계에서 로봇을 이용하여 arch wire를 customize시켜 교정 치료의

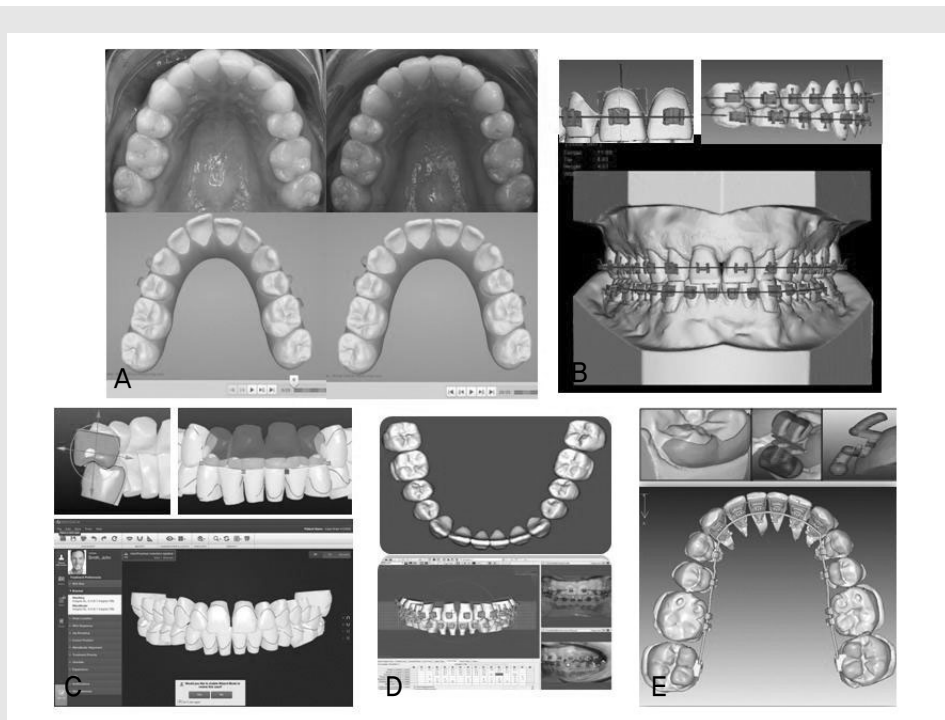


Fig 4. 교정 치료에 있어서 Digital Technology. A: Invisalign. B: Orapix. C: Insignia. D: SureSmile. E: Incognito.

정확성을 높이나, software 사용을 익히는데 learning curve가 길고, lab으로 보내기 위해 추가로 CBCT scan이 필요하고, customized wire의 wire bending이 과도한 경우, bracket를 debonding시킬 수도 있다.

설측용 customized 교정 장치인 Incognito (3M-Unitek, Monrovia, CA, USA)는 customized bracket bases, slots, 그리고 customized arch wire를 사용하고 있다. 다른 설측 장치에 비해 정확도가 높고, 환자의 불편함을 줄일 수 있으나, indirect bonding tray제작 과정 중에 bracket 위치의 오류가 일어날 수 있고, 손실되거나, 파손된 bracket이나 wire에 대해서는 추가 비용이 발생한다(Fig. 4B-E)²⁰⁾.

III. 결론

과거 수 십년 동안 CBCT와 컴퓨터 software의 발달로 치과 임상에서 CBCT의 사용이 증가 하고 있으나, 2D 방사선 사진에 비해 방사선 노출량이 크며, 일반 개원가에서의 접근성이 용이하지 않다. 그러므로, CBCT 장비가 없는 개원가들은 가능한 한 많은 정보를 2D 방사선 사진 상에서 수집하고, 필요시 CBCT를 의뢰하여 필요한 부위의 정확한 진단을 하여야 할 것이다.

매복치 치료시 치료 기간이 길어질 수 있고, 치료 중에 예기치 않게 인접치와 주위 조직에 손상을 일으킬 수 있기 때문에 치료 전에 informed consent을 꼭 환자나 보호자로 부터 받도록 하고, 양식은 미국 치과 교정학회 website(<https://www.aaoinfo.org/practice/patient-management/forms-releases>)에서 다운로드 받을 수 있다.

Technology의 발달으로 교정 진단 뿐만 아니라 치료에 있어서도 치료 기간의 단축과 교정 마무리 단계에서 보다 정확성을 기할 수 있으나, 전통적인 교정학에서와 마찬가지로 digital orthodontics에서도 정확한 진단과 치료 계획이 매우 중요하다. 아직까지 digital orthodontics은 기공료 관계로 치료비가 비싸질 수 있는 단점이 있고, 보다 많은 sample 수를 가지고 randomized clinical trials를 통하여 심한 부정 교합을 지닌 어려운 case에서도 digital orthodontics의 효율성 및 치료의 정확성에 대한 검증이 이루어져야 하는 숙제를 안고 있다. 그러나, digital technology와 컴퓨터 software의 발달과 더불어 향후 digital orthodontics에 대한 보다 체계적인 연구가 이루어지고 비용이 절감 된다면, digital orthodontics이 보다 보편화되어 임상가들이 양질의 치료를 지금보다 빠르고 정확하게 제공할 수 있는 시기가 도래할 것으로 본다.

참 고 문 헌

1. Hatcher DC. Maxillofacial imaging. In: Mc Neil C, ed. Science and Practice of Occlusion. Chicago: Quintessence Publishing; 1997, pp. 349-364.
2. Smith BR, Park JH, Cederberg RA. An evaluation of cone-beam computed tomography use in postgraduate orthodontic programs in the United States and Canada. *J Dent Educ* 2011;75:98-106.
3. Najjar AA, Colosi D, Dauer LT, Prins R, Patchell G, Branets I, Goren AD, Faber RD. Comparison of adult and child radiation equivalent doses from 2 dental cone-beam computed tomography units. *Am J Orthod Dentofacial Orthop* 2013;143:784-792.
4. Silva M, Wolf U, Heinicke F, Bumann A, Visser H, Hirsch E. Cone-beam computed tomography for routine orthodontic treatment planning: a radiation dose evaluation. *Am J Orthod Dentofacial Orthop* 2008;133:640.e1-5.
5. De Vos W, Casselman J, Swennen GRJ. Cone-beam computerized tomography (CBCT) imaging of the oral and maxillofacial region: a systematic review of the literature. *Int J Oral Maxillofac Surg* 2009;38:609-625.
6. Bedoya MM, Park JH. A review of diagnosis and management of impacted maxillary canines. *J Am Dent Assoc* 2009;140:1485-1493.
7. Becker A. The Orthodontic Treatment of Impacted Teeth. 2nd ed. Abingdon, England: Informa Healthcare; 2007, pp. 1-228.
8. Peck S, Peck L, Kataja M. The palatally displaced canine as a dental anomaly of genetic origin. *Angle Orthod* 1994;64:249-256.
9. Baccetti T. A controlled study of associated dental anomalies. *Angle Orthod* 1998;68:267-274.
10. Alqerban A, Jacobs R, Souza PC, Willems G. In-vitro comparison of 2 cone-beam computed tomography systems and panoramic imaging for detecting simulated canine impaction-induced external root resorption in maxillary lateral incisors. *Am J Orthod Dentofacial Orthop* 2009;136:764.e1-11.
11. Wriedt S, Jaklin J, Al-Nawas B, Wehrbein H. Impacted upper canines: examination and treatment proposal based on 3D versus 2D diagnosis. *J Orofac Orthop* 2011;73:28-40.
12. Ericson S, Kurol J. Early treatment of palatally erupting maxillary canines by extraction of the primary canines. *Eur J Orthod* 1988;10:283-295.
13. Lindauer SJ, Rubenstein LK, Hang WM, Andersen WC, Isaacson RJ. *J Am Dent Assoc* 1992;123:91-97.
14. Olive RJ. Factors influencing the non-surgical eruption for palatally impacted canines. *Aust Orthod J* 2005;21:95-101.
15. Ericson S, Kurol J. Resorption of maxillary lateral incisors caused by ectopic eruption of the canines. *Am J Orthod Dentofacial Orthop* 1988;94:503-513.
16. Jung YH, Liang H, Benson BW, Flint D, Cho BH. The assessment of impacted maxillary canine position with panoramic radiography and cone beam computed tomography. *Dentomaxillofac Radiol* 2011;000:1-5.
17. Shastry S, Park JH. Evaluation of the use of digital study models in postgraduate orthodontic programs in the United States and Canada. *Angle Orthod*, in press.
18. Creekmore TD, Kunik RL. Straight wire: the next generation. *Am J Orthod Dentofacial Orthop* 1993;104:8-20.
19. Kravitz ND, Kusnoto B, BeGole E, Obrez A, Agran B. How well does Invisalign work? A prospective clinical study evaluating the efficacy of tooth movement with Invisalign. *Am J Orthod Dentofacial Orthop* 2009;135:27-35.
20. Grauer D, Wiechmann D, Heymann GC. Computer-aided design/computer-aided manufacturing technology in customized orthodontic appliances. *J Esthet Restor Dent* 2012;24:3-9.