

투고일 : 2013. 12. 06

심사일 : 2013. 12. 18

게재확정일 : 2013. 12. 27

# CAD/CAM 기술을 활용한 최신 교정치료 - 교정진단에서 간접부착술식까지

연세대학교 치과대학 교정과학교실  
차 정 열

## ABSTRACT

### Current Orthodontic Treatment using CAD/CAM technology: from orthodontic diagnosis to indirect bonding procedure

Department of Orthodontics, College of Dentistry, Yonsei University  
Jung-Yul Cha, DDS, Ph.D.

Computerized 3D virtual dental models are currently available, and their use has started to improve treatment outcomes. The accuracy of digital models has been demonstrated by many studies and various intra-oral scanners are innovated for short scanning time and high precision. Recently, a digital model was combined with a high technology computer-driven system, which was developed for the application of a digital set-up and indirect bonding of lingual attachments. In this section, virtual treatment planning using a virtual set-up program is introduced, and the clinical applications and accuracy of computer-generated indirect bonding are discussed.

Key words : CAD/CAM dentistry, Indirect bonding, Virtual model

Corresponding Author

Jung-Yul Cha, DDS, Ph.D,

Department of Orthodontics, College of Dentistry, Yonsei university 50 Yonsei-ro,  
Seodaemun-gu, Seoul 120-752, Korea

Tel: 82-2-2228-3100; FAX: 82-2-363-3404, E-mail: jungcha@yuhs.ac

## I. 서론

3차원 모형 스캐너가 빠르게 진화하면서 컴퓨터상에서 재현 가능한 디지털 치아모형이 교정치료에 적극적으로 활용되기 시작하였다. 최근에는 교정 치료결과를 미리 예측하고 치료의 효율성을 높이기 위한 다양한 3차원 진단법들과 함께 정확성과 신속성을 겸비

한 구강내 스캐너가 개발되어 석고모형이 필요 없는 치과진료가 현실화 되고 있다. IT기술을 접목한 디지털 모형기반의 소프트웨어와 로봇기술을 응용한 하드웨어의 개발로 디지털 치아 모형 셋업은 진단뿐 아니라 순측, 설측 간접 부착술식법에 응용되고 있다.

교정치료 영역에서 디지털 모형과 CAD/CAM 기술을 응용한 교정치료에 대한 새로운 시도들이 보고되

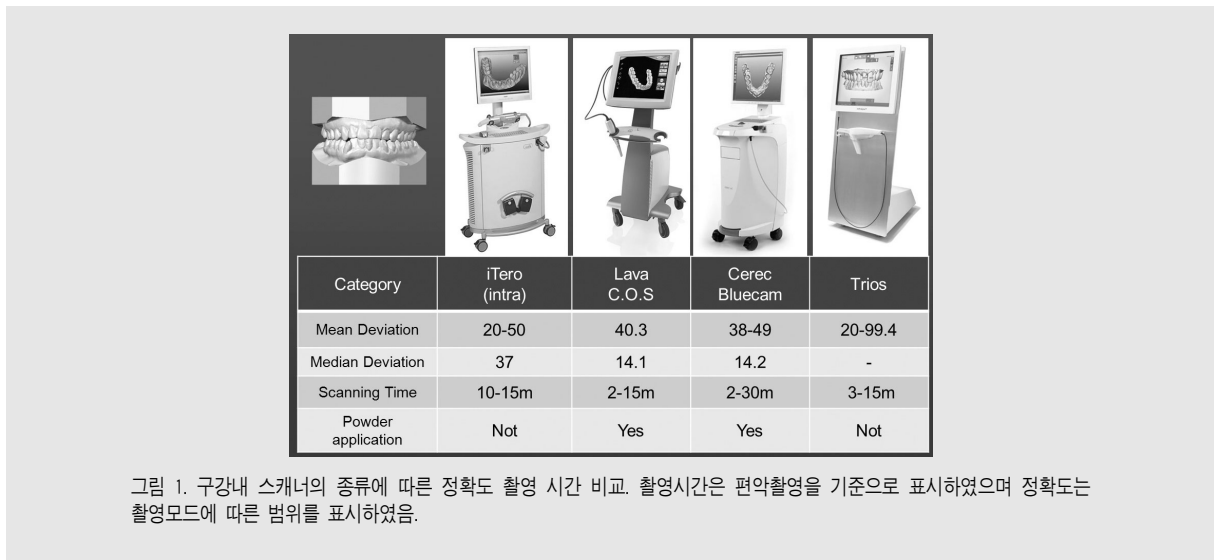고 있으나 치료 결과의 정확성에 대한 평가가 필요한 시점이다. 디지털 모형의 정확성에 대한 평가와 함께 디지털 치아 모형 셋업을 이용한 교정진단 및 간접 부작술식법의 임상적인 효용성을 고찰하고자 한다.

## II. 디지털 자료의 정확하고 신속한 채득- 구강내 스캐너의 개발

CAD/CAM 기반의 교정치료를 수행하기 위해서는 고전적인 석고모형 채득방식을 탈피하여 디지털 스캐너의 임상적인 활용이 필요하다. 디지털 스캐너는 과거에 구강외에서 석고 모형 스캐너 위주로 사용되었으나 그 정확성은 0.16~0.49mm로 치아마다 다르게 나타나 재현성에 문제점이 보고되었으며<sup>1)</sup>, 실제 치아크기에 비해 작게 계측되는 경향이 있었다. 이러한 오차는 누적되어 공간분석시에는 0.38~0.74mm로 큰 오차가 나타나기도 하였으며 심한 총생이 있는 경우 3mm까지 오차가 증가하여 총생 정도에 따라 다양한 계측 오차가 발생할 수 있음이 보고되었다<sup>2)</sup>. 그러나 최근에는 모형 스캐너 기술이 더욱 발전하여 석고 표면에 파우더 도포없이 로봇암을 이용하여 다양한 접근각도에서 모형 구석구석을 촬영하게 되었고, 해상도도 함께

향상되어 D250 스캐너(3Shape, Denmark)의 경우 10 $\mu$ m의 높은 정확성을 보여 임상 적용에 문제가 없다. 반면 구강내 스캐너는 촬영 시간과 정확성의 문제로 주로 단일 치아나 보철수복을 위해 활용되었는데, 최근에 개발된 구강내 스캐너는 광학방식으로 파우더 도포없이 치아모형을 구강내에서 직접 채득할 수 있으며 실시간으로 개별 치아모형을 중첩하여 전체 악궁을 재구성할 수 있다. iTero<sup>®</sup>, Cerec Bluecam<sup>®</sup>, Lava C.O.S<sup>®</sup> 등 최근 개발된 구강내 스캐너는 제조사에 따라 10분 이내로 촬영할 수 있다고 홍보하지만 최종적으로 연조직 부분을 포함하고 이미지를 수정하거나 교합관계 채득 과정을 포함할 경우 기존의 인상 채득 및 석고 모형 제작보다 시간이 더 소요되는 것이 현실이다. 최근 소개된 Trios(3Shape, Copenhagen, Denmark)는 상악과 하악 촬영이 교합면 위주로만 촬영할 경우 5분 정도 소요되고 잇몸과 치아색 정보도 함께 인식되어 좀더 현실적인 치아 모형으로 재구성할 수 있다.

구강내 스캐너의 정확도는 20 $\mu$ m로 매우 정확하다고 하지만 보통 구강외에서 석고모형을 스캔할 경우이며 구강내에서 촬영하는 경우 50 $\mu$ m 정도로 보고되었다<sup>3~4)</sup>(그림 1). 기존 실리콘 모형채득의 정확성이 50~70 $\mu$ m이라고 가정한다면 치료 목적으로 활용할



수 있는 수준이라고 볼 수 있다. 다만 구강내 스캐너는 치아별 촬영이미지를 stitching 기술을 이용하여 전체 치열로 재구성하는데 초반에 작은 에러들이 점점 누적되어 구치부에서 오류가 증폭되는 문제점이 있다. Andreas 는 모형분석을 통해 구치부에서 횡적인 오류가 170 $\mu$ m에 이르렀다고 보고하였다<sup>4)</sup>. 이러한 변형은 촬영자의 시술방법과 치아의 상태가 큰 영향을 미치는데, 치아표면에 타액이 있거나 스캐너가 구치부까지 깊숙이 들어가지 못하는 경우 촬영각도와 빛의 반사에 의해 이미지의 변형이 발생할 수 있기 때문이다. 따라서 구강내 스캐너의 경우 교합변형에 대해서는 추가적인 연구를 통한 정확도의 검증이 필요하다고 본다. 기타 CT나 CBCT 촬영을 통해 얻은 치아의 형태적인 데이터를 이용한 모형 제작법도 소개되었으나 방사선 촬영에 대한 윤리적인 문제와 beam hardening effect에 의해 재구성된 치아크기의 변형이 발생할 수 있어 그 활용도는 아직 높지 않다<sup>5-6)</sup>.

### III. 교정치료 기술의 혁신

교정치료 진행 단계를 살펴보면 장치 부착시에 많은

에너지와 집중을 요하게 된다. 그리고 치료 초기에 장치 부착시의 오류는 장치의 재부착 과정을 통해 수정되어야 하며 최종 마무리 단계에서는 교합관계 확립을 위해 내원 횟수가 증가하고 술자의 집중도를 더욱 요하게 된다. 이러한 치료 과정은 브라켓 부착에서 발생한 오류를 단계별로 해결하고 수정하는 방식이다(그림 2). 이에 반하여 교정치료 시 발생할 수 있는 문제를 선제적으로 예측하고 조절할 수 있는 방법으로 2가지 대책이 있을 수 있다. 첫번째는 환자별 맞춤형 브라켓을 제작하여 정확한 치아 위치에 교정 장치를 부착하는 방법이고 다른 하나는 장치를 고전적인 방식으로 부착한 후 최적의 교합을 달성할 수 있는 교정용 호선을 로봇기술을 이용하여 제작하는 방식이다.

#### 맞춤형 브라켓의 개념

맞춤형 브라켓은 간접부착 방식으로 부착하는데, 기존의 간접부착은 환자의 초진 석고모형에서 브라켓의 정확한 위치를 설정하여 브라켓을 부착한 후 이동 트레이나 실리콘 트레이를 이용하여 환자의 치아로 전달하여 부착하는 과정이었다(그림 3). 그러나 기성 브라켓은 개별 환자 치아의 형태적인 특성을 반영하지 못하여 골격적인 문제가 있는 환자의 경우 치성 보상을

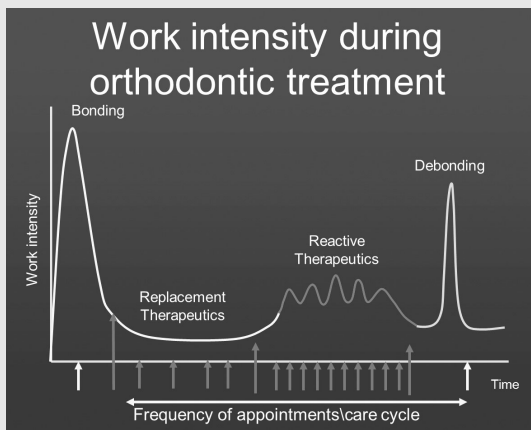


그림 2. 교정치료 과정에서 술자의 치료 집중도에 따른 그래프. 마무리 단계에서 교정조정을 위해 내원 빈도가 증가하며 브라켓 부착에 많은 에너지를 투입한다<sup>7)</sup>.

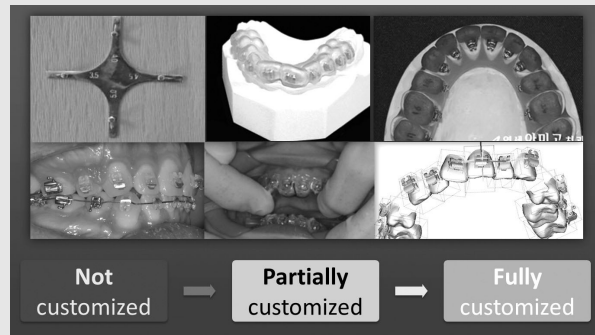


그림 3. 브라켓의 종류. 고전적으로 게이지를 이용하여 브라켓을 구강내에 직접 부착하는 경우(좌), 석고모형에서 브라켓의 위치를 결정한 후에 지그를 이용하여 치면에 부착하는 중간적인 단계의 맞춤형 브라켓(중), 치아셋업이 완료된 후 교합을 달성하기위한 브라켓 베이스 형태가 맞춤형으로 제작되는 브라켓(우).

임상가를 위한 특집 2

위한 장치로는 적합하지 못한 경우가 있다. 반면 맞춤형 브라켓은 환자의 치열을 메뉴얼 셋업이나 가상 셋업을 통하여 최적의 교합으로 미리 구상한 후 그 치료 목표를 위한 호선형태를 결정하게 된다. 그 후 결정된 호선상에 브라켓이 결합되며, 기성 교정장치의 베이스와 치면사이의 공간은 레진이나 교정 장치의 개별화 작업을 통해 매워지게 된다. 따라서 개인간의 치면형태의 특성이 장치에 반영되며 브라켓 베이스가 이러한 치아의 개별적인 형태적 차이를 보상하게 된다.

오라픽스 시스템

오라픽스 사의 시스템은 언급한 원칙에 따라 기존 rapid prototype로 3D printing 기술을 적용하여 제작된 지그를 이용하여 개별화된 맞춤형 브라켓 베이스를 제작하는 시스템이다. 3Tixer는 국내에서 개발된 디지털 모형진단 프로그램으로 사용자가 직접 활용할 수 있는 인터페이스로 구성되며 virtual set-up 기능을 통해 맞춤형 브라켓 부착을 위한 순측, 설측 트레이를 제공하고 양악 수술용 웨이퍼를 위한 3차원 프린팅 서비스를 제공하고 있다. 브라켓 레

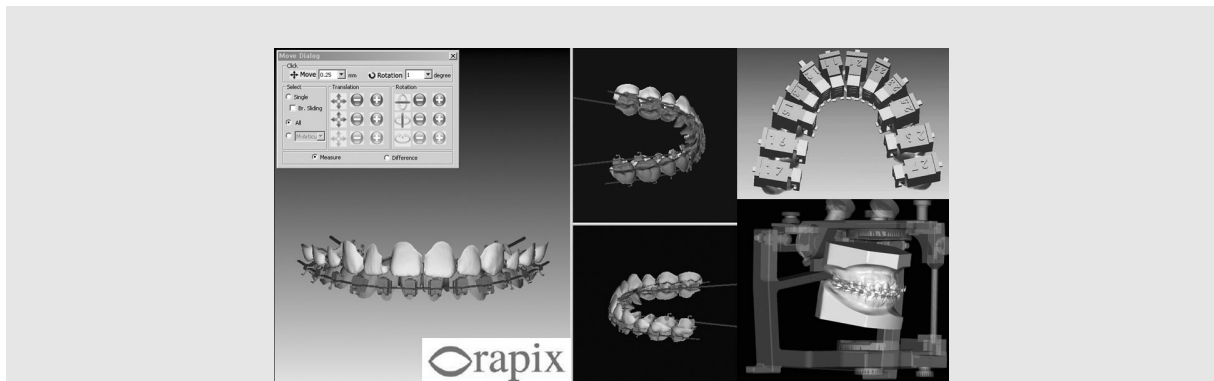

그림 4. 오라픽스 프로그램을 이용한 치아셋업과정과 브라켓 위치 결정과정. 브라켓 위치와 호선형태가 결정되면 이를 환자에게 전달하기 위한 지그를 디자인할 수 있다.

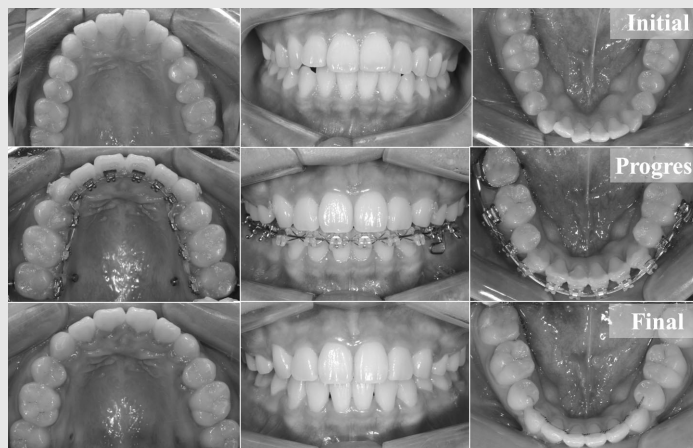


그림 5. 오라픽스 시스템을 이용한 증례. 상악, 하악 제1 소구치를 발치하여 상악에는 설측장치를 하악에는 순측장치로 치료를 진행하였다.

진 베이스 제작과정이 기공사의 손에 이루어지는 만큼 숙련도가 필요하다(그림 4).

### 임상 증례 1 (그림 5)

환자는 22세 여자환자로 돌출을 주소로 내원하였다. ANB 3.5 도로 2급 부정교합양상이었고 하악전치는 108도로 순측 경사를 보이고 있어 치성 돌출이 관찰되었다. 상하악에 경미한 총생이 관찰되며 측모 사진에서 상순의 돌출이 두드러져 보였다.

#### 치료과정

돌출 안모 개선과 치아 경사 조절을 위해 상하악 소구치 발치를 계획하였다. 환자의 모형을 스캔하여 가상치아 셋업과정에서 상악, 하악 치열의 토오크를 유지하였고, 브라켓 위치 결정 후 이동 지그를 이용해 간접부착 실리콘 트레이가 제작되었다. 상악은 Clippy L, 하악은 Clippy C 브라켓을 부착하였으며 전치부 견인시 토오크 조절을 위해 상악의 호선에 레버암을 적용하였다. 주호선은 셋업과정에서 결정된 호선의

형태를 유지하였고 최대 고정원을 얻기 위해 상악 구개경사면에 미니임플란트를 식립한 후 견인하였다.

#### 치료평가 (그림 6)

총 치료기간은 19개월이 소요되었으며 치료 후에 입술돌출이 개선되었다. 적절한 구치부 교합관계와 양호한 overjet, overbite로 마무리되었다. 치료과정에서 상악 전치는 10도, 하악에서는 6도 정도의 토오크 감소가 관찰되었다. 전치부의 견인 동안 레버암과 적용과 함께 셋업시 전치부 치축을 유지함으로써 설측경사를 조절할 수 있었다고 본다. 다만 상악 치아에서는 조절성 경사이동이 하악에서 치체 이동양상이 보였고, 결과적으로 II 부정교합의 보상적인 치축양상으로 마무리되었다. 마무리 단계에서 교합 조절을 위한 1차 2차 밴드가 호선에 부여되었으며 구치부 교합은 치료전후 모형 중첩을 통하여 큰 변화없이 유지되었음을 알 수 있다.

#### 인코그니토 시스템

인코그니토 브라켓을 CAD/CAM으로 직접 가공하

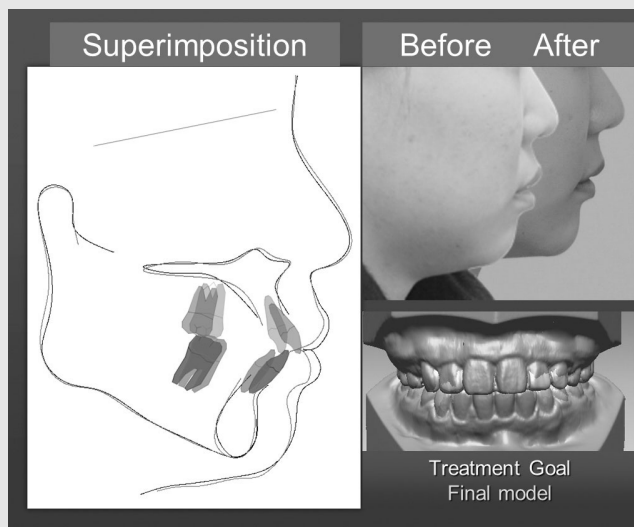


그림 6. 증례 1의 치료전후 외모 및 모형 중첩 비교. 전치부의 견인에 따른 돌출해소가 관찰되며 치료 결과는 치료목표 셋업 모형과 유사한 것을 알 수 있다.

임상가를 위한 특집 2

는 시스템이다. 브라켓 베이스까지 제작되기 때문에 치아와의 적합도가 우수하여 정확한 브라켓 부착이 가능하다. 최근에는 가상모형에서 치아 셋업까지 전 과정을 디지털화하였으나, 아직 치료결과에 대한 임상 평가가 필요한 단계이다. 로봇 밴딩 기술을 활용하여 셋업상에서 결정된 브라켓 위치에 대한 개별화된 호선 제작이 가능하며(그림 7) 이로 인해 브라켓을 치면에 더욱 근접시킬 수 있어 이물감을 감소시킬 수 있다는 장점이 있다. 그러나 골드 브라켓이기 때문에 제작 비

용이 다소 높다.

증례 2 (사진 8)

환자는 37세 여자 환자로써 상하악 치열의 총생을 주소로 내원하였다. ANB 3.7 도의 2급 부정교합의 양상을 보였고, 상악전치와 하악 전치는 정상적인 경사도를 보이고 있었다. 상악은 좁은 악궁형태를 보이고 있었으며 4mm 정도의 총생과 함께 좌측 측절치는

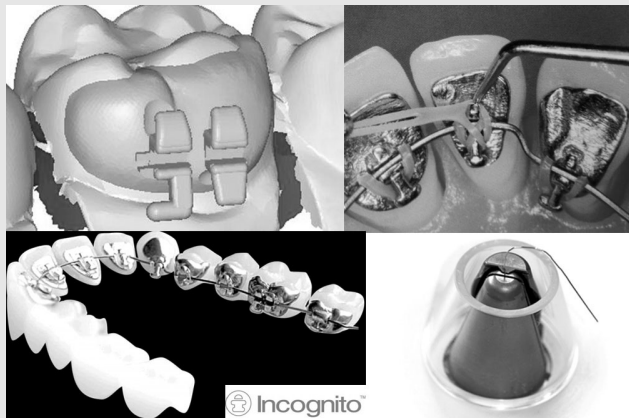


그림 7. 인코그니토의 교정치료 시스템. 브라켓 디자인은 치아의 설면을 크게 감싸 탈락률을 줄이며(좌) 전치부 브라켓은 수직 슬롯으로 구성되며 로봇기술을 이용하여 교정호선을 밴딩하여 제작한다(우).

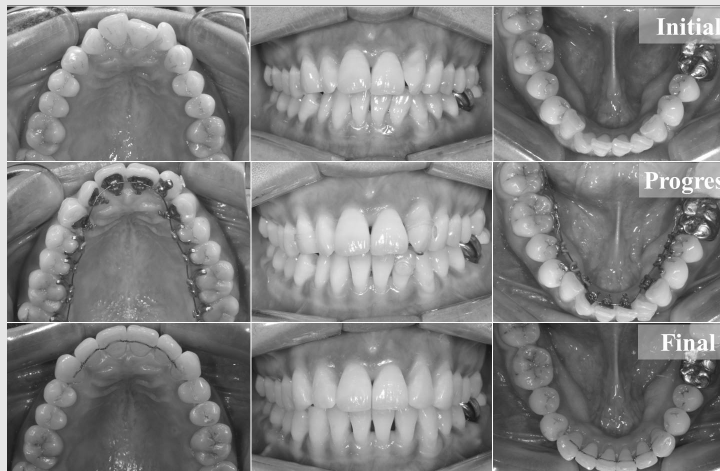


그림 8. 인코그니토 시스템을 이용한 증례. 전치부 심한 총생이 있는 환자로 비발치료 진행되었다. 상악 구개측 미니임플란트를 식립하여 구치부 후방이동을 진행하였고 전치부에 치간삭제를 시행하여 총생을 해소하였다.

심하게 회전되고 순측경사되어 치은 퇴축도 함께 관찰되었다. 하악에서는 7mm 정도의 총생이 존재하였고 견치는 설측으로 변위된 양상이었다. 상하순이 심미선에 대해 후방에 위치하여 있었다.

### 치료과정

양호한 안모를 최대한 유지하고자 비발치로 계획하였으며 총생해소를 위해 양악 구치부의 후방이동과 전치부의 치간삭제를 계획하였다. 메뉴얼 셋업 과정을 통해 이상적인 교합을 달성하였으며 상악의 확장을 고려하였다.

최종적인 교합확인 후 개별화된 장치가 제작되어 부착하였다. 총생해소 시 전치의 순측경사를 막기 위해 상악 하악에 미니스크류를 식립하여 구치부의 후방이동을 유도하였다. 배열 초기부터 치간삭제를 시행하여 배열시 발생될 수 있는 순측이동을 최소화하였다.

### 치료평가 (그림 9)

전체 치료기간은 9개월이 소요되었으며 전치부의

빠른 회전이 이루어져 치료기간이 단축될 수 있었다. 인코그니토의 브라켓은 전치부가 vertical slot 형태이기 때문에 후지다 브라켓처럼 회전 조절이 쉽게 일어난다. 특히 브라켓 부피가 작아 초반부터 모든 치아에 장치를 부착할 수 있었다는 점도 치료단계를 단축시킬 수 있었던 요인으로 평가할 수 있다.

모형 중첩을 통해 상악에서는 악궁의 확장이 과도하게 일어나지 않았으며 하악에서는 악궁 형태의 변화가 최소화 되었음을 확인할 수 있다. 다만 총생이 심하였던 측절치와 하악 전치부위에서는 완벽한 회전조절이 일어나지 않았음을 알 수 있다. 치료과정 중에 과교정이 필요한 부분이라 평가된다.

### Suresmile 시스템

Suresmile은 간접 부착술식의 정확성의 한계를 인식하고 환자의 치아 형태에 맞춘 브라켓 베이스나 트레이는 결국 복제된 것이기 때문에 이를 바탕으로 한 부착 술식은 정확성이 떨어질 수밖에 없다고 주장하였다. 대신 브라켓 부착에 드는 에너지를 와이어 밴

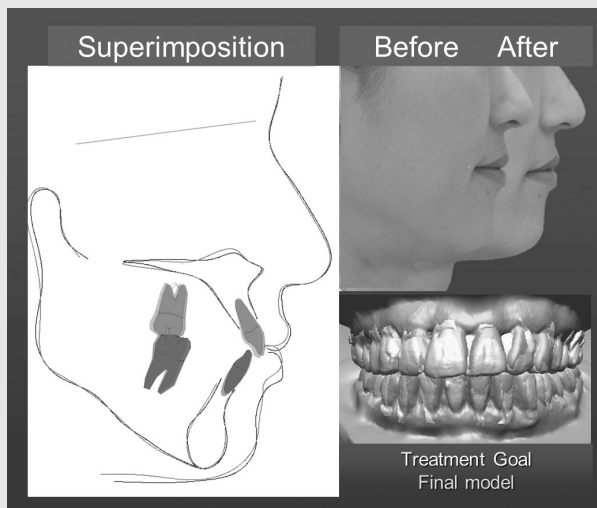


그림 9. 증례 2의 치료전후 외모 및 모형 중첩 비교. 총생해소 후에 축도 변화는 관찰되지 않았다. 치료목표와 치료결과와의 중첩모형이미지에서 전치부에 회전은 미약하게 남아 있는 것을 확인할 수 있다. 호선에 추가적인 밴드가 필요하였음을 알 수 있다.

드 기술에 투입하여 형상기억합금으로 제작된 호선상에 1st, 2nd, 3rd order를 부여하여 최소한의 호선 교체로 치료결과를 향상시킨다. 즉 장치부착 후 초기 배열이 완성된 후 또는 마무리 교정 단계 전에 구강내 스캐너나 CT 촬영을 통하여 해당 단계에서 최적의 가상셋업을 수행한 후 맞춤형 와이어를 제작하게 된다. 따라서 브라켓 재부착과 마무리 피니싱을 편리하게 진행할 수 있는 장점이 있다<sup>9)</sup>.

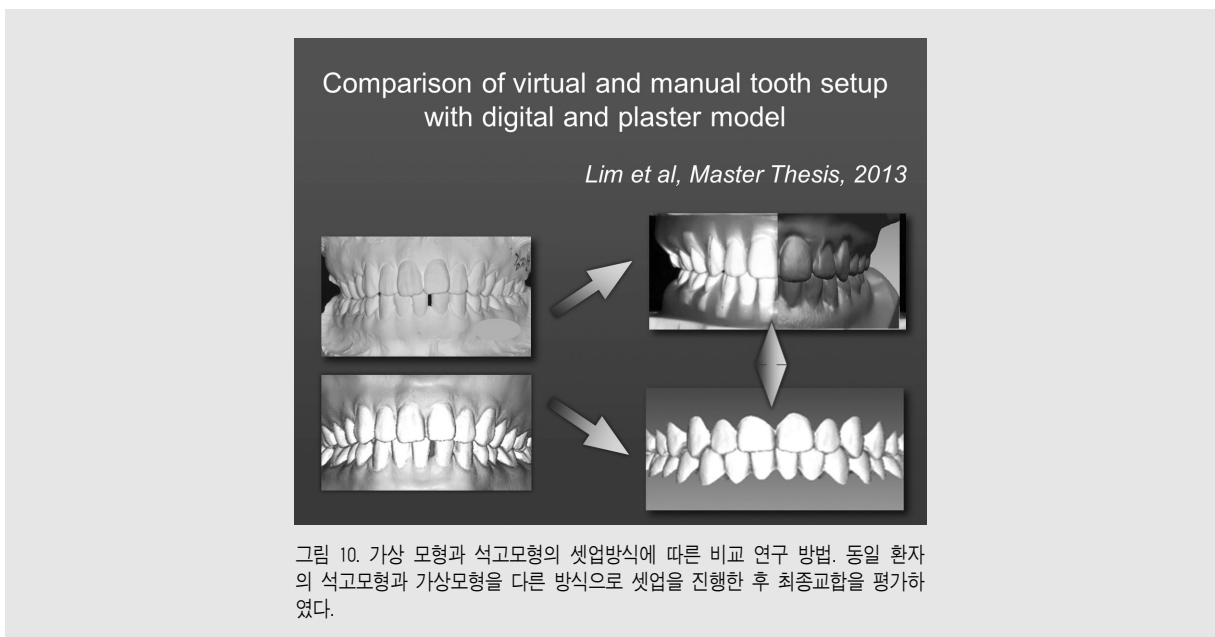
#### IV. 디지털을 이용한 교정치료의 효율성

교정치료 가상모형을 이용한 치료의 장점은 진단과 치료가 하나의 플로우로 진행된다는 점이다. 채득된 치아 정보는 치아크기 및 크기 부조화에 대한 정보를 제공하며 최종적인 가상셋업을 통해 최적의 치료 계획을 수립하기 위한 교합을 결정하게 된다. 이후 목표교합을 달성하기 위한 브라켓 위치를 결정하고 호선 형태와 간접부착을 위한 트레이가 제작되고 치료후에는 모형 중첩을 통해 치료목표에 대한 달성 정도를 평가

할 수 있다. 그러나 이때 가상 모형 셋업에서의 교합은 기존의 석고 모형셋업과 다른 특성을 보인다는 사실이 밝혀졌다.

#### 가상모형 셋업의 교합특성

저자는 환자의 석고모형 10쌍을 대상으로 석고 모형 셋업을 시행하고 동일한 환자에 대해 가상모형 셋업을 진행하였다. 모든 셋업은 전문적인 기공사에 의해 진행되었다. 셋업이 완성된 후 모형 상에서 치간 폭경과 장경, 길이를 측정하였으며 최종 교합에 대해서는 American Board of Orthodontist의 Objective grade scale(ABO OGS)을 적용하여 alignment, marginal ridge, buccolingual inclination, overjet, occlusal contact 등에 대한 수치를 기록하여 교합을 평가하였다. 우선 모형계측치는 구치부 견치간 폭경에는 차이가 없었으나 악궁의 장경에서 유의한 차이가 관찰되었으며 특히 가상모형에서 perimeter가 더 짧게 측정되었다. 또한 OJ, OB에서도 유의한 차이가 관찰되었는데 가상 셋업에서 더 크게 측정되었다. 가상모형에서 개별치아





간의 OGS 값의 합계는 석고 모형셋업의 경우 11.3 점, 가상 셋모형의 경우 18.5점으로 평가되었다. 점수가 낮을수록 교합의 수준이 높다는 점을 고려할 때 석고모형셋업이 낮은 점수를 받아 상대적으로 우수하였으며, 이는 접촉점과 overjet의 불량에서 기인하였다(그림 10).

#### 연구의 시사점

가상모형셋업에서 접촉점 조절 시 문제가 발생될 수 있다. 석고모형처럼 접촉점에 대한 조절이 물리적 충돌로 정확하게 방지되고 조절되지 않아 결국 인접치아와의 접촉과 대합치아간의 접촉에서 차이가 발생되었다. 결국 치아간 폭경간의 합인 arch perimeter에서 동일 환자의 석고모형 셋업과 유의한 차이가 관찰되었고 OGS 교합점수도 상대적으로 낮게 나오게 되었다. 따라서 셋업 시 이러한 한계와 특성을 고려해야 한다. 또한 인접면 접촉점의 정확한 조절을 위해서는 높은 해상도의 스캐너 활용이 필요하다.

#### 간접 접착술의 정확성

CAD/CAM 기반의 교정치료의 정확성은 치료목표인 가상셋업과 치료결과를 비교함으로써 산출할 수 있다. 최근 연구에서 인코그니토의 경우 1mm의 marginal discrepancy와 4도 정도의 각도 오차가 모형 중첩을 통해 보고된 바 있다<sup>9)</sup>. 오라픽스사의 경우 간접 부착법에 의해 부착된 환자의 모형을 목표위치와 부착된 위치와의 차이를 모형중첩을 통해 분석한 결과, 토크에서는 4.8도 정도의 오차가 있었고, 경사

도에서는 1.3도 정도, 그리고 브라켓의 수직적인 위치에서는 오차는 0.3mm 정도의 오차가 나타났다. 기존의 간접 부착술식에 따라 장치를 부착하는 경우 평균 4.6도의 오차가 발생되었다는 점을 고려한다면<sup>10)</sup> CAD/CAM 방식의 교정치료의 정확성이 임상적으로 받아 드릴만한 수준이라고 볼 수 있으나, 오차에 대한 편차가 증례별로 크기 때문에 지속적인 개선이 필요하다고 본다.

### V. 3차원 CAD/CAM 교정치료의 전망

CAD/CAM 치료가 환자의 치료결과를 예측하고 진단하고 장치를 부착하는데 주치의에게 편리함을 주는 것은 사실이다. 그러나 새로운 시스템을 온전하게 믿고 좋은 결과만을 기다린다고 최적의 교합을 달성할 수 있는 것은 아닐 것이다. 환자의 치아이동 양상은 생리적으로 다르고 이를 기술적으로 예측하기란 매우 어렵기 때문이다. 결국 양호한 치료결과를 달성하기 위해서는 치료단계를 결정하고 마무리 할 수 있는 교정 의사의 책임이 따르는 것이다.

이제 환자는 현재의 상태뿐 아니라 치료 후의 얼굴 및 치아모습을 3차원 영상의 시뮬레이션을 참고하여 치료방법을 결정할 수 있게 될 것이다. 또한 교정 의사는 개개인이 치아형태와 치열에 맞는 호선과 장치를 손쉽게 부착하여 치료의 정확성과 효율성을 향상시킬 수 있을 것이다.

## 참 고 문 헌

1. Santoro, M., et al., Comparison of measurements made on digital and plaster models. *J Orthod Dentofacial Orthop*, 2003(124): p. 101-5.
2. Redlich, M., et al., A new system for scanning, measuring and analyzing dental casts based on a 3D holographic sensor. *Orthod Craniofac Res*, 2008. 11(2): p. 90-5.
3. Ender, A. and A. Mehl, Full arch scans: conventional versus digital impressions--an in-vitro study. *Int J Comput Dent*. 14(1): p. 11-21.
4. Ender, A. and A. Mehl, Accuracy of complete-arch dental impressions: a new method of measuring trueness and precision. *J Prosthet Dent*. 109(2): p. 121-8.
5. Baumgaertel, S., et al., Reliability and accuracy of cone-beam computed tomography dental measurements. *Am J Orthod Dentofacial Orthop*, 2009. 136(1): p. 19-25; discussion 25-8.
6. Gamba, T.O., et al., Influence of cone-beam computed tomography image artifacts on the determination of dental arch measurements. *Angle Orthod*.
7. Graber, Varnarsdall, and Vig, *Integration Digital and Robotic Technologies*, 5th ed. *Orthodontics: Current Principles and Techniques*. Vol. chapter 20 2010: Elsevier. 693p.
8. Mah, J. and R. Sachdeva, Computer-assisted orthodontic treatment: the SureSmile process. *Am J Orthod Dentofacial Orthop*, 2001. 120(1): p. 85-7.
9. Grauer, D. and W.R. Proffit, Accuracy in tooth positioning with a fully customized lingual orthodontic appliance. *Am J Orthod Dentofacial Orthop*, 2011. 140: p. 433-43.
10. Balut, N., et al., Variations in bracket placement in the preadjusted orthodontic appliance. *Am J Orthod Dentofacial Orthop*, 1992. 102(1): p. 62-7.