

## 탈구치의 치근 흡수

<sup>1</sup>제주대학교병원 치과, <sup>2</sup>제주대학교 의학전문대학원 병리학교실, <sup>3</sup>제주대학교 의학전문대학원 치과학교실  
 감 세 훈<sup>1)</sup>, 현 창 립<sup>2)</sup>, 김 성 준<sup>1,3)</sup>

## ABSTRACT

## Root Resorption of Avulsed tooth : case report

<sup>1</sup>Department of Dentistry, Jeju National University Hospital, <sup>2</sup>Department of Pathology, School of Medicine, Jeju National University, <sup>3</sup>Department of Dentistry, School of Medicine, Jeju National University  
 Se-Hoon Kahm<sup>1)</sup>, Chang-lim Hyun<sup>2)</sup>, Sung-Joon Kim<sup>1,3)</sup>

Completely avulsed tooth caused by a traumatic injury needs replantation for treatment choice. But, replantated tooth usually comes with inflammatory root resorption, replacement resorption and ankylosis, moreover ankylosis cause severe functional and esthetic problems. The outcome of replantated tooth depends on the following factors; minimal damage to pulp and periodontal tissue, the length of extraoral time, the medium of the tooth stored, the level of root formation and so on. The purpose of this case report is to describe the variable resorption pattern and to discuss types that influence the occurrence of resorption.

Key words : Root, Resorption, Trauma, Avulsion, Tooth, Treatment

Corresponding Author : Sung-Joon Kim, DDS, MDS

Department of Dentistry, School of Medicine, Jeju National University, Aran 13 gil 15, 690-767, Jeju, Korea

Tel: 82-64-754-8176, FAX: 82-64-727-3114, E-mail : samuelsj@jejunu.ac.kr / samuelsj@empal.com

이 연구는 2012년도 제주대학교병원 연구비(연구과제 2012-0522)로 이루어졌음

## I. 서론

활동이 많아진 현대 생활에서 악안면 부위 외상은 다양하게 발생할 수 있다. 그 중 치아에 발생하는 손상

은 법랑질의 불완전한 파절 또는 균열, 치수 노출 여부에 따라 달라지는 단순/복잡 치관 파절, 법랑질, 상아질과 백악질이 포함된 치관-치근 파절, 백악질과 상아질-치수가 포함된 치근 파절, 진탕, 아탈구, 측방탈

구, 정출과 합입, 완전탈구 등을 포함하는 치아 탈구, 그리고 중장기적으로 일어나는 치근 흡수 등으로 분류할 수 있다.

완전탈구(avulsion, 치아이탈)란 치조와 밖으로 치아가 완전히 이탈하고 지지조직과 분리되어 치주인대, 치수로의 혈액 공급이 완전히 차단된 경우를 말한다. 여러 통계에 의하면 외상성 손상 후 일어나는 완전탈구는 영구치열에서는 0.5~3%의 유병율을 보이고 있으며, 상악 중절치에 가장 호발한다<sup>2)</sup>. 영구 절치가 맹출 하는 시기인 7~9세에 종종 발생하는데, 이 시기에는 맹출하는 미성숙 치주인대의 외력 저항과 주위 지지골의 석회화 정도가 낮기 때문이다.

완전 탈구된 유치는 재식하지 않으나, 영구치의 경우에는 가급적 재식하는 것이 원칙이다. 하지만 재식 후 치수 괴사(pulp necrosis), 염증성 치근 흡수(inflammatory resorption), 대체성 치근 흡수(replacement resorption)와 유착(ankylosis)이 일어날 수 있고, 이는 구강외 시간과 보관 상태, 치주인대의 손상 정도, 고정의 기간과 방법, 근관치료 형태에 따라 좌우된다<sup>3)</sup>. 이 중, 대체성 치근 흡수와 염증성 치근 흡수는 완전 탈구된 치아의 재식 후 나타나는 빈번한 합병증으로 실패의 주된 원인이 될 수 있다. 보고에 따르면 재식이 시행된 후의 치근 흡수는 발생률이 50~76%에 이르고 있다<sup>4, 5)</sup>. 치근 흡수는 보통 2개월 내에 방사선 소견상으로 판단되나, 6개월 이후에도 관찰되지 않는 경우도 있으며, 치근 흡수가 2년 내에 관찰되지 않으면 치근 흡수의 발생 가능성은 상당히 낮아진다<sup>3)</sup>. 대체성 흡수의 정도는 치주인대 손상 정도에 직접적으로 연관되며, 일단 발생하면 비가역적으로 진행된다<sup>6)</sup>. 반면 염증성 흡수는 적절한 근관치료를 통해 조절되며, 발생하여도 정지되거나 치유될 수 있다.

저자는 완전 탈구로 제주대학교 병원 응급실에 내원하여 재식, 치료와 경과 관찰 중, 치근 흡수가 진행된 증례를 통하여 치근 흡수의 적절한 예후 판단과 치료

계획 수립에 도움이 되고자 한다.

## II. 증례

### 증례 1)

전신 건강한 8세 여아 환자가 본원 응급실에 내원 1시간 전, 집 근처 담을 넘다가 외상으로 #11 치아가 완전 탈구되어 15분 정도의 구강외 건조 시간을 거친 후, 우유에 보관한 상태로 내원하였다(Fig. 1a). 2급의 부정 교합 관계로 중심 교합시 전치부 교합이 없었으며, 근점은 완전히 형성되지 않은 상태였다. 치아는 치근면의 이물을 세척 후 구강외 시간 1시간 30분 경과 후 재식되었고, 혼합 치열임을 고려하여 #53, 11, 21, 63 치아에 레진강선고정을 시행하였고, 페니실린계 항생제 및 소염 진통제를 처방하였으며, 미완성 근첨이라 치수 재혈관화를 기대하며 근관치료 여부는 추후 결정하기로 하였다(Fig. 1b).

외상 2주후 불편감은 없었으나, 타진시 #21 치아와 차이를 느끼는 정도이었으며, 타진음은 비슷하였다. 일차적 유지와 고정은 양호하였고, 방사선 소견상 치아는 안정적인 것으로 판단되었다. 임상 소견과 증상이 양호하여 외상 3주후 고정은 제거하였다. 상악 6전치의 냉온 자극에는 특이 사항을 보이지 않았으며, 전기 치수 검사는 모두 음성을 나타내었으나 false negative 가능성이 있으므로 참고하였다. 그러나 외상 7주 후, 치근단 방사선 소견상 #11 치아의 근원심 치경부와 치근단 치근의 염증성 흡수로 추정되는 부분적 흡수 양상이 관찰되었다(Fig. 1c). 치수 실험 상태로 추정되어 근첨 형성술(apexification)을 계획하여 외상 8주차에 근관치료를 시행하고 수산화칼슘 제제인 Calcipex™(Nippon Sika-Yakuin, Shimonoseki, Japan)를 첨약하였다(Fig. 1d). 외상 5개월경과 후, 환아 불편은 없었으나, 타진시 #11

에서 둔한 금속음을 나타내어 유착이 의심되었고, 외상 8개월 후에는 상악 중절치 절단면 수준의 현저한

차이를 보여, periotome을 이용한 #11 치아의 의도적인 탈구, 정출과 레진 잠정 고정을 시행하였다. 이

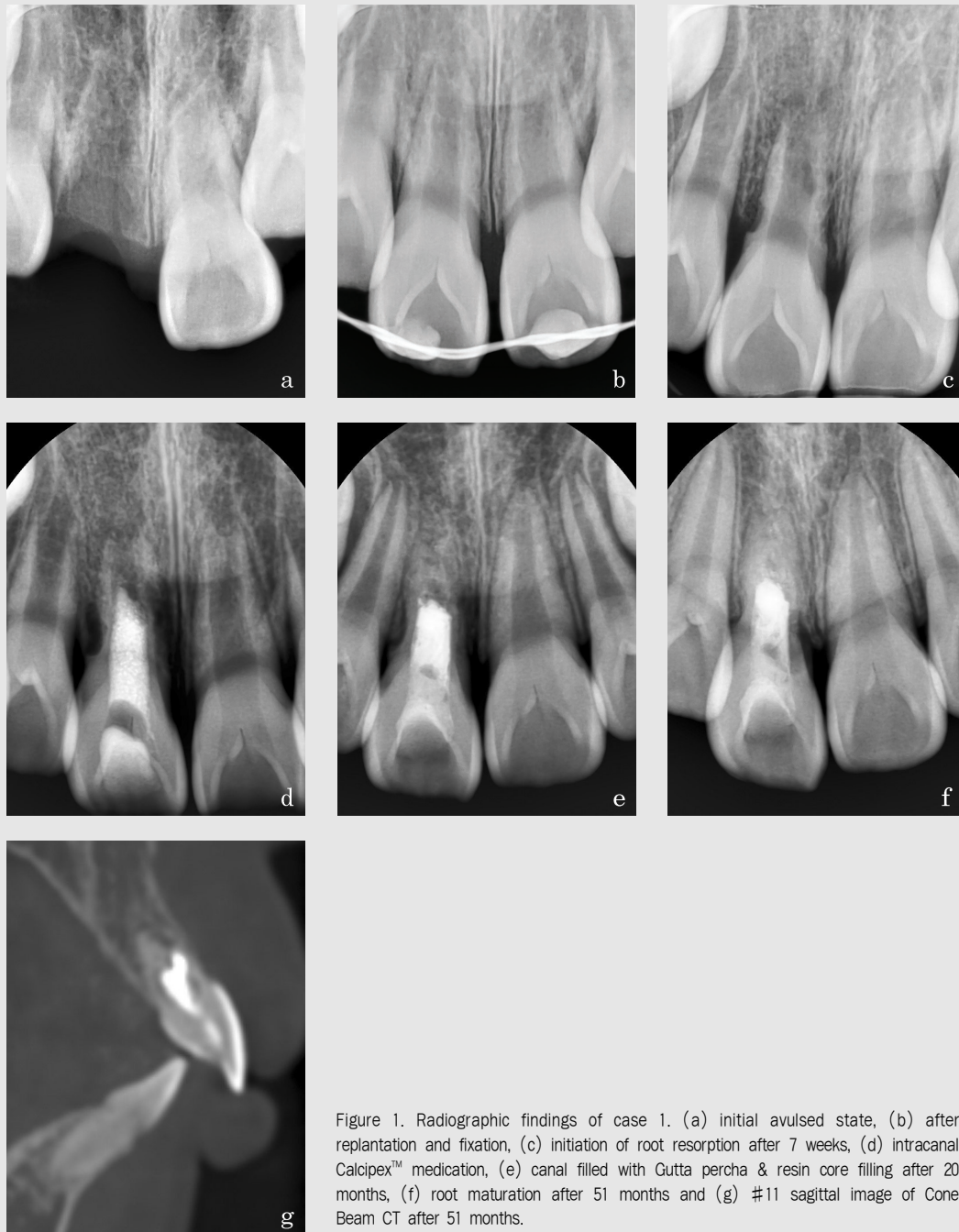

Figure 1. Radiographic findings of case 1. (a) initial avulsed state, (b) after replantation and fixation, (c) initiation of root resorption after 7 weeks, (d) intracanal Calcipex™ medication, (e) canal filled with Gutta percha & resin core filling after 20 months, (f) root maturation after 51 months and (g) #11 sagittal image of Cone Beam CT after 51 months.

후 양호한 치유과정을 보였고, 현저한 치근 흡수의 양상은 관찰되지 않아, 외상 20개월, 근관치료 시행 18개월째에 apical stop 형성을 확인하고 Gutta percha를 이용하여 수직 가압 근관충전하고 치관부는 resin core 충전을 시행하였다(Fig. 1e). 외상 4년 3개월 이후 치근단 방사선(Fig. 1f) 상에서는 근심 치근 흡수가 약간 진행된 것으로 보였고, 치근단 형성은 진행되었으나, #21치아에 비하여 짧은 치근 상태를 보였다. 인접 치아들의 생활력 검사는 특이 소견이 없이 치근의 성장이 정상적으로 이루어졌다. Cone Beam CT상에서는 치근 중앙에서 협측으로 확장된 근관충전재가, 하방으로는 치근이 발육된 양상을 보였다(Fig. 1g). 추가적인 치근 흡수의 진행 가능성은 낮으나, 전돌된 #11 치아의 교정 치료를 원하고 있어, 교정적 치근 흡수의 가능성 등을 고려하고 있다.

## 증례 2)

11세 남아가 학교 체육관에서 넘어져 # 21치아의 근심 절단면 파절과 협측 치조골이 동반된 완전 탈구로 내원하였다(Fig. 2a). 동시에 상순 소대는 1.5cm 열상, #11 치아는 치경부 법랑질 파절, #31,41 치아는 치은열구의 출혈을 보이는 아탈구 소견을 보였다. 탈구 이후 보관 매체는 불명확하였으며, 응급실 내원 후 생리식염수에 보관하여 외상 90분 이후 재식과 레진강선고정 등 응급처치를 시행하였고, 페니실린계 항생제와 소염진통제를 처방하였다(Fig. 2b). #21 근침이 완전히 형성되지 않아 근관치료를 우선적으로 계획하지는 않았다. 상악 6전치의 냉온 자극에는 특이 사항을 보이지 않고, 상악 치아의 전기 치수 검사는 음성으로 나타났다. 외상 4주후 내원시 #21 치아가 타진반응에 불만을 호소하고, 근단 방사선 투과상과 함께 원심 치근면의 흡수 양상을 보여서 근관치료를 시작하였으며, 실패 상태가 확인되었다(Fig. 2c). 외상 7주후 내원시 상순 소대에 누공이 형성되어 GP

cone tracing의 결과 #21,22 치근단을 향하고 있어, #22 치아의 근관치료를 시작하였고 부분 실패를 확인하였다(Fig. 2d).

외상 11주 근관장 측정시에 #21 치근의 진행된 염증성 흡수와 #22 치근의 염증성 흡수가 관찰되었다(Fig. 2e). 지속적으로 근관세척과  $\text{Ca(OH)}_2$  제재를 침약하였으며, #21 치아의 시린 증상을 가끔씩 호소하였다. 외상 7개월 방사선 소견 상에서 #21 치근의 추가적인 염증성 흡수는 멈춘 것으로 판단되었고, 흡수된 치근 공간으로의 골 침착이 관찰되었으며, #22 치아는 치근이 성장한 것을 확인할 수 있었다(Fig. 2f).

외상 9개월 후 해당 치아의 임상 증상이 양호하고, 치주 상태의 특이 사항이 없었으며 #22 apical stop이 확인되어 수직 가압 근관충전을 시행하였다(Fig. 2g). 외상 1년 후 #21,22 임상 소견은 양호하였으나, 타진시 약간의 금속음이 나타나 유착 가능성을 고려하였으나 #11치아와 #21 절단면 수준은 비슷하였다. 외상 후 34개월 경과한 시점까지 추가적인 현저한 치근 흡수 양상은 보이지 않았으며, 좌우 중절치의 절단면 수준도 비슷하였으나 #21이 #11에 비해 약간의 협측 전돌 양상을 보이고 있었다(Fig. 2h). 임상 소견과 증상 모두 양호하였고 타진시의 금속음도 나타나지 않아 유착의 진행도 없었다. 인접 치아들의 생활력 검사는 특이 소견이 없고, 치근의 성장이 정상적이었다.

## 증례 3)

건강한 20세 여자 환자가 관광버스 충돌의 보행자 교통사고로 응급실로 이송되었다. 이마와 코에 타박상과 열상이 있었고 골반부위의 찰과상을 입었으며, 구강 내에서는 상악 4전치의 완전 탈구와 협측 치조와의 부분 골절, #32 설측 변위, 치은과 상하순의 열상이 발생하였다(Fig. 3a). 탈구치아는 교통 사고시 10분간 건조 상태 후, 응급실에서 생리식염수에 보관하였다가, 타 부위 응급 처치를 시행한 뒤 탈구 40분 경

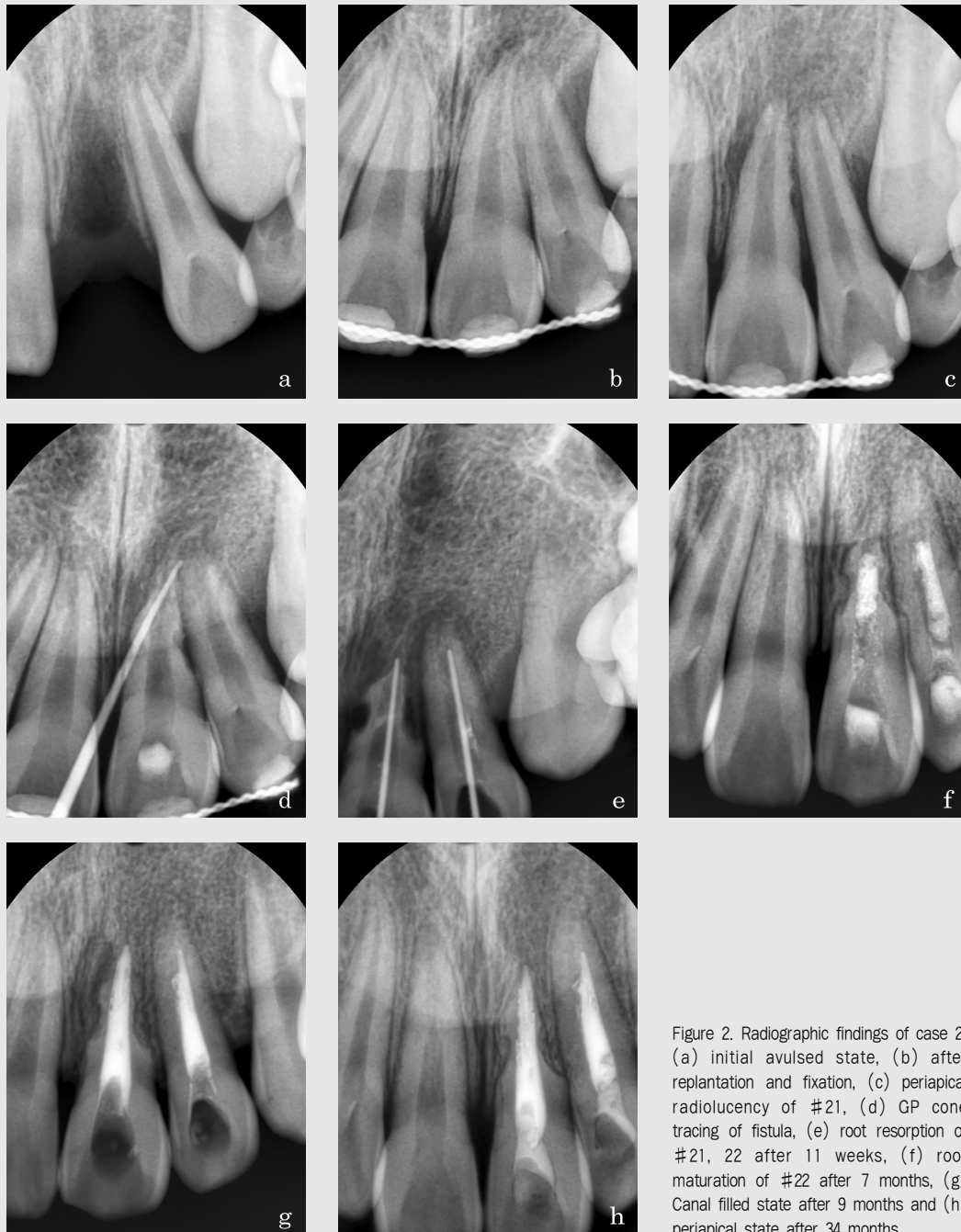


Figure 2. Radiographic findings of case 2. (a) initial avulsed state, (b) after replantation and fixation, (c) periapical radiolucency of #21, (d) GP cone tracing of fistula, (e) root resorption of #21, 22 after 11 weeks, (f) root maturation of #22 after 7 months, (g) Canal filled state after 9 months and (h) periapical state after 34 months.

과하여 재식과 레진강선고정을 시행하였다(Fig. 3b). 파상풍 예방 접종과 페니실린계 항생제와 소염진통제

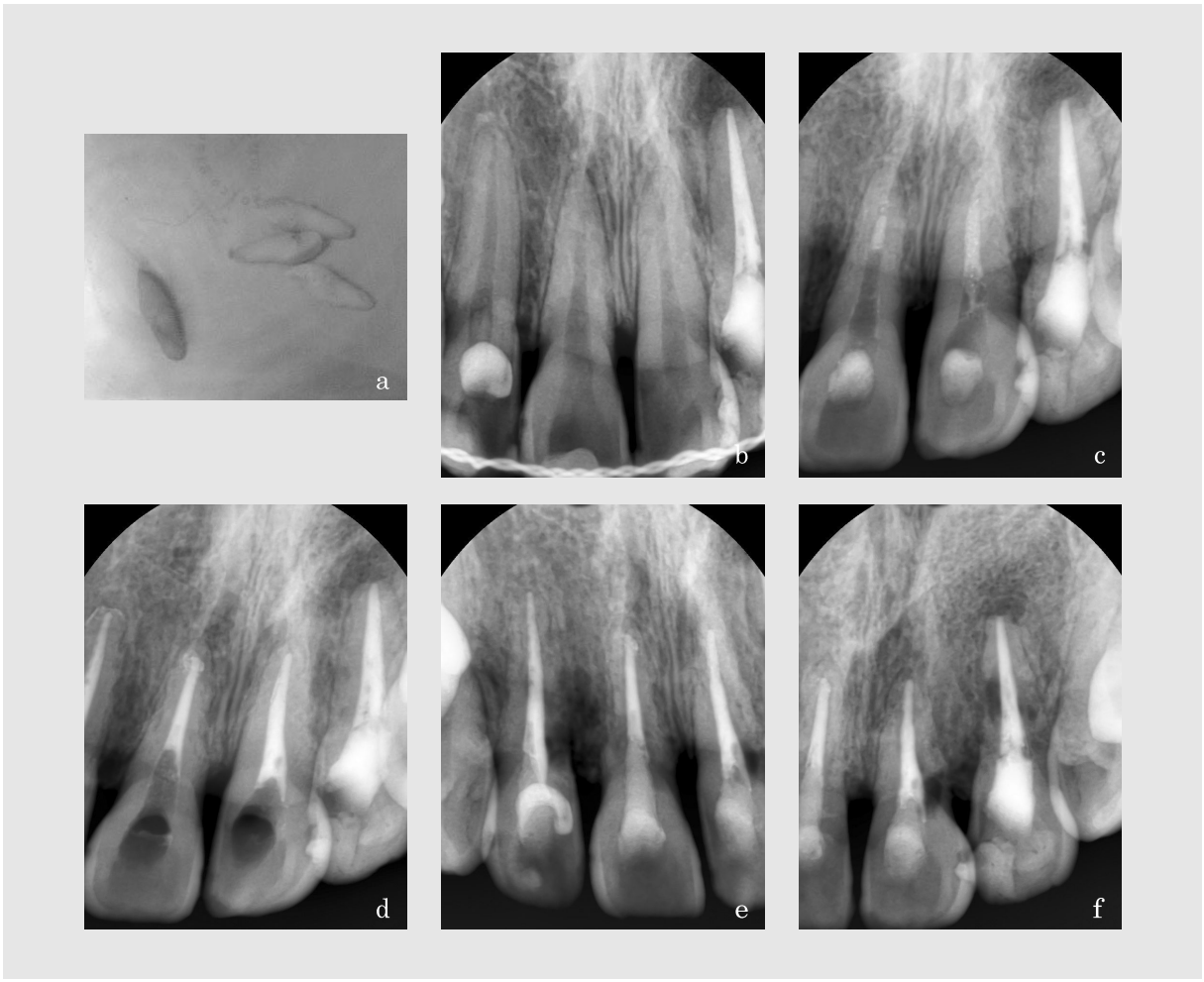
를 처방하였다. 2개월 전 개인의원에서 근관치료를 완료한 #22 치아를 제외한 탈구치는 외상 10일후 근

관외동형성과 발수를 시행하였다.

이후 근관 세척과 근관 침약을 수차례 시행하였으나, 탈구 2개월 후부터 #11,21 치근의 흡수가 발생하였다(Fig. 3c). 지속된 치근 흡수가 염증성이 아닌 대체성 흡수라고 판단하고, 근관치료 7개월째에 #12,11,21 치아의 근관충전을 시행하였다(Fig. 3d). 이미 치근의 대체성 흡수가 상당부분 진행됨을 관찰할 수 있다.

경과 관찰시 약간의 치은 과민 양상 외에 특이 사항은 없었고, 동요도는 1도 이내이었으나, 유착을 암시하는 타진음을 나타내었다. 탈구 15개월의 정기 검사시에 치주 상태는 양호하였으나, 치근단 방사선 소견에서는 치경부의 치근 흡수도 같이 나타나고 있었고, 치근 흡수의 정도는 #22>#21>#12>#11이었다(Fig. 3e, 3f).

대체성 흡수는 지속되어 외상 35개월 후에는 #12 근심 치관부 치은의 누공과 상악 4전치의 변색이 나타났는데, 이는 이미 구강내-치관부 개통을 의미하였다(Fig. 3g). 외상 42개월 경과 관찰시 치근 흡수는 더욱 진행되었고, 특히 #22 치근은 근단부 외에는 거의 흡수된 양상을 보인다(Fig. 3h, 3i). CT의 인접면 영상에서는 #12 치아는 협측 치경부 치근과 치조골, 중앙 1/3의 부위 치근이 흡수되었고(Fig. 3j), #21 치아는 구개측 치근이 대부분 흡수되었다(Fig. 3k). 그러나 유착으로 인하여 치아의 동요도는 보이지 않고 있었다. 치은 상태와 심미 기능적 이유로 발치와 보철 치료가 필요하나, 자동차 보험사와의 보상관련 소송 문제 등으로 치료가 답보 상태에 있다.





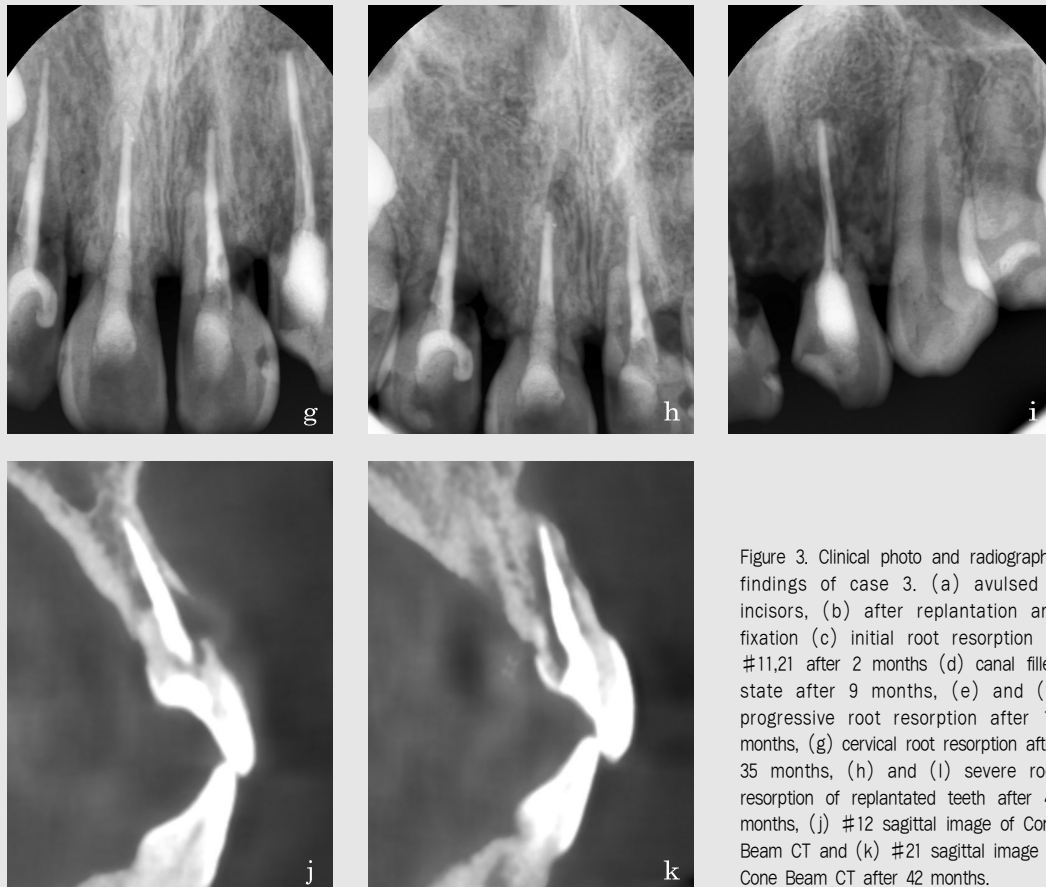


Figure 3. Clinical photo and radiographic findings of case 3. (a) avulsed 4 incisors, (b) after replantation and fixation (c) initial root resorption of #11,21 after 2 months (d) canal filled state after 9 months, (e) and (f) progressive root resorption after 15 months, (g) cervical root resorption after 35 months, (h) and (i) severe root resorption of replantated teeth after 42 months, (j) #12 sagittal image of Cone Beam CT and (k) #21 sagittal image of Cone Beam CT after 42 months.

### Ⅲ. 고찰

완전 탈구된 치아의 건조 상태에서의 치주인대 생존율은 18분 이내에서는 70.5%에 이르나, 30분 이내에서는 28.2%, 60분 이내에서는 21.2%, 120분 이내에서는 20.1%이며, 습윤 상태의 생존율은 18분 이내 80.0%, 30분 이내에서는 71.3%, 60분 이내에서는 71.4%, 120분 이내에서는 61.7%로 알려져 있다<sup>7)</sup>. 그러나 완전 탈구 1-2시간 이내에도 치주인대 세포가 사멸할 수도 있고, 2시간 이상 경과하였더라도 치주인대 세포가 살아있을 가능성이 없다고 말할 수 없으므로 여러 가지 상황을 고려하여 최적의 응급 처

치를 시행하고 면밀한 임상 관찰이 필요하다.

탈구치 보관 시에 타액은 치주인대 세포의 안정성에서 30분까지는 실온의 우유와 비슷하나, 60분 이내에서 재생 능력이 급격히 감소한다<sup>8)</sup>. 우유는 실온에서 60분까지 치주인대의 재생 능력을 보존하며, 냉장시에는 세포 부종을 감소시키고, 생존력과 회복력을 증가시켜 45분 더 유지할 수 있다<sup>9)</sup>.

재식 치아의 정상적인 치유는 조직학적으로 치주인대의 완전한 재생을 의미하며, 신경 공급까지는 총 4주가 소요되고<sup>10)</sup>, 방사선학적으로는 치근 흡수의 소견 없이 정상적인 치주 인대강을 유지하게 된다. 그러나 재식 치아 치주인대의 부분적 또는 전체적 손상과 괴

사가 있을 경우, 재식 후 치근 흡수가 발생한다. 치근 흡수는 결손된 치주 인대의 치근 표면에 발생하며, 파골세포가 치근 흡수를 담당한다. 치근 흡수에는 표면 흡수(surface resorption), 대체성 흡수, 염증성 흡수 등 세 가지로 분류할 수 있다.

표면 흡수는 백악질에 국한된 치근 흡수이지만 확대 해석하면, 발생한 흡수가 자연 치유된 상태이며, 일시적 치근 흡수(transient root resorption)이라 할 수 있다. 다른 치근 흡수와는 달리 진행성이 아니고, 자가 제한되고 신생 백악질로 치유된다. 좁은 부위에 표재성으로 나타나기 때문에 표면 흡수를 방사선으로 확인하기 쉽지 않으며, 임상적으로 치아는 정상 위치에 있고, 타진, 촉진시 정상 반응을 나타낸다.

대체성 흡수는 치근이 골로 치환되는 현상으로, 골과 치근이 직접 접촉된 상태인 유착을 말하며, 방사선학적으로나 조직학적으로 치주인대를 개재하지 않고 골이 직접 치근으로 이행된다<sup>11, 12</sup>. 재식 2개월 후 처음 관찰되나, 대부분의 경우 흡수가 관찰되기까지는 6-12개월 정도의 시간이 걸리고, 일부 경우 방사선학적 진단이 가능하기까지 최대 10년까지 걸리기도 한다<sup>13</sup>. 대체성 치근 흡수의 속도는 골 개조(remodeling) 속도에 비례하여, 성인에서는 진행속도가 완만하며, 어릴수록 그 속도가 빠르다<sup>4</sup>. 치근면을 덮는 치주인대의 손상 정도에 따라 두 가지 다른 방향으로 진행되는데, 진행성 대체성 흡수는 점차적으로 치근 전체를 흡수시키게 되고, 일시적 대체성 흡수는 한번 유착되고 고음의 타진음을 보이거나, 1년 내로 유착은 사라지고 다시 정상 타진음을 보이게 된다<sup>15</sup>. 증례 2에서 외상 1년 후 유착 가능성이 있었으나 정상적으로 나타난 것도 일시적인 대체성 흡수 과정에 따른 것으로 보인다. 진행성 대체성 흡수는 재식 이전에 모든 치주인대가 제거된 경우나 심하게 건조된 경우에 호발한다<sup>16</sup>. 빠른 대체성 흡수가 진행된 증례 3의 경우, 성인이며 구강외 시간은 길지 않아 양호한 결과를 예상했으나, 재식 2개월부터 대체성 흡수가 관찰된 이후 지속적으로 진행되었다. 탈

구치의 구강외 시간은 길지 않았으나 건조 상태에서 오염과 협착 치조와의 골절 양상 등으로 인하여 치주인대의 손상이 많았음을 추정해 볼 수 있다.

염증성 흡수는 부분적 치주인대의 결손과 치수 괴사가 동시에 발생한 경우에서 일어난다<sup>7</sup>. 치주인대 결손부에 파골세포에 의한 백악질의 흡수로 상아질이 노출되고, 그 상아세관을 통하여 치수의 세균과 독소가 치근 표면에 도달하면 염증반응이 일어나게 된다. 방사선 소견 상에는 흡수된 골과 치근의 흡수부위에 투과상이 나타나게 된다<sup>18</sup>. 염증성 흡수는 연령에 무관하게 매우 빠르게 진행되나 6~10세 사이에 재식을 시행한 어린환자에게 더 흔하며 공격적인데, 이는 상아세관이 넓고 백악질의 보호범위가 얇기 때문이다<sup>7</sup>. 증례 1, 2의 경우에는 염증성 흡수가 진행되는 것을 경과 관찰 중 인지하여, 적절한 근관치료를 시행하여 추가적인 치근 흡수를 막고, 결손부의 골 침착이 일어나는 것을 관찰할 수 있었다. 그러나 증례 3은 급속한 대체성 흡수가 진행된 경우이었는데, 결국 치근 흡수로 인하여 치아를 상실할 가능성이 높으나, 유착으로 인하여 동요도는 보이지 않아 불편이 없을 수 있다. 하지만, 치정부 치근의 흡수로 인한 구강내 감염이 진행되면, 조절을 하기 어려운 상황에 놓이게 된다.

치근이 미성숙된 치아의 경우에는 재식후 근첨공으로 혈관 증식이 동반되고 치수 세포가 증식하여 살아있는 조직으로 치환되고, 급격한 석회화를 일으켜 치수강의 폐쇄가 일어날 수 있다. 또한 Hertwig's 상피근초가 부착되어 있다면 재식 후 치근 발육을 기대할 수 있으나, 그 정도와 상태는 예상하기 어렵다<sup>19</sup>. 본 증례 1에서 미성숙 치근의 탈구치의 치수 세포의 증식을 기대하였으나, 실활로 인한 염증성 치근 흡수가 진행되어 근관치료를 진행하면서 치수강의 폐쇄와 치근 발육을 기대하였던 바, 비록 인접치아보다는 치근 길이가 짧으나 탈구상태보다는 성장된 치근을 관찰할 수 있었고, 치관/치근 비율도 개선될 수 있었다. 증례와 같이 미성숙 근첨의 치아는 외상 후 3시간 이내 재식



했다면, 재혈관화를 기대할 수 있으므로 근관치료 결정을 미룰 수 있으나, 염증성 치근 흡수의 가능성이 높아질 수 있으므로, 상황에 따라 주의 깊게 평가하여야 한다<sup>20</sup>. 재식전 doxycycline의 적용으로 재혈관화를 증진시켰다는 동물 실험의 보고도 있다<sup>21</sup>. 근관 치료 시의 수산화칼슘의 적용 기간에 대해서는 논란이 있을 수 있으나, 염증성 흡수가 있는 경우에는 6개월 이상의 장기적 추천을 하고 있다<sup>22</sup>. International Association of Dental Traumatology(IADT)의 탈구치 처치에 관한 최근의 guideline<sup>23</sup>에 따르면, 구강외 건조 시간이 60분 이하일 경우 탈구치의 고정은 2주까지 시행하며, 치근이 완성된 치아의 근관치료는 치주인대에 줄 수 있는 추가적인 외상을 고려하여 재식후 7~10일에 시행한다. 미성숙 근치의 탈구치는 치수강의 재혈관화의 가능성과, 감염으로 인한 치근 흡수의 위험을 고려하여 근관치료 여부를 판단하도록 하고 있다. 반면 구강외 건조시간이 60분 이상일 경우에는 근관 치료를 재식 전이나, 재식후 7~10일 경 시행한다. 증례 1,2의 경우 미완성 근침으로 재식까지 구강외 시간은 90분 정도이나 구강외 건조시간은 60분 이내로 판단하고 즉각적인 근관치료는 시행하지 않고 치수강의 재혈관화를 기대하였다. 고정 기간은 증례 1의 경우 치성 2급 부정교합 상태와 혼합치열기로 유지에 의한 고정의 불완정성을 고려하여 1주 연장하여 3주간 고정하였으며, 의도적 정출시에는 2주간 고정하였다. 증례 2, 3은 치아 탈구와 함께 협측 치조골 골절이 동반되어 권고대로 고정을 4주간 시행하였다.

성인의 경우 유착이 치아 유지에 도움이 될 수도 있다. 그러나 치아의 맹출과 함께 악골의 수직, 수평적 성장이 이뤄지는 시기에는 완전 탈구된 치아의 재식 후 유착으로 인한 저위 교합으로 인하여 심미 장애가 발생할 가능성이 있다<sup>24</sup>. 이러한 경우에서 decoronation 술식으로 악골내 잔존치근으로 유지하여, 보철 치료 시에 악골의 흡수를 지연시키는 효과를 기대하기도 하며

<sup>25</sup>, 다른 방법으로 유착이 발생한 치아를 의도적으로 탈구시켜 골 유착을 파괴후, 치아 정출을 시행하는 시도도 보고되고 있다<sup>26</sup>. 이에 따라 증례 1의 경우 골 유착이 의심되는 좌우 중절치의 절단면 차이를 보임에 따라 의도적으로 탈구, 정출시키고 잠정 고정을 시행하여 양호한 상태를 얻게 되었다. 증례와 같이 성장기의 어린이에게 재식술은 치아 자체의 기능 이외에도 간격 유지 장치로 작용하며, 인접치를 적절한 위치로 유지하고, 정서적으로도 안정감을 줄 수 있다. 또한 치아의 조기 탈락시 상당량의 치조골 소실로 보철 과정을 어렵게 하는 상황을 예방할 수 있다<sup>27</sup>.

세 번째 증례 환자의 경우, 내원 후 응급실 처치를 수행하느라 재식까지의 시간이 지연되었다. 시간을 다투는 의과적 처치가 아니라면, 탈구치 치료가 우선되어야 하나, 단순 방사선 검사와 타박상 치료로 재식을 위한 시간이 흘러가게 되었는데, 응급실내의 치료 우선순위에 대한 협의는 아쉬운 면이 있다. 또한 자동차 보험의 보상 문제로 이후 치료에 대한 진행의 문제가 있는데, 치과의사의 입장에서는 자연치의 보존과 유지를 위해 노력해야 하나, 자동차 보험 등 민영 보험 처리 과정에서는 치아가 상실된 상태가 아니라는 점에서 손해사정 절차가 더 지연, 복잡해지는 문제가 생기고 있다. 점차 확대되어가는 민영 보험사와의 업무를 예상해 볼 때, 이러한 점들은 다각적인 면에서 조정과 협의가 필요할 것으로 예상된다.

완전 탈구된 치아의 재식과 관련 치료는 외상으로 불가피하게 발생한 손상을 최소화 하고, 자연치열을 보존하는 좋은 치료이나, 합병증으로 치근 흡수가 생기게 되는 경우가 있을 수 있다. 초진시 예후를 판정하기 어려운 상황이므로, 발생 가능한 합병증을 환자와 보호자에 치료 과정 중 고지하여 환자의 이해와 협조를 얻도록 하여야 한다. 치근 흡수에 대한 이해와 적절한 치료는 늘어나는 외상 환자의 처치, 자연치 유지와 보존에 있어 중요하고 필수적인 요소이다.

## 참고 문헌

- Hedegård B, Stålhane I. A study of traumatized permanent teeth in children 7-15 years. I. Swed Dent J. 1973 Sep;66(5):431-50.
- Ravn JJ. Dental injuries in Copenhagen schoolchildren, school years 1967-1972. Community Dent Oral Epidemiol. 1974;2(5):231-45.
- Andreasen JO, Andreasen FM : Textbook and colour atlas of traumatic injuries to the teeth. Copenhagen, Munksgaard, 587-633, 1994.
- Majorana A, Bardellini E, Conti G, Keller E, Pasini S. Root resorption in dental trauma: 45 cases followed for 5 years. Dent Traumatol 2003;19(5):262-5.
- Andreasen JO, Borum MK, Jacobsen HL, Andreasen FM. Replantation of 400 avulsed permanent incisors. 1. Diagnosis of healing complications. Endod Dent Traumatol 1995;11(2):51-8.
- Tronstad L. Root resorption--etiology, terminology and clinical manifestations. Endod Dent Traumatol. 1988;Dec;4(6):241-52.
- Andreasen JO. Effect of extra-alveolar period and storage media upon periodontal and pulpal healing after replantation of mature permanent incisors in monkeys. Int J Oral Surg. 1981 Feb;10(1):43-53.
- Blomiöf L. Milk and saliva as possible storage media for traumatically exarticulated teeth prior to replantation. Swed Dent J Suppl. 1981;8:1-26.
- Lekic PC, Kenny DJ, Barrett EJ. The influence of storage conditions on the clonogenic capacity of periodontal ligament cells: implications for tooth replantation. Int Endod J. 1998 Mar;31(2):137-40.
- Yamada H, Maeda T, Hanada K, Takano Y. Re-innervation in the canine periodontal ligament of replanted teeth using an antibody to protein gene product 9.5: an immunohistochemical study. Endod Dent Traumatol. 1999 Oct;15(5):221-34.
- Andreasen JO. Analysis of pathogenesis and topography of replacement root resorption (ankylosis) after replantation of mature permanent incisors in monkeys. Swed Dent J. 1980;4(6):231-40.
- Andreasen JO. Relationship between cell damage in the periodontal ligament after replantation and subsequent development of root resorption. A time-related study in monkeys. Acta Odontol Scand. 1981;39(1):15-25.
- Andreasen JO, Borum MK, Jacobsen HL, Andreasen FM. Replantation of 400 avulsed permanent incisors. 4. Factors related to periodontal ligament healing. Endod Dent Traumatol. 1995 Apr;11(2):76-89.
- Andreasen JO. External root resorption: its implication in dental traumatology, paedodontics, periodontics, orthodontics and endodontics. Int Endod J. 1985 Apr;18(2):109-18.
- Andreasen JO, Kristerson L. The effect of limited drying or removal of the periodontal ligament. Periodontal healing after replantation of mature permanent incisors in monkeys. Acta Odontol Scand. 1981;39(1):1-13.
- Andreasen JO. Periodontal healing after replantation and autotransplantation of incisors in monkeys. Int J Oral Surg. 1981 Feb;10(1):54-61.
- Andreasen JO. Relationship between surface and inflammatory resorption and changes in the pulp after replantation of permanent incisors in monkeys. J Endod. 1981 Jul;7(7):294-301.
- Andersson L, Jonsson BG, Hammarström L, Blomiöf L, Andreasen JO, Lindskog S. Evaluation of statistics and desirable experimental design of a histomorphometrical method for studies of root resorption. Endod Dent Traumatol. 1987 Dec;3(6):288-95.
- Andreasen JO, Paulsen HU, Yu Z, Bayer T. A long-term study of 370 autotransplanted premolars. Part IV. Root development subsequent to transplantation. Eur J Orthod. 1990 Feb;12(1):38-50.
- Kling M, Cvek M, Mejare I. Rate and predictability of pulp revascularization in therapeutically replanted permanent incisors. Endod Dent Traumatol. 1986 Jun;2(3):83-9.
- Ritter AL, Ritter AV, Murrain V, Sigurdsson A, Trope M. Pulp revascularization of replanted immature dog teeth after treatment with minocycline and doxycycline assessed by laser Doppler flowmetry, radiography, and histology. Dent Traumatol. 2004

## 참 고 문 헌

- Apr;20(2):75-84.
22. Trope M, Moshonov J, Nissan R, Buxt P, Yesilsoy C. Short vs. long-term calcium hydroxide treatment of established inflammatory root resorption in replanted dog teeth. *Endod Dent Traumatol*. 1995 Jun;11(3):124-8.
  23. Andersson L, Andreasen JO, Day P, Heithersay G, Trope M, Diangelis AJ, Kenny DJ, Sigurdsson A, Bourguignon C, Flores MT, Hicks ML, Lenzi AR, Malmgren B, Moule AJ, Tsukiboshi M. International Association of Dental Traumatology guidelines for the management of traumatic dental injuries: 2. Avulsion of permanent teeth. *Dent Traumatol*. 2012 Apr;28(2):88-96.
  24. Malmgren B, Malmgren O. Rate of infraposition of reimplanted ankylosed incisors related to age and growth in children and adolescents. *Dent Traumatol*. 2002 Feb;18(1):28-36.
  25. Filippi A, Pohl Y, von Arx T. Decoronation of an ankylosed tooth for preservation of alveolar bone prior to implant placement. *Dent Traumatol*. 2001 Apr;17(2):93-5.
  26. Takahashi T, Takagi T, Moriyama K. Orthodontic treatment of a traumatically intruded tooth with ankylosis by traction after surgical luxation. *Am J Orthod Dentofacial Orthop*. 2005 Feb;127(2):233-41.
  27. 한유리, 최형준, 이제호, 최병재. 완전 탈구된 치아의 지연 재식. *대한소아치과학회지* 2002;29(4):555-560.