

# 객혈과 공동 폐병변으로 폐결핵으로 오인된 폐흡충증 1예

박수은<sup>1</sup> · 송보경<sup>1</sup> · 황재연<sup>2</sup>

부산대학교 의과대학 소아청소년과학교실<sup>1</sup>, 양산부산대학교병원 영상의학과교실<sup>2</sup>

## Pulmonary Paragonimiasis Misdiagnosed with Pulmonary Tuberculosis

Su Eun Park<sup>1</sup>, Bokyoung Song<sup>1</sup>, Jae-Yeon Hwang<sup>2</sup>

<sup>1</sup>Department of Pediatrics, Pusan National University School of Medicine, Yangsan; <sup>2</sup>Department of Radiology, Pusan National University Yangsan Hospital, Pusan National University School of Medicine, Yangsan, the Republic of Korea

Paragonimiasis was one of the most common causes of cavitary lung lesions until the 1960s, but now it has become a very rare disease in Korea. A 16-year-old boy presented with hemoptysis and several days of cough. His plain chest radiograph showed nodular opacity with a cavity in the left upper lung region. Although his symptoms disappeared after taking antituberculous drugs, his plain chest radiograph and computed tomography images after completion of therapy showed a new nodule with a cavity in the left lung field. Through video-assisted thoracoscopic wedge resection, *Paragonimus* eggs were found in the lung tissues.

**Key Words:** Lung; Paragonimiasis

### 서론

폐흡충증(pulmonary paragonimiasis)은 음식물을 매개로 감염되는 기생충 질환의 하나로 우리나라에서는 주로 *Paragonimus westermani*에 의하여 발생한다<sup>1)</sup>. 폐흡충의 피낭유충(metacercaria)은 불완전하게 조리된 참게잡 혹은 가재잡 등을 통해 사람의 장관에 이르며, 소장에서 탈낭한 후에 장관벽을 뚫고 횡경막을 지나 폐에 도달하여, 폐 실질에서 성충으로 자란 후 알을 낳는다. 폐 이외에 드물게

근육, 뇌, 간, 비장 등에도 감염을 일으킬 수 있다. 1960년대까지 우리나라에서 폐흡충증의 유병률은 매우 높았으며 특히 소아는 홍역에 걸리면 이에 대한 치료로 민물 가재를 섭취하는 민간요법을 실시하였기 때문에 홍역이 유행한 이후에 폐흡충증의 발생이 증가하였다<sup>2)</sup>. 그러나 이후 민물 가재 등의 생식에 대한 위험성을 교육, 홍보하고 공중 보건이 향상되면서 그 빈도가 현저히 감소하였다. 따라서 현재 우리나라에서 기침, 객혈 등의 증상으로 환자가 병원을 방문하였을 때 임상가가 그 원인으로 폐흡충증을 의심하는 경우는 거의 없는 실정이며, 최근 우리나라에서 발표된 폐흡충증에 관한 여러 논문에서도 폐암, 폐결핵 등으로 오인되어 정확한 진단에 이르기까지 상당한 시간이 소요되었다<sup>3-5)</sup>.

저자들은 열감, 기침, 객혈이 발생하여 결핵으로 오인되어 항결핵제 치료로 임상 증상은 호전되었으나, 가슴 X-선 영상검사에서 악화하여 비디오 흉강경 구역절제술로 폐흡충증이 진단된 증례를 경험하여 보고하고자 한다.

접수: 2017년 4월 1일

수정: 2017년 5월 4일

승인: 2017년 5월 10일

책임저자: 박수은

부산대학교 의과대학 소아청소년과학교실

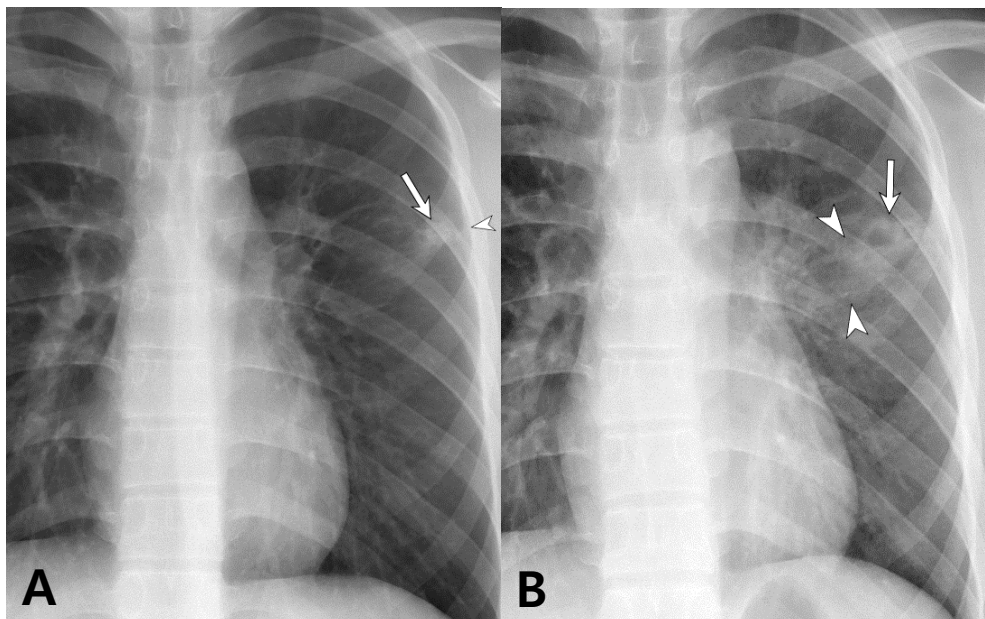
Tel: 055)360-3155, Fax: 055)360-2181

E-mail: psepse@naver.com

## 증례

평소 건강하였던 16세 남자가 수일 동안 열감과 기침이 있었으며 감기로 판단하고 지내다가 갑자기 기침이 발작적으로 발생하면서 소주 1컵 정도의 객혈이 동반되어 인근 병원을 방문하였다. 가슴 X-선 영상검사에서(Fig. 1A) 공기음영(air bubble)을 포함하고 있는 결절과 간유리 음영이 관찰되어 가슴 컴퓨터단층촬영과(Fig. 2A) 3회의 객담검사를 실시하였다. 객담 도말검사서 항산균은 발견되지 않았고 결핵균에 대한 핵산 증폭검사를 실시하지 않았다. 가족 중 결핵 환자는 없었고 학교 및 생활환경에서 결핵 환자에 노출된 적은 없다고 하였다. 투베르쿨린 피부 반응검사 유무는 확인되지 않았다. 폐결핵으로 추정 진단하고 isoniazid, rifampicin, ethambutol, pyrazinamide로 치료를 시작하였으며 약물 복용 이후 기침은 호전되었고 객혈도 더 이상 발생하지 않았다. 항결핵제 투약 약 4주째에 38℃ 이상의 열과 전신에 홍반 발진이 발생하여 약물 관련 이상 반응이 의심되어 저자들의 병원으로 전원 되었다. 전원 당시 가슴 X-선 영상검사서 공기음영이 동반된 결절은 여전히 관찰되었으나, 기침, 가래, 객혈 등의 증상은 없었다. 전혈구계산검사서 총 백혈구 5,980/mm<sup>3</sup> (중성구 58.9%, 림프구 30.1%, 호산구 6.5%)이었고, C-반응단

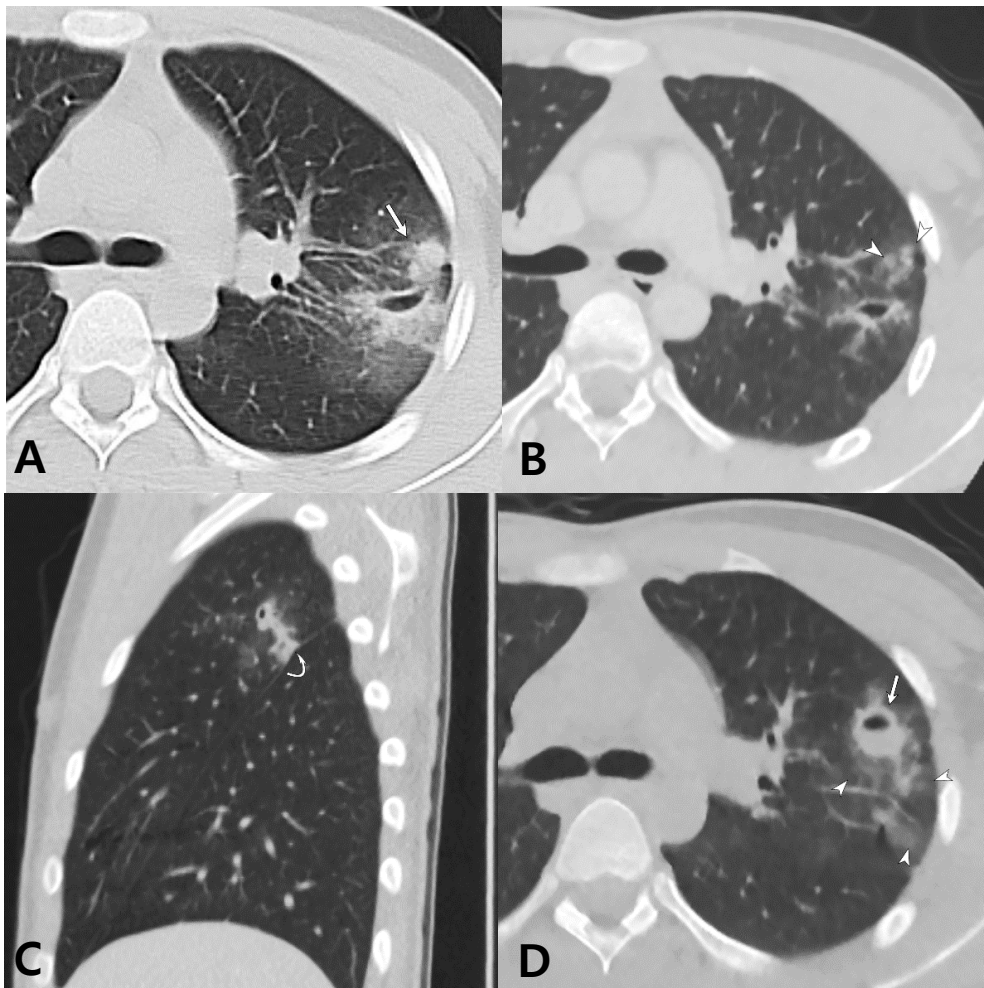
백 0.05 mg/dL, 적혈구침강속도(erythrocyte sedimentation rate) 2 mm/hr이었다. 이때 검사한 결핵균 항원에 대한 인터페론감마 분비검사는 음성이었다. Ethambutol 과 pyrazinamide를 복용하였을 때 발열과 전신 홍반 발진, 부종이 확인되어 isoniazid, rifampicin, levofloxacin, kanamycin으로 변경하여 4주 치료하였으며 이후 isoniazid, rifampicin으로 복용하였다. 약물에 의한 이상 반응은 더 이상 관찰되지 않았고 전혈구계산검사와 간기능 검사도 정상 범위였다. 치료 기간 동안 기침, 가래, 객혈, 흉통, 발열 등의 증상은 없었으며 체중감소도 없었다. 인근 병원 객담으로 검사한 결핵균 배양검사는 음성으로 확인되어 약제 변경 약 2개월에 가슴 컴퓨터단층촬영검사를 다시 시행하였다(Fig. 2B, C). 처음에 보였던 간유리 경화 병변은 감소되었는데 이는 객혈로 인한 폐출혈이 흡수된 것으로 판단하였다. 그러나 간유리 음영으로 둘러싸인 새로운 결절이 몇 개 더 발생하였다. 이 때 다시 검사한 총 백혈구 수는 4,080/mm<sup>3</sup> (중성구 50.0%, 림프구 38.0%, 호산구 3.7%), 유도객담에서 시행한 도말검사서 항산균은 관찰되지 않았고, 결핵균 배양검사도 음성이었다. 혈액 galactomannan 항원검사 음성이었으며, 객담으로 검사한 진균 배양검사 음성이었다. 혈청 면역글로블린 G (immunoglobulin G [IgG]) 1,074 mg/dL, 혈청 IgE 174.93 IU/



**Fig. 1. (A)** Initial chest radiograph shows a subpleural nodule (arrow) in the left upper lung field with localized pleural thickening (arrowhead). Note subtle bubble-like air density within the nodule. **(B)** Follow-up chest radiograph after completion of antituberculosis medication reveals enlargement of the nodule with increased cavitory portion (arrow) accompanied with pulmonic infiltrates (arrowheads).

mL이었다. 항핵항체와 항중성구세포질항체(antineutrophil cytoplasmic antibody)검사는 음성이었다. 폐결핵으로 진단할 수 있는 세균학적 검사 증거가 없었으나 공동이 동반된 폐 결절을 설명할 수 있는 다른 원인도 확인되지 않아 총 6개월의 항결핵제 치료를 완료하고 재평가하기로 하였다. 항결핵제 치료 종결 1개월 뒤 가슴 X-선 영상검사에서는 변화가 관찰되지 않았으나 치료 종결 3개월 뒤에 검사하였을 때 새로운 공동이 있는 간유리 경화 병변이 기존에 있던 공동 옆에 발생하였다(Fig. 1B). 이때 다

시 검사한 가슴 컴퓨터단층사진에서도 동일한 병변으로 확인되어(Fig. 2D), 폐흡충증의 가능성을 처음으로 생각하였다. 기침과 객담 등의 증상이 없어 기관지내시경검사를 실시하였으며 이상 소견은 관찰되지 않았고, 기관지폐포세척액으로 시행한 세균, 진균, 결핵균 배양검사는 음성이었으며, 기생충란은 관찰되지 않았으나, cytopsin에서 호산구의 비율이 33%로 증가하여 있었다. 총 백혈구 수는  $5,690/\text{mm}^3$  (중성구 65.8%, 림프구 20%, 호산구 8.6%)이었다. 정확한 진단을 위해 비디오 흉강경 구역 절제술



**Fig. 2.** Serial follow-up of computed tomography (CT). (A) Initial CT scan image shows subpleural air space consolidation and nodule (arrow) with peripheral ground-glass attenuation and tubular shape cavity in the left upper lobe. (B) Follow-up CT scan during antituberculosis medication shows clusters of tiny centrilobular nodules (arrowheads) whereas surrounding ground-glass opacities are resolved. (C) Sagittal image reveals subpleural linear air space consolidation with internal cavitation and surrounding halo of ground-glass attenuation. Note the indentation of the pleura (curved arrow). (D) CT image obtained after completion of antituberculosis medication shows newly appeared nodule with central cavitation (arrow) and increased extent of surrounding ground-glass attenuation (arrowheads).



을 실시하였으며 폐 조직에서 폐흡충란으로 보이는 충란이 다수 발견되었으며(Fig. 3), anti-paragonimus IgG (효소결합면역흡착측정, ELISA) 양성으로 폐흡충증으로 최종 진단하였다. Praziquantel을 2일간 복용하였으며 1년 뒤 검진에서 호흡기 증상은 없었고 가슴 X-선 영상검사에서도 특이 소견은 관찰되지 않았다. 보호자와 환자에게 다시 확인한 병력에서 객혈 발생 약 한 달 전에 민물 참깨 간장게장을 먹었다는 것을 확인하였다.

### 고찰

객혈을 동반한 폐 공동 병변은 다양한 원인에 의하여 발생한다. 폐에 공동이 발생할 수 있는 기전은 세균 감염에 의한 화농 괴사, 결핵균에 의한 건락 괴사, 혈관 침범 혹은 혈관염에 의한 허혈 괴사, 폐 구조물의 폐색으로 인한

낭성 팽창(cystic dilatation), 암 조직의 액화 등으로 다양하다<sup>6)</sup>. 객혈을 동반한 폐 공동 병변을 일으킬 수 있는 원인을 감염질환과 비 감염질환으로 나누어 생각할 수 있으며, 비 감염질환으로는 악성 종양, 자가 면역 질환, 폐색전증 등이 있다. 감염 원인으로는 세균, 진균, 결핵균, 기생충 등으로 매우 다양하다. 소아 청소년에게 객혈이 발생하였을 때, 이 연령군은 악성 종양의 빈도가 매우 낮고, 자가 면역 질환도 의심할 만한 다른 증상이 없다면 감별 진단으로 고려하지 않기 때문에, 감염이 원인일 가능성이 높다. 우리나라는 특히 결핵의 유병률이 높기 때문에 소아 청소년의 객혈이 주 증상이면서 폐 공동 병변이 관찰되면 가장 먼저 결핵을 의심하게 된다. 폐결핵이 의심되면 객담도말검사 등을 실시하고 다른 원인일 가능성이 없으면 통상적으로 배양검사가 확인되기 전이라도 항결핵제 치료를 시작하게 된다. 이때 소아청소년은 접촉 병력이 확인되면 결핵의 가능성이 높다. 본 증례는 갑자기 발생한 기침과 객혈이 주 증상이었으며 가슴 X-선 사진에서 공동이 있는 경화 병변이 확인되어 결핵의 유병률이 높은 우리나라에서 결핵을 가장 먼저 감별 진단으로 고려하여 치료하였으며 우연히 항결핵제 치료 후 기침과 객혈 증상이 재발하지 않아 폐흡충증을 진단하기까지 시간이 지연되었다. 결핵으로 오인되어 항결핵제 치료 후에 증상의 호전을 보인 예는 53세 성인에서도 보고된 바 있다<sup>3)</sup>.

1994년부터 2004년까지 36명의 환자를 보고한 우리나라의 연구<sup>7)</sup>에 의하면 폐흡충증의 평균 연령은 48세(범위, 19-75세)였으며, 객혈이 20명의 환자에서 관찰되어 가장 흔한 증상이었다. 다음으로 기침과 흉통이 흔한 증상이었으며 발열은 단지 5명에서만 관찰되었다. 객담으로 cytopsin 검사를 30명에서 실시하였으며, 이 중 26명에서 기생충란이 발견되었다. 25명의 환자에서 말초혈액에서 호산구가  $500/\text{mm}^3$  이상 증가하여있었다. 본 증례 환자는 발병 초기에만 기침과 객혈이 있었고 기관지폐포세척액으로 cytopsin을 실시하였으나 기생충란을 발견하지 못하였으며 수차례 시행한 전혈구계산검사에서 호산구가  $500/\text{mm}^3$  이상 증가한 적은 없었다. 본 증례의 병변이 기관지에서 비교적 먼 흉막 근처에 위치하여 기관지세포액검사에서 기생충란이 발견되지 않았을 가능성이 있다.

가슴 컴퓨터단층사진검사에서 간유리 경화 병변은 악성 종양, 염증, 국소 출혈 등 다양한 원인에 의하여 나타나기 때문에 이 소견만으로 원인을 특정하기에는 어려움이 있다<sup>8)</sup>. 본 증례는 시간 간격을 두고 검사한 흉부 X-선 영상검사와 가슴컴퓨터단층사진검사에서 병변의 위치가 변화하여 폐흡충증이 처음으로 의심되었다. 폐결핵과 구별되

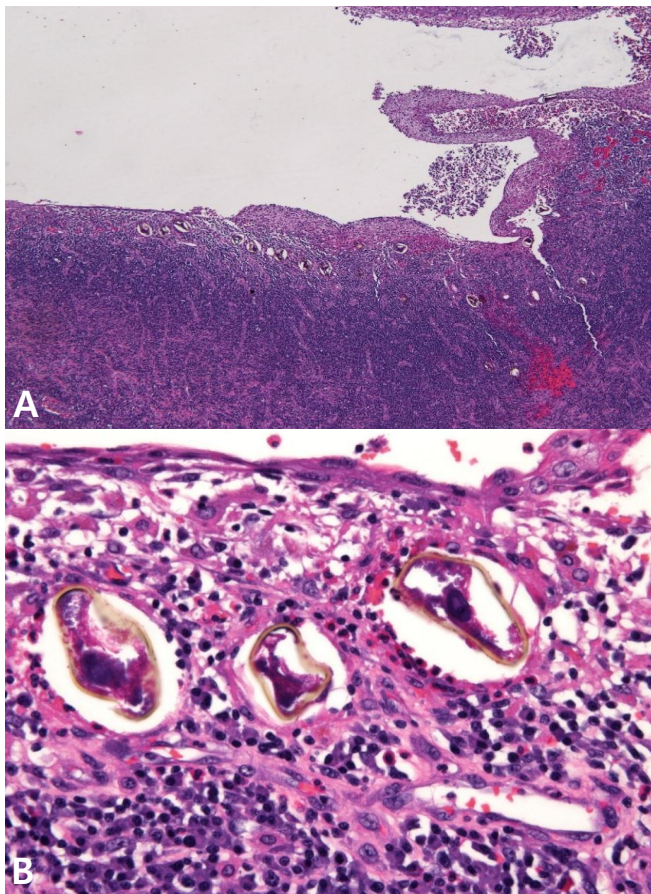


Fig. 3. Histopathology of video assist thoroscopic segmentectomy specimen showed scattered eggs of *Paragonimus* in bronchi and lung parenchymas (A: H&E stain,  $\times 40$ ; B: H&E stain,  $\times 400$ ).

는 폐흡충에 의한 폐병변 영상 소견의 특징으로는 병변의 모양과 위치가 비교적 빠르게 변화하며, 결절형보다는 경계가 불분명한 폐경화로 나타나는 경우가 더 흔하다는 점 등이 있다<sup>8,9)</sup>. 그러나 임상외가 폐흡충의 가능성을 의심하지 않으면 영상검사만으로 폐결핵과 구별하기에는 어려움이 있다고 생각된다.

최근 우리나라에서 기생충 질환이 현저하게 감소하면서 소아 청소년 연령이 기침, 객혈의 증상을 보이면서 흉부 X-선 검사에서 공동 폐병변을 보이면 폐결핵의 가능성을 가장 먼저 생각하여 치료를 시작하지만, 흉부 X-선 검사에서 호전이 없다면 공동 폐병변을 일으킬 수 있는 다양한 원인에 대한 평가가 필요하며 비교적 드문 질환을 진단하기 위해서는 조직검사 등을 포함하여 적극적으로 검사를 실시하여야겠다<sup>6)</sup>.

## References

1. Choi DW. Paragonimus and paragonimiasis in Korea. Korean J Parasitol 1990;28 Suppl:79-102.
2. Yun DJ. Paragonimiasis in children in Korea, related to the custom of ingesting raw crayfish for the treatment of measles. J Pediatr 1960;56:736-51.
3. Lee S, Yu Y, An J, Lee J, Son JS, Lee YK, et al. A case of delayed diagnosis of pulmonary paragonimiasis due to improvement after anti-tuberculosis therapy. Tuberc Respir Dis (Seoul) 2014;77:178-83.
4. Lee JJ, Choi CM, Kwon HH, Kim MS, Kim JS, Park SY, et al. A case of pulmonary paragonimiasis mimicking lung cancer diagnosed by EBUS-TBNA. Korean J Med 2013; 84:423-7.
5. Kim KU, Lee K, Park HK, Jeong YJ, Yu HS, Lee MK. A pulmonary paragonimiasis case mimicking metastatic pulmonary tumor. Korean J Parasitol 2011;49:69-72.
6. Gadkowski LB, Stout JE. Cavitary pulmonary disease. Clin Microbiol Rev 2008;21:305-33
7. Jeon K, Koh WJ, Kim H, Kwon OJ, Kim TS, Lee KS, et al. Clinical features of recently diagnosed pulmonary paragonimiasis in Korea. Chest 2005;128:1423-30.
8. Park CM, Goo JM, Lee HJ, Lee CH, Chun EJ, Im JG. Nodular ground-glass opacity at thin-section CT: histologic correlation and evaluation of change at follow-up. Radiographics 2007;27:391-408.
9. Jeon KN, Park MJ, Bae K, Choi HY, Choi HC, Na JB, et al. Paragonimiasis: a pictorial essay. J Korean Soc Radiol 2013;69:365-71.

## 요약

우리나라에서 폐흡충증은 1960년대 까지만 해도 매우 흔하여 폐의 공동 병변을 일으키는 주요 감염 원인이었으나 현재는 매우 드문 감염병이 되었다. 16세 남자가 갑자기 열감, 기침, 객혈이 발생하여 가슴 X-선 영상검사를 실시하였고, 공기음영(air bubble)을 포함하고 있는 결절과 간유리 음영으로 세균학적으로 결핵균이 확인되지 않았으나 결핵으로 진단받고 항결핵제로 치료를 받았다. 항결핵제 치료 후에 더 이상 기침 등의 증상은 호소하지 않았으나 가슴 X-선 영상검사와 가슴 컴퓨터단층촬영검사서 병변이 악화되어 비디오 흉강경 구역절제술을 실시 받았으며 조직검사서 폐흡충란이 발견되어 폐흡충증으로 진단된 증례를 경험하여 보고하고자 한다.