

## 복시 및 안구운동장애를 호소하는 동안신경마비 환자 치험 1례

손정화, 정민호, 김재학, 조기호, 정우상, 권승원, 문상관  
경희대학교 대학원 한방순환신경내과학교실

### A Case Report of Diplopia and Limitation of Eye Movement in Oculomotor Nerve Palsy Treated with Korean Medicine

Jeong-hwa Son, Min-ho Jung, Jae-hak Kim, Ki-ho Cho, Woo-sang Jung, Seung-won Kwon, Sang-kwan Mun  
Dept. of Cardiology and Neurology, Graduate School, Kyung-Hee University

#### ABSTRACT

A 70-year-old Korean female with diplopia and left ptosis due to oculomotor nerve palsy presented to the hospital. The patient was treated with electroacupuncture, sweet bee venom pharmacopuncture, and moxibustion. She also received acupuncture and herbal medicines *Siryeng-tang* and *Boikyangwi-tang*. The change in length (mm) from the medial canthus to the lateral iris was measured to evaluate limitation of eye movement, and Numeric Rating Scale (NRS) for diplopia. Limitation of eye movement and diplopia was used to determine diplopia. The limitation of eye movement and diplopia were improved after the administration of the Korean medicines. Korean medicine may be effective in treating limitation of eye movement and diplopia due to oculomotor nerve palsy.

**Key words:** oculomotor nerve palsy, sweet bee venom, electroacupuncture, moxibustion, Korean medicine

#### I. 서론

동안신경이라 불리는 3번 뇌신경은 외안근 중 내직근, 하직근, 상직근, 하사근 그리고 안검거근, 홍채조임근을 지배하여 안구의 움직임 뿐만 아니라 안검 및 홍채의 움직임까지 조절하는 뇌신경으로서, 안구운동을 담당하는 3, 4, 6번 뇌신경 손상 중에 단일 뇌신경 손상으로서 가장 빈도가 낮은 17%의 유병률을 가지고 있다.

동안신경의 장애의 원인으로는 허혈성 원인이 34.8%로 제일 많으며, 그 다음으로는 원인을 알지

못하는 특발성인 경우가 26.1%이다. 나머지는 기타 동맥류 혹은 두부 외상, 종양 등이다. 뚜렷한 원인 없이 나타나는 특발성 동안신경마비의 경우 대부분 뇌간에서 안와까지의 신경 자체에 대한 미세한 경색을 원인으로 추정하고 있으며, 당뇨, 고혈압, 고지혈증 등 혈관계 질환을 주요 위험요소로 보고 있다<sup>1</sup>.

본 증례에서는 특발성 동안신경마비로 인한 좌측 안구운동장애 및 복시 증상에 대해 10일간의 한방치료를 시행하였고 유의미한 증상의 개선을 보였기에 이를 소개하고자 한다.

#### II. 증례

1. 성 명 : 이○○
2. 성별/나이 : 여자 70세

· 투고일: 2017.03.24, 심사일: 2017.05.13, 게재확정일: 2017.05.24  
· 교신저자: 문상관 서울시 동대문구 회기동 1번지  
경희대학교 한방병원 순환신경내과학교실  
TEL: 02-958-9275 FAX: 02-958-9132  
E-mail: vtringg@hanmail.net

3. 주소증

- 1) 복시 : 물체가 두 개로 보이며, 그로 인한 현훈 동반
- 2) 좌안구운동장애 : 좌측 안구 내전 및 상향주시에 어려움 있음
- 3) 좌안검하수
4. 발병일 : X년 7월 9일
5. 진 단 : Oculomotor nerve palsy
6. 과거력 : None specific
7. 가족력 : None specific
8. 사회력 : Smoking (-), Alcohol (-)
9. 현병력

70세 여성 환자로 별무대병 중 X년 7월 9일 갑자기 복시 및 좌측 안검하수, 좌측 안구 운동장애 발생하여 지역 안과 및 신경과 방문하여 혈액검사, 뇨검사, 검안경 검사 시행하였으나 별다른 소견 듣지 못하고 정밀검사 권유받아 X년 7월 11일 경희의료원 한방병원 외래 통하여 입원함.

10. 검사소견

- 1) Laboratory(X년 7월 11일) : Unremarkable
- 2) Brain magnetic resonance imaging(X년 7월 11일) : Unremarkable

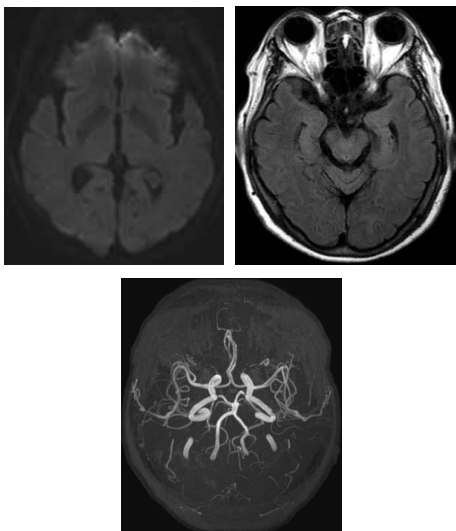


Fig. 1. Brain MRI & MRA.

11. 계통적 문진

- 1) 睡眠 : 양호
- 2) 食事/消化 : 양호
- 3) 寒熱 : 顔面熱感
- 4) 頭 : 頭頂痛
- 5) 面 : 顴紅
- 6) 舌 : 舌淡紅黃苔
- 7) 脈 : 數
- 8) 大便 : 1회/1일, 양호
- 9) 小便 : 양호

12. 치료 방법

- 1) 치료 기간 : X년 7월 11일-X년 7월 20일(10일간)
- 2) 침치료 : 0.25×40 mm stainless steel(동방침구 제작소 일회용 호침)을 사용하여 양측 합곡, 외관, 수삼리, 곡지, 족삼리, 상거허, 현중, 태충, 좌측 찬죽, 어요, 사죽공, 사백, 태양혈에 자침하였다. 유치 시간은 20분으로 하였고, 하루 1회 시행하였다.
- 3) 한약치료  
X년 7월 11일-X년 7월 20일 : 柴芩湯(시호 6 g, 택사 5 g, 백출 저령 적복령 각 4 g, 반하 3 g, 황금 인삼 감초 계지 각 2 g)
- 4) 뜸치료 : X년 7월 13일-X년 7월 20일(일요일 제외) 직접에주구를 활용하여 좌측 찬죽, 어요, 사죽공, 태양혈에 하루 3차례 온열자극을 가하였으며, 간접구를 활용하여 중완, 관원에 하루 1차례 온열자극을 가하였다.
- 5) 전침치료 : X년 7월 13일-X년 7월 20일(일요일 제외) 0.25×40 mm stainless steel(동방침구 제작소 일회용 호침)을 사용하여 좌측 찬죽, 어요, 사죽공, 태양혈에 자침하고 빈도는 2 Hz, 강도는 환자가 견딜 수 있는 최대한의 세기로 하루 1회 20분 시행하였다.
- 6) 봉독치료 : X년 7월 13일-X년 7월 20일(일요일 제외) Sweet bee venom을 1:30000으로 희석한 봉독약침액을 찬죽, 어요, 사죽공, 태양, 사백혈 0.5 cc 가량 주입하였다.

13. 평가방법

환자의 치료경과를 평가하기 위해 좌측 안구 내전시 목내자(目内眥)에서 눈동자 외측 가장자리까지의 길이를 측정하였고, 복시의 정도는 Numeric rating scale(NRS)를 측정하여 그 정도를 평가하였다.

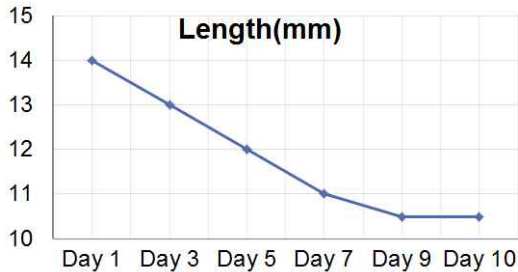


Fig. 2. Change of length (mm) from medial canthus to lateral iris.

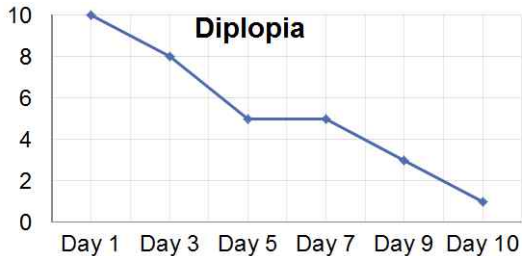


Fig. 3. Change of NRS for diplopia.

14. 치료경과

입원당시 좌안 내전시 목내자에서 눈동자 외측 가장자리까지의 길이는 14 mm였으나 치료 후 10일에는 10.5 mm까지 감소하였으며, 복시에 대한 NRS 또한 입원당시 NRS 10점에서 치료 후 10일에는 NRS 1점으로 감소하였다.

III. 고 찰

안구운동은 3, 4, 6번 뇌신경을 통해서 이루어지며, 단일 혹은 복합적인 뇌신경의 병변으로 안구운

동장애가 발생한다. 각각의 뇌신경이 담당하는 외안근이 다르기 때문에 안구운동장애가 나타나는 방향으로 손상된 뇌신경을 의심해볼 수 있다. 3번 뇌신경인 동안신경에 문제가 생기면 특별히 안구 내전운동에 장애가 생기며, 동안신경은 안검거근과 홍채조임근을 지배하여 안구 운동 장애뿐 아니라 안검하수, 동공 확장 같은 증상들이 나타나기도 한다.

빈도를 보자면 6번 뇌신경의 병변이 57%로 제일 많으며, 4번 뇌신경의 병변이 21%로 그 다음이며, 3번 뇌신경의 병변이 17%, 여러 신경의 손상이 5%이다. 이 환자의 경우에는 내전운동에 장애를 일으키는 3번 뇌신경(동안신경)의 문제가 있었는데, 동안신경의 장애의 원인으로는 허혈성 원인이 34.8%로 제일 많으며, 그 다음으로는 원인을 알지 못하는 특발성인 경우가 26.1%이다. 나머지는 기타 동맥류 혹은 두부 외상, 종양 등이다. 뚜렷한 원인 없이 나타나는 특발성 동안신경마비의 경우 대부분 뇌간에서 안와까지의 신경 자체에 대한 미세한 경색을 원인으로 추정하고 있으며, 당뇨, 고혈압, 고지혈증 등 혈관계 질환을 주요 위험요소로 보고 있다<sup>1</sup>.

환자와 같이 내전 장애 및 안검하수 증상을 일으킬 수 있는 대표적인 질환은 3번 신경마비 및 중뇌경색이다. 그러나 중뇌경색은 편마비나 운동실조가 동반되는 경우가 많아서 이 환자와 같이 안구 증상만 있는 것은 드물고, Br-MRI에서 lesion이 나오지 않았으므로 중뇌경색은 배제할 수 있었다<sup>2</sup>. 따라서 본 증례는 중뇌경색이 아니며, 병인이 뚜렷하지 않은 특발성 동안신경마비로 판단된다.

특발성 동안신경 마비 초기에는 스테로이드 투여를 통한 염증 제거 및 복시 증상을 경감시키기 위해 환측 안구를 가리거나 보톡스 주입, 프리즘 안경을 착용하여 초점을 보정하는 방법을 사용하고, 9-12개월간 경과관찰 후 호전반응이 없을 경우 수술 요법을 통해 교정을 한다<sup>3,4</sup>. 이러한 치료를 받을 경우 68%의 환자가 4주, 96%의 환자가 8주 이내, 모든 환자가 12주 안에 정도-완전 호전을 나

타내었다는 연구 결과가 있으며, 4-8주 내에 치료에 대한 반응이 없거나 악화될 경우 예후가 불량한 것으로 나타났다<sup>5</sup>. 다른 연구에서는 치료를 할 경우, 37%의 환자는 평균적으로 3개월 후 완전히 회복하였고, 80%의 환자가 부분적으로 회복하는 것으로 나타났다. 그리고 발병일부터 6개월이 지나 후유증이 남아있더라도 추가적 치료를 통해 서서히 안구운동 장애가 회복될 수 있는 것으로 나타났다<sup>6</sup>.

한의학적 관점으로 볼 때, 환자와 같은 안구운동장애 및 복시는 巢元方の 《諸病源候論》에 최초로 기재되어있으며, “精虛而邪氣乘之則精散, 故視一物爲兩也”, “精不正則偏視”<sup>7</sup>라고 서술하며 精虛 및 精不正을 주요 원인으로 언급하였다. 이 외에도 다른 문헌들에서는 안구운동장애는 目偏視, 風牽偏視, 雙目通睛, 視正反斜, 墮睛, 目仰視 등으로 표현되었고, 복시는 視一爲二, 神珠將反, 瞳神反背<sup>8</sup> 등으로 표현되어있다. 이와 관련하여 전 등<sup>9</sup>은 허혈성 동안신경마비 3례, 특발성 동안신경마비 2례를 보중익기탕가미방 투약, 안구 주위 혈자리에 침, 전침으로 치료하였으며, 이 등<sup>10</sup>은 특발성 동안신경마비 1례에 세간산가감, 육미지황탕가감 투약, 안구 주위 혈자리에 자침하였고, 정 등<sup>11</sup>은 특발성 동안신경마비 1례에 양위탕가미, 안구 주위 혈자리에 자침, 전침으로 치료를 시행하였다. 공통적인 치료로는 안구 주위 혈자리에 자침 혹은 전침 치료가 있으며, 평균 2주부터 호전을 보여 40일 이후에 완전 회복을 보였다.

상기 환자의 경우 복시 및 안검하수를 호소하였으며 이로 인하여 삶의 질 저하를 호소하고 있었다. 이에 柴芩湯을 처방하였다. 이 처방은 元代 危亦林的 《世醫得效方》에 처음으로 언급된 처방으로 청열의 효능이 있는 小柴胡湯과 利水の 효능이 있는 五苓散을 합한 방제이다. 이후에 淸熱, 利水, 祛風, 消腫의 치법을 대오로 삼아 이용되어왔으며, 황 등<sup>12</sup>은 시령탕의 이노, 소염, 해열, 진통 효과에 대해서 발표한 바 있다. 상기환자는 계통적 문진

상 顔面熱感, 舌淡紅黃苔, 顴紅, 脈數의 소견을 보이고 있으며, 복시로 인한 眩暈 증상이 있어 熱證 및 水氣가 정체된 것으로 보아 청열하는 小柴胡湯과 이수시키는 五苓散을 합방하여 본 처방을 사용하였다.

특발성 동안신경마비 환자의 완전 회복은 평균적으로 3개월 후로 알려져 있으나 상기 환자는 X년 7월 9일에 증상이 발생하였고, 이후 스테로이드 제제 복용 없이 7월 11일부터 7월 20일까지 본원에서 한약·전침·침·봉독·뜸치료를 받으며 증상의 지속적 변화를 보여 10일 정도 만에 일상생활에 거의 지장이 없을 정도로 호전되어 환자의 만족도가 높았다. 한약 및 한방치료가 증상 개선에 유의미한 영향을 미쳤을 것으로 사료된다.

#### IV. 결론

동안신경마비로 인한 안구운동장애 및 복시를 호소하던 환자에게 10일간의 한방치료를 시행하였고, 안구운동장애 및 복시 증상이 상당부분 개선되었다.

#### 참고문헌

1. Tiffin PA, MacEwen CJ, Craig EA, Clayton G. Acquired palsy of the oculomotor, trochlear and abducens nerve. *Eye* 1996;10:377-84.
2. Schiefer U, Wilhelm H, Hart W. Clinical Neuro-Ophthalmology - A practical Guide. New York: Springer Berlin Heidelberg; 2007.
3. Park KY, Lee SH, Byeon WG, Shin DI, Shim MS, Lee SS, et al. A Case of Germinoma Presenting with Pupil-involving Isolated Oculomotor Nerve Palsy. *The Journal of Korea Neurological Association* 2001;19(4):423-6.
4. Kim JY, Ahn M. Side Effects of Intravenous

- Methylprednisolone Pulse Therapy in Eye Diseases. *Journal of The Korean Ophthalmological Society* 2008;49(1):14-8.
5. Capo H, Warren F, Kupersmith MJ. Evolution of oculomotor nerve palsies. *J Clin Neuroophthalmol* 1992;12(1):21-5.
  6. Golnik KC, Miller NR. Late recovery of function after oculomotor nerve palsy. *Am J Ophthalmol* 1991;111(5):566-70.
  7. Chao YF. Zhu bing yuan hou lun. Seoul: Daesungmunhwasa; 1992, p. 206.
  8. Chae BY. Korean Oriental Ophthalmology & Otolaryngology. Seoul: Jipmundang; 1994, p. 68-9, 117-8, 140-4, 167, 181-2.
  9. Jun HJ, Hwang U, Kim JI, Lee HM, Nam SS, Kim YS. Case Report of Oculomotor palsy patient treated with Electroacupuncture. *Journal of Korean acupuncture & moxibustion medicine society* 2002; 19(4):200-7.
  10. Lee CH, Lee CH, Park MK, Jung WH, Choi BS, Hong KE, et al. A Idiopathic Oculomotor Nerve Palsy Patient Treated by Acupuncture Complex Therapy. *Journal of Korean acupuncture & moxibustion medicine society* 2010;27(4):233-8.
  11. Chung SH, Cho CK, Ji YS, Kim HJ, Kim YI. A Case Report of Oculomotor Nerve Palsy Patient Treated by Traditional Korean Medicine. *Korean J Institution of oriental medicine* 2015; 23(2):45-52.
  12. Hwang HS, Du HG. The Effect of Siryeongtang and Gamisiryongtang on Urination, Antiinflammation, Antipyresis, and Analgesia. *The Journal of Korean Oriental Internal Medicine* 1986;3(1):49-66.