

大韓醫療氣功學會

대한의료기공학회지  
J. OF KOREAN ACADEMY OF MEDICAL GI-GONG  
Vol.17. No.1. 2017.12.31

## 휘담식 수기요법을 중심으로 한 난임 치료 임상 1례 보고

정은지\* · 필감매\* · 안훈모\* · 장상철\* · 배재룡\*

\* : 대한의료기공학회

### ABSTRACT

One Case Report of Infertile Woman  
Taking Whidam's *Su-Gi* therapy  
with Korean Medical Treatment

Eun-Ji Jeong\*, Chien-Mei Pi\*, Hun-Mo Ahn\*,  
Sang-Chul Jang\*, Jae-Ryong Bae\*

\* : The Member of the Korean Academy of Medical Gi-Gong

**Objectives** : This paper is to report a natural pregnancy of Whidam's *Su-Gi* therapy with korean medical treatment on a infertile patient who had a missed abortion and was repeatedly failed in IVF-ET.

· Received : 20 October 2017 · Revised : 03 November 2017 · Accepted : 15 November 2017

Correspondence to : 배재룡(Jae Ryong Bae)

경기도 김포시 통진읍 김포대로 2347-19 무의도한방병원

Tel. 031-999-2222 Fax. 031-999-2200 E-mail : zailong@hanmail.net

**Methods** : A patient who had infertility problem had a missed abortion, endometrial curettage and IVF-ET several times. In this study, the patient steadily took a Whidam's *Su-Gi* therapy with korean medical treatment such as herbal medication, acupuncture, and cupping therapy, and so forth.

**Results** : Through taking Whidam's *Su-Gi* therapy without assisted reproduction techniques, the patient got pregnant naturally.

**Conclusions** : This case suggest that Whidam's *Su-Gi* therapy with korean medical treatment is effective in treating infertile female after missed abortion and failure in IVF-ET and inducing natural pregnancy. Therefore, there needs to be more trial on infertile patients treated with *Su-Gi* therapy with korean medical treatment.

\* **Key words** : Infertility, Missed abortion, Whidam's *Su-Gi* therapy, pregnancy, *Gi-Gong*.

## I . 緒論

아기를 낳을 수 있는 연령이 된 건강한 남녀가 결혼하여 피임을 전혀 하지 않은 상태에서 정상적인 성생활을 하고 있음에도 불구하고 1년이 지나도록 임신이 되지 않는 상태를 ‘不妊’이라 한다. 최근에는 불임이 주는 부정적인 의미 때문에 ‘難妊’이란 용어로 대체하는 추세이다. 정상적인 부부간 피임을 하지 않고 부부 생활을 한다면 1년 이내에 70~80% 정도가 임신이 이루어지며, 2년 이내에 80~90%가 임신에 성공한다. 난임 환자는 점차 늘고 있어 건강보험심사평가원에서 공개한 의료통계 자료에 따르면 2013년에는 192,457명에서 2016년에는 219,110명으로 난임 환자가 증가하였다<sup>1)</sup>.

난임 부부의 증가가 사회적 문제로 떠오르면서 정부에서도 이를 해결하기 위한 정책들을 마련했다. 인공수정, 체외수정 등 난임 시술에 대한 경제적 지원은 저출산 정책의 일환으로 2006년부터 <난임 부부 지원 사업>으로 시작되어 2016년 9월부터는 소득기준 제한을 없애고 지원 횟수를 넓히며 점차 확대되었다. 그러나 보건복지부의 자료에 따르면 정부가 저출산 해결을 위해 2016년도에만 난임 시술비로 1127억 원을 지원했지만 임신 성공률은 30%가 채 되지 않는 것으로 나타났다<sup>2)</sup>. 또

1) Health Insurance Review & Assessment Service, Healthcare Bigdata Hub, Medical Statistics Information, 국민관심질병통계 2017년도 자료

한 정부의 지원이 있어도 시술 비용 자체가 높아서 경제적인 부담도 여전히 해결되지 않고 있으며 낮은 착상율과 과배란 유도 시 사용되는 약제에 의한 부작용뿐 아니라 그 외에도 심각하지 않은 신체 증상들은 간과되고 있다. 이러한 문제점들이 있으므로 효과적인 한의학적 접근이 무엇보다 필요한 때이다.

한의학 고전에서는 ‘求嗣’ ‘種子’ ‘嗣育’ ‘求子’ ‘子嗣’ 등의 부문에서 난임을 다루고 있으며 대표적인 처방으로 調經種玉湯, 溫經湯, 導痰湯 등이 사용 된다<sup>3)</sup>. 『東醫寶鑑』 雜病篇 제10권에서는 “生人之道 始於求子 求子之法 莫先調經”이라 하여 난임 치료에 있어서 調經을 중요시 했다<sup>4)</sup>. ‘최’가 연구한 ‘난임 부부의 한방 의료기관 이용 실태 및 한방 난임 치료 지원 사업 수요에 관한 설문조사 연구(2013)’에서 조사대상자 중 96.8%가 (124명 중 120명) 향후 한방 난임 치료에 대한 정부지원이 필요하다고 대답했고 90.3%가 정부의 한방 난임 치료 지원 사업 참여 의사가 있다고 대답했다<sup>5)</sup>.

최근 난임에 대한 한의학적 치료법이나 다수의 임상증례 보고를 살펴보면 대부분의 환자에게 한약 투여가 이루어지며 환자에 따라서 침 치료, 뜸 치료, 부항요법을 시행하는 것을 알 수 있으며 난임에 기타 한의학적 치료법을 활용한 연구나 임상보고는 찾기가 어려웠다. 이에 본 저자는 체외수정 실패 후 난임을 치료하기 위한 복합적인 한방 치료를 비롯한 휘담식 수기요법 중 복부수기를 진행하여 건강한 아이를 출산한 결과를 얻었기에 이를 보고하고자 한다.

## II. 本論

### 1. 치료대상

2015년 서울 영등포구 소재 H 한의원에 2015.07.22.부터 2015.11.12.까지 총 47회의 통원 치료를 받은 난임 환자 1명을 대상으로 하였다.

### 2. 환자 이력

#### 1) 예진 사항

- (1) 환자명 : 김00(F/38세)
- (2) 초진일 : 2015년 07월 22일

---

2) Ministry of Health and Welfare. 2012~2016년 연도별 난임시술(체외수정과 인공수정) 및 임신 현황

3) Korean Medicine Gynecology & Obstetrics. 한의부인과학 교재편찬위원회. 2002:469. p.249.

4) Heo Jun. Dongeuibogam(Korean Translation Board of Dongeuibogam trans). Kyeongnam-Hadong:Dongeuibogam Publisher. 2005:2525. p.1745.

5) Choi Minsun, Lee Dongnyung, Kim Dongil. A Survey Study on Use Condition of Korean Medical Institution and Demand of Korean Medical Treatment Project of Infertility in Infertile Couple. J. Korean Obstet Gynecol. 2013;26(2):151-165. p.162.

(3) 난임 기간 : 결혼 4년차 (피임기간 1년)

(4) 가족력 : 가족력 : 조부 - 당뇨

(5) 과거력 :

① 2010년부터 요배통과 소화불량으로 한방병원에서 입원과 통원 치료를 지속적으로 받음.

② 2013년도에 L4-5 디스크 진단

(6) 산과력 : 0-0-3-0 1회의 계류유산과 2회의 시험관아기시술 착상 실패가 있었음.

(7) 월경력 : 월경주기는 28일로 생리양은 보통, 생리통은 허리 아래쪽으로 나타나며 생리 혈에 덩어리가 있고 혈색이 탁한 편임.

(8) 현병력 :

① 만 38세의 과체중 체형의 여성으로 평소 식생활이 규칙적이지 못하고 요배통과 만성적인 소화불량이 있어왔으며 특히 밀가루 음식을 섭취 시 소화불량이 심했음.

② 2012년 결혼 후 1년 정도 피임 기간을 갖은 후 임신을 계획하여 2013년 12월경 임신이 됐으나 계류유산이 되어 임신 12주차인 2014년 3월 17일 점심 무렵부터 출혈이 시작되었고 출혈이 멈추지 않아 소파수술을 시행함. 이 후 한방병원에서 1년여 간 입원치료와 통원치료를 받아오며 임신을 시도했으나 계속된 실패로 시험관 아기 시술을 시도했는데 착상이 안정적이지 못하여 두 차례의 시도 모두 8~10주경에 유산함.

③ 6개월 후 다시 시험관 아기 시술을 시도하기로 되어있는 상황에서 결혼 5년차까지는 자연임신 시도를 해보기로 하고 한의학적 치료를 위하여 서울 소재 H한의원에 내원함.

## 2) 초진 사항

(1) 동반증상 : 요배부 통증, 하지 방사통, 복만 소화장애, 기력저하. 심계. 흥민.

(2) 식욕 및 소화

① 식욕 有, 易滯. 만성소화불량.

② 평소 식사 횟수 : 3식/1일.

③ 음식알러지 : 낙지류 먹으면 복통 발생,

밀가루 음식 섭취 후 소화불량 尤甚

(3) 대변 : 1회/1~3일, 음수량 감소 시 변비

(4) 소변 : 6회/1일. 色淸.

과거 건강검진 시 단백뇨 소견 있었음. 야간뇨 가끔.

- (5) 수면 : 7시간/1일, 淺眠.
- (6) 맥진 : 寸脈實.
- (7) 설진 : 齒痕, 瘀斑, 청근 흐릿함, 白苔.
- (8) 복진 및 배진
  - ① 복부 天樞 경결.
  - ② 서혜부. 제중 주위 하복부 적, 우측 하복부 尤甚.
  - ③ 견갑내연~膈俞까지 경결 심.
- (9) 기타 : 추위 더위 모두 잘 탐. 多汗(盜汗).

### 3. 치료내용 및 방법

#### 1) 치료기간 및 계획

- (1) 기간 : 2015년 7월 22일부터 2015년 11월 12일까지 총 47회 통원치료.
- (2) 치료 계획 : 처음 내원 시 6개월 후 다시 시험관 아기 시술을 시도하기로 한 상황이었다. 다음 시술 전까지 6개월 계획을 잡고 복부수기를 중심으로 수지침과 한약을 병행하며 치료를 진행하였다.

#### 2) 침구치료

침은 수지침(신원메디, 0.18×8mm, Stainless)과 호침(동방침구제작소, 0.2×30mm, Stainless)을 이용해 자침하였고, 刺鍼의 深度는 경혈의 부위에 따라 조절하였으며, 留鍼은 15분 시술을 원칙으로 시행했다. 호침의 혈위는 四關에 해당하는 太衝, 合谷과 足三里, 三陰交를 기본으로 取穴하였고 수지침의 穴位는 수지상 기본 腹募穴과 內關, 公孫, 後谿, 申脈, 心正格, 脾正格, 小腸勝格 위주로 수지 取穴하며 환자의 상태에 따라서 가감하여 처방하였다.

#### 3) 부항치료

부항은 乾式, 火罐法을 사용해서 腹募穴과 背俞穴 중심으로 부착하였다.

#### 4) 온열요법

핫팩(40~45℃)을 仰臥位 상태에서 수기요법 시행 전후와 침 치료를 진행하는 동안 복부에 적용하도록 하였다.

#### 5) 약물요법

- 平胃散加減方 40일 五積丸 30일 調經種玉湯 15일.

Herbal Prescription	Period
平胃散加減方	2015.07.28 ~ 2015.08.16 2015.08.17~ 2015.09.05
五積丸	2015.09.11. ~ 2015.09.21 2015.09.23. ~ 2015.10.02 2015.10.03. ~ 2015.10.12
調經種玉湯	2015.10.26. ~ 2015.11.01 2015.11.03. ~ 2015.11.09 2015.11.12

Table 1. List of herbal prescription

## 6) 휘담식 수기요법 - 복부수기

휘담식 수기요법 중 복부수기를 내원 시 1회 회당 8~10분간 시행하였다.

### (1) 휘담식 수기요법의 개념

휘담식 수기요법이란 의사의 손에서 發出되는 氣와 의념을 통해 환자의 병적인 체액 덩어리인 積聚를 풀어서 正氣化함으로써 인체의 경혈과 경락, 경근, 골격의 소통을 원활케 하고, 바로 잡아 인체의 음양을 조화롭고 균형 잡히게 하는 손을 사용한 調氣療法이다<sup>6)</sup>.

### (2) 복부수기의 영역

본 증례에 사용된 휘담식 수기요법 중 복부수기는 臍中을 중심으로 위로는 天突(CV22)에서 쇄골 하연을 따라 이어지는 선부터 아래로는 曲骨(CV2)에서 서혜부를 잇는 선까지 인체 전면부 체간의 대부분을 치료 대상으로 하며(Fig. 1)<sup>7)</sup> 이 부위에 형성된 積을 찾아서 손으로 풀어내는 手氣法이다. 臍中부를 중심으로 위로는 중부부, 유중부, 중단전부, 중완부가 주요 치료 부위가 되며 아래로는 하단전부, 곡골부, 서혜부가 있으며 臍中부의 경우에는 좌우로 肓俞, 天樞, 大橫까지 이어지는 부위를 모두 포괄한다.

6) Lee Jaeheung, Ahn Hunmo, Hong Seungcheol, Lee Eunmi. The Clinical study of Su-Gi therapy's Effects on Bell's palsy by observing of Y-system. J. of Korean Academy of Medical Gi-Gong. 2015;15(1):109-136. p.133.

7) Ibid. p.127.

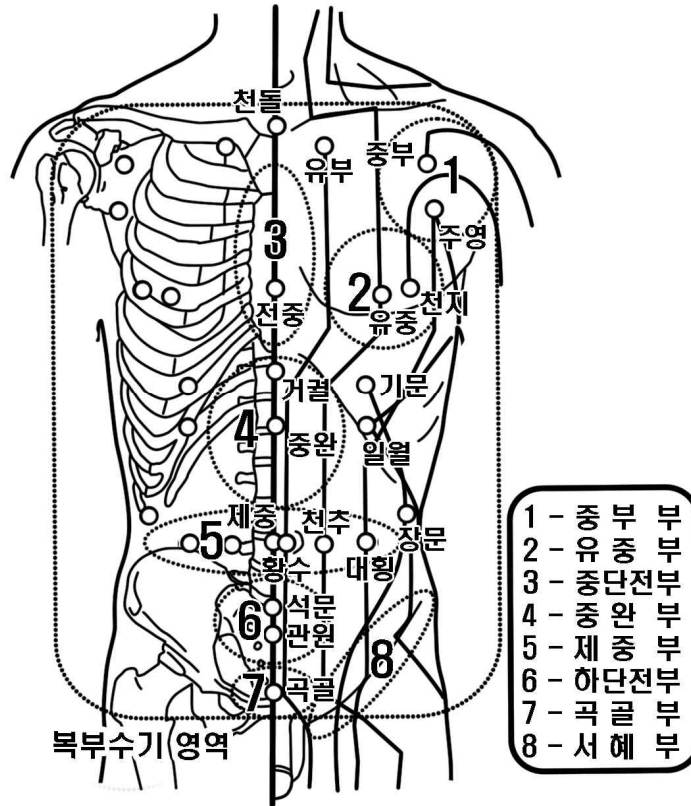


Fig. 1. Region of the abdominal *Su-Gi* therapy.

### (3) 시술 방법

#### ① 시술 자세

먼저 수기를 시작하기에 앞서 환자를 베드 위에 양와위 상태로 팔은 아래로 내려서 겨드랑이가 붙지 않도록 살짝 몸에서 띄워두고 양 손바닥이 하늘을 향하도록 하여 몸의 긴장을 풀고 편하게 눕도록 한다. 시술 중에 환자는 말을 하지 않도록 주의시키고 혀끝을 입천장에 붙여서 任脈과 督脈이 연결되도록 지도한다. 환자가 두 손을 마주 잡거나 시술자의 손을 잡으면 순간적으로 충격을 받을 수 있으므로 천천히 숨을 내쉬고 통증 시 표현하도록 지시한다.

시술자는 먼저 누워있는 환자의 좌측에서 환자의 복부를 바라보며 선 자세를 취하는데 이 때 몸의 각도를 약간 틀어서 시술자의 몸이 환자의 정방향을 향하지 않도록 하여 시술 준비를 한다.

#### ② 적을 풀어내는 방법

積을 찾아서 풀어내는 방법은 크게 양장수기와 음장수기로 대별되며 복부의 각 부위나 환자의 상태에 맞게 활용한다.

가. 양장수기

손의 말단부위나 말단연접부위(陽掌)를 이용하여 시술하는 기법인데 사기가 비교적 좁은 부위에 강하게 뭉쳐있을 경우 주로 사용하는 술기이다. 환자의 복부 상태에 따라서 각각 황수, 천추, 대횡을 시발점으로 손의 말단부위나 말단연접부위를 사용하여 상하로 적을 찾아가며 수기를 시행한다. 적이 위치한 깊이나 뭉친 강도에 따라 얇은 곳에 위치한 적을 푸는 경우에는 주로 單掌으로, 깊은 곳에 위치한 적을 푸는 경우에는 雙掌으로 깊이와 강도를 대응해가며 적을 풀어준다.

나. 음장수기

손바닥 전체(陰掌)를 넓게 사용하여 시술하는 기법이며 邪氣가 넓은 부위에 聚의 형태로 흩어져 있을 경우 유용한 술기이다. 양손을 겹쳐서 환자의 臍中에 시술자의 勞宮이 대응되도록 올려놓고 손을 상하좌우로 연속적으로 돌려가며 복부에 뭉친 邪氣를 臍中으로 몰아 시술자의 勞宮을 통해 뽑아낸다는 의념을 갖고 풀어준다. 구체적인 시술 방법은 환자의 상태와 상황에 따라서 적의 분포부위와 깊이를 정확히 파악하고 난 후 손의 압력을 적의 형상에 맞춰 조절해가며 수기한다.

③ 영역별 수기 방법<sup>8)</sup>

가. 거결부 수기

엄지손가락을 사용해서 적 부위를 살며시 누르면서 적당한 강도의 압을 가한다. 이때 압을 가하는 방향은 복부를 내리누르는 동시에 살짝 환자의 머리 쪽을 향한다.

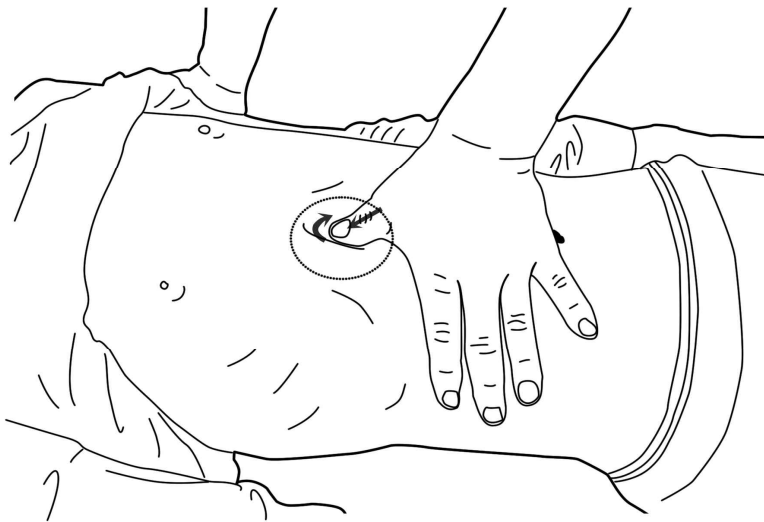


Fig. 2. Posture of the *Su-Gi* therapy of the *Geo-Gwol* part

8) Ibid. pp.127-128.



### 나. 중완부 수기

손의 말단부위나 말단연접부위를 사용하여 중완을 기준으로 상하로 적을 찾아가며 수기를 시행한다. 적이 위치한 깊이나 뭉친 강도에 따라 얇은 곳에 위치한 적을 푸는 경우에는 주로 단장으로, 깊은 곳에 위치한 적을 푸는 경우에는 쌍장으로 깊이와 강도를 대응해가며 적을 풀어준다.

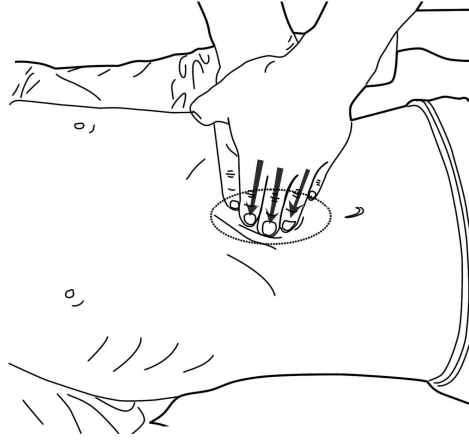


Fig. 3. Posture of the *Su-Gi* therapy of the *Jung-Wan* part

### 다. 제중부 수기

양손의 손바닥을 펴서 서로 포개어 아래에 놓인 손의 노궁을 臍中에 갖다 댄 후 엮은 손으로 복부에 원을 그리듯 연속적으로 돌려가며 뭉친 부위의 사기를 臍中으로 몰아 뽑아낸다는 의념을 갖고 수기한다. 손의 날을 따라서 큰 원을 그리며 돌리는 동시에 작은 원을 그려가며 臍中을 중심으로 상하좌우에 형성되어있는 적을 끊어내듯이 풀어준다. 적이 심할 경우에는 환자의 무릎을 굽혀서 세워 두고 시술자의 한손으로 잡아서 고정시켜서 복부의 압을 감소시킨 후 다른 한손으로 위와 동일하게 시술한다.

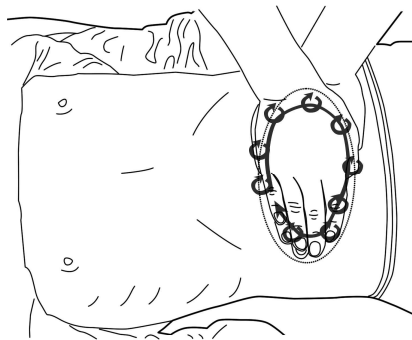


Fig. 4. Posture of the *Su-Gi* therapy of the *Je-Jung* part

라. 천추부 수기

중지를 중심으로 2지와 4지를 붙여 적이 위치한 깊이나 뭉친 강도에 따라 단장 또는 쌍장을 사용하여 적에 살며시 압을 가한 뒤 밀고 당기며 적을 풀어낸다. 심부에 위치한 경우, 적이 위치하는 라인에 양손을 모아 한쪽은 엄지로 반대쪽은 2,3,4지로 파지하여 밀고 당기며 시술한다.

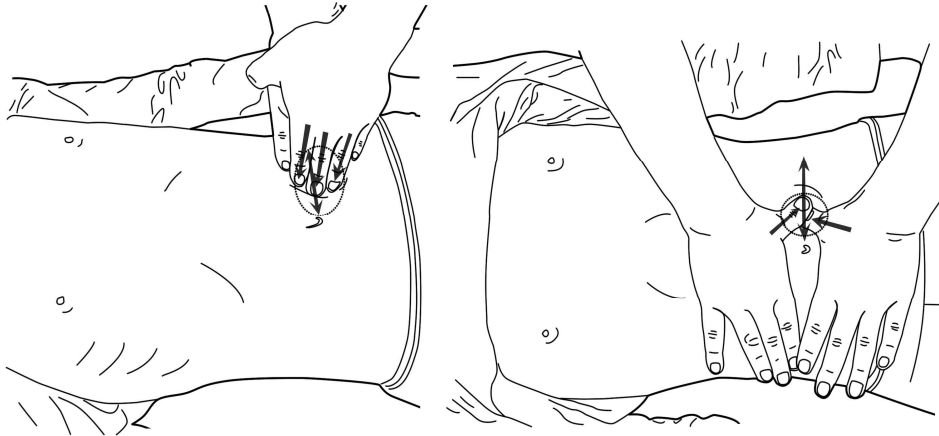

Fig. 5. Posture of the *Su-Gi* therapy of the *Chun-Chu* part

마. 제하부 수기

중완부 수기 방법과 대체로 비슷한 방법을 사용한다. 제하부에서는 氣海, 石門, 關元이 주요 치료혈위가 된다.

4. 치료 경과

날짜	회차	탕약처방	치료경과	치료내용
2015 07/22	1		▶난임과 관련해서 한의학적 치료를 받길 원하여 내원	▶환자의 상황을 파악하고 치료 계획 설명
07/28	3	평위산가감 (20일)	▶7-26 생리시작 ▶하지 부종 호소 ▶복부 積聚의 윤곽이 드러나기 시작함 ▶복부 천추 경결, 臍주위 하복부 경결 (우측尤甚)	▶하지 쪽으로의 기혈 순환을 돕기 위해서 족욕 권유. ▶臍中부와 天樞부 중점적 수기
08/04	9		▶현기증 발현 ▶우측 하복부에 경결이 더욱 잘 촉진됨 ▶서혜부, 제하부 경결 촉진	▶臍中부와 서혜부 위주 수기 ▶우측 서혜부 경결 집중 수기

08/15	18	평위산가감 (20일)	▶복부의 우측에서 경결이 두드러지며 부위 상으로 하복부에서 조금 올라온 천추 부위 경결이 이전보다 심하게 느껴짐	▶우측 천추에서 아래 하복부까지 집중 수기
08/18	20		▶복부 수기 시 좌측 경향통 견비통 호소.	▶경추 수기를 통해서 경추 경결 풀어줌
08/25	25		▶8-23생리시작 ▶양 중수지 원위 관절부 통증	▶경향~견갑부위 경결이 이전보다 심해졌으며 이로 인해서 중지관절에 통증이 유발된 것으로 판단됨 ▶중부부 집중 수기
09/11	34	五積丸 (10일)	▶우측 견관절 내회전 시 경향 부위에서부터 상박까지 통증 발현	▶중부부 수기 시 넓게 견관절 부위까지 수기
09/23	38	五積丸 (10일)	▶9-21생리시작 ▶경향통 지속, 흉민, 흉부 전체적으로 통증 호소	
10/02	41	五積丸 (10일)	▶복부 경결이 초반에 비해 많이 호전됨	
10/11	44		▶견관절과 양쪽 중수지 원위관절 통증 재발현. ▶양 상지 전완부위에 약한 압력을 가하며 촉진 시 심포경 상에서 경결이 관찰됐으며 복부 수기 시에 서혜부의 경결이 두드러지게 나타났음.	▶복부 수기 시 흉부까지 넓게 포괄하여 천돌 중부 전중부 위주로 수기 ▶곡골부 서혜부 집중 수기
10/16	45	調經種玉湯 (7일)	▶1주일 외국출장과 이후 1주일간 개인적인 업무로 인해 2주간 내원이 힘들어짐	▶귀국 후 調經種玉湯 7일분을 복용하도록 약 처방
11/03	46	調經種玉湯 (7일)	▶11월 말경 시형관 아기 시술 시도 할 예정	
11/12	47	調經種玉湯 (1일)	▶소화불량 식후 더부룩함 ▶調經種玉湯 3번째 투여했으나 내원 다음 날 임신 테스트기에서 양성반응이 나오고 탕약 복용을 중단함	▶거결부 중완부 집중 수기

Table 2. Contents of Treatments

### Ⅲ. 考察

#### 1. 난임 개괄

아기를 낳을 수 있는 연령이 된 건강한 남녀가 결혼하여 피임을 전혀 하지 않은 상태에서 정상적인 성생활을 하고 있음에도 불구하고 1년이 지나도록 임신이 되지 않는 상태를 ‘難妊’이라 한다.

[한방 난임 임상 진료 지침]에 따르면 일반적인 가임기 인구집단의 부부 중 84%는 피임 없이 정

상적인 부부생활을 영위할 경우 1년 내에 임신이 이루어지며 2년간의 누적 임신율은 92%이다. 난임 환자는 점차 늘고 있어 건강보험심사평가원에서 공개한 의료통계 자료에 따르면 2013년에는 192,457명에서 2016년에는 219,110명으로 난임 환자가 증가하였다<sup>9)</sup>.

난임에 대한 사회와 국가적 책임에 대한 요구가 증가하면서 정부에서도 이를 해결하기 위해서 2006년부터 <난임 부부 지원 사업>을 시작하여 인공수정, 체외수정 등 난임 시술에 대한 경제적 지원 등 적극적인 출산지원 정책들을 마련해왔다. 2016년 9월부터는 소득기준 제한을 없애고 지원 횟수를 넓히며 확대되었다. 법적 혼인상태에 있는 부부로서 접수일 현재 부인의 연령이 만 44세 이하이며 전국가구 월평균 소득 150% 이하인 경우 인공 수정 시술과 체외수정 시술 등 고액의 난임 시술비의 일부를 지원받을 수 있다<sup>10)</sup>.

## 2. 난임에 대한 연구 동향

### 1) 서양의학적 치료

현재 시행되는 서양 의학적 난임 시술은 체외수정과 인공수정으로 나뉜다. 보건복지부의 자료에 따르면 정부가 저출산 문제 해결을 위해 난임 시술비로 2016년 기준 1127억 원의 정부예산을 체외수정, 인공수정 등 보조생식술 중심으로 적극 지원했지만 임신 성공률은 30%가 채 되지 않는 것으로 나타났다. 체외수정은 난자와 정자를 체외에서 인공적으로 수정시킨 뒤 여성의 자궁에 주입하는 시술로 임신율은 40%안팎이었으며 인공수정은 여성의 배란기에 맞춰 정자를 여성의 자궁에 주입해 임신을 유도하는 시술로 성공률이 17~18%에 그쳤다<sup>11)</sup>. 높은 가격과 낮은 착상률 문제뿐만 아니라 보조생식술을 시행하는 과정에서 발생하는 부작용에 대한 문제도 간과되어서는 안 된다. 과도한 시술로 인해서 다태임신, 난소과자극증후군, 난소암, 우울증 등의 부작용이 난임 환자에게 2차적 고통을 안겨주고 있으며 특히, 과배란 유도 시 사용되는 약제에 의한 부작용 중 난소과자극증후군은 가장 흔하고 심각한 합병증으로 이를 방지하기 위하여 혈청 에스트라디올과 초음파 검사가 시행되고 있으나, 이외에 심각하지 않은 신체증상에 대해서는 간과되어, 체외수정 시술실패 후 변화된 신체증상 회복과 상관없이 다음 불임시술만 지속적으로 권유되고 있는 상황이다<sup>12)</sup>.

### 2) 한의학적 치료

한의학 고전에서는 ‘求嗣’ ‘種子’ ‘嗣育’ ‘求子’ ‘子嗣’ 등의 부문에서 난임을 다루고 있으며 [한방 난임 임상 진료 지침]에 따르면 한의학의 자연임신을 위한 중재는, 정상적인 월경 주기 확립을 의미하는 調經과 養精을 기본으로 하며, 氣血과 五臟六腑기능의 정상적 발현으로 이루어지는 잉태의 고

9) Health Insurance Review & Assessment Service, op. cit.

10) Ministry of Health and Welfare. 2016년도 모자보건 사업안내 2016:135-153.

11) Ministry of Health and Welfare. 2012~2016년 연도별 난임시술(체외수정과 인공수정) 및 임신 현황.

12) Jang Seran, Park Youngsun, Kim Dongchul, The One Case of Infertile Women Taking Herbal Medicine before In Vitro Fertilization to Birth. The Journal of Oriental Obstetrics & Gynecology. 2011;24(4):194-204. p.200.

귀한 생명활동을 도모하는 것이다<sup>13)</sup>. ‘이’는 ‘한방 난임치료의 특성과 결과에 대한 분석(2014)’ 연구에서 한방 난임 치료를 받은 환자 958명을 대상으로 후향적 연구를 진행하여 추적이 가능한 557명 중 53.1%에 해당하는 296명이 임신에 성공했음을 밝혔다<sup>14)</sup>. 최근 난임에 활용되는 한의학적 치료는 한약 투여가 기본이 되며 환자에 따라서 침 치료, 뜸 치료 부항요법이 대표적이다. ‘최’의 연구에 따르면 한방 난임 치료는 난임 부부 지원 사업에서 표준안 부재와 근거 미비로 제외되었지만 2010년 보건사회연구원 연구 결과 난임 여성들의 한방서비스 이용률은 70%대로 상당히 높았다. 한방 난임 치료에 대한 정부 지원 필요성에 대해서 전체 응답자 124명 중 96.8%가 필요하다고 응답하였으며 향후 정부 한방 난임 치료 지원 사업 참여 의사에 대해서는 90.3%가 참여할 의사가 있다고 응답하였다. 한방 난임 치료에 대해서 서양 의학적 치료에 비해 보다 자연스러운 방법이라고 인식하고 있으며 난임 치료와 더불어 전신 건강 증진 효과를 기대했다<sup>15)</sup>.

### 3. 난임과 복부

복부는 내부에 장기를 담고 있어 인체 생명활동의 가장 중심이 되는 자리이고, 질병 치료의 가장 핵심이 되는 자리이다<sup>16)</sup>. 臍中을 중심으로 四方에서 기운이 들어오고 나가야 복부 내 장부들의 기능이 원활해지고 자궁 또한 정상적으로 기능할 수 있다. 따라서 복부에 형성되는 積聚는 내부 장기의 원활한 활동을 방해하고 여러 질병을 야기 시키는 주요 원인이 되므로 복부의 積聚를 풀기 위한 치료는 난임 뿐만 아니라 여러 질병에 반드시 적용하고 활용해야한다<sup>17)</sup>.

현대인들은 불규칙한 식사나 잘못된 식생활 습관으로 인해서 소화기계 기능이 저하되고 소화와 흡수가 원활히 이루어지지 않는다. 이러한 상태에서는 기운의 순환이 원활하지 않아서 체액이 멎치게 되고 특히 복부에서 상복부와 臍中을 중심으로 좌우에 積聚가 잘 형성된다. 또한 정신적 활동량이 많아지면서 七情傷에 대한 노출 기회가 높아졌다. 이러한 정신적 환경 때문에 鬱症과 心虛證 환자들이 증가하고 있으며 과도한 스트레스 등으로 인해 心氣의 저하로 인체에서 水乘火降이 잘 이루어지지 못하고 上熱下寒의 상태로 하복부가 냉해지며 積聚를 형성한다. 본 증례에서도 환자의 하복부에 형성된 冷積이 난임을 유발하는 주요 요인 중 한가지로 봤는데 ‘김’ 등의 ‘DITI를 통한 불임 여성의 체열에 대한 연구’ 결과에 따르면 난임의 한의학적 주된 병기인 宮寒과 腎虛와 관련하여 난임환자의 하복부와 요부, 슬부의 특징적인 체열분포를 조사한 연구에서 난임 환자군이 대조군에 비해 유의하게 하복부, 요부, 슬부의 체열이 낮은 것으로 나타났다<sup>18)</sup>. [한방난임임상진료지침]에서도

13) 김동일 외 6명. 한방 난임 임상 진료 지침. 사단법인 대한한의학협회. 2010:144. p.21.

14) Lee Dongnyung, Choi Minsun, Kim Dongil. Investigation of the Current Clinical Result of Korean Medical Treatment of Infertility -In Major University Korean Mmedicine Hospitals and Local Korean Medicine Clinics Participated in the Research-. J.Korean Obstet Gynecol. 2014;27(4):069-087. pp.84-85.

15) Choi Minsun et al. op. cit. p.162.

16) Lee Jaeheung et al. op. cit. p.126.

17) Ibid. p.126.

18) Kim Hyewon, Kim Yongsuk, Lee Kyungsub. Correlation between Women Infertility and DITI. The Journal of Oriental Obstetrics & Gynecology. 2001;14(3):33-39. p.38.

역시 여성의 냉증 상태와 하복부의 순환 상태는 난임의 배경적 병기가 될 수 있다고 서술하였다<sup>19)</sup>. 또한 오장육부를 아래에서 그릇처럼 받쳐주고 있는 골반이 틀어져있으면 인체 전체의 골격에 불균형을 초래할 뿐만 아니라 오장육부에도 영향을 미쳐서 그 안에 위치하고 있는 장부들의 기능 저하를 유발할 수 있다. 따라서 복부 수기를 통해서 위장의 냉기를 풀고 골반을 교정하여 위로는 心虛證을 치료하고 아래로는 하복의 냉기를 풀어서 陽氣가 하복부로 잘 내려갈 수 있도록 만든 후 마무리 단계로 하복부를 따뜻하게 보해주는 것으로 난임 치료를 계획하고 진행했다.

## 4. 증례 보고

### 1) 진단과 변증

본 증례는 보조생식술을 받고 실패했던 환자가 한약, 침, 부항 치료와 함께 복부 수기를 시행하여 자연임신에 성공한 경우이다. 환자는 만 38세의 과체중 체형의 여성으로 평소 식생활이 규칙적이지 못하고 요배통과 만성적인 소화불량을 호소하였다. 2012년 결혼 후 1년 정도 피임 기간을 갖은 뒤 임신을 계획하여 2013년 12월 경 자연임신이 됐으나 임신 9주차 경 자궁 내에서 태아가 사망하여 잔류해 있다가 12주차인 2014년 3월 17일에 출혈이 시작되어 지혈이 되지 않아서 소파수술을 시행하였다. 이 후 임신이 되지 않아 시험관 아기 시술을 시도하였고 착상까지는 성공했으나 유지력 부족으로 두 차례 모두 임신 8~10주차에 유산되었다. 임신이 됐더라도 세 번 모두 유지 시키지 못하고 정상적인 임신과 출산에 실패한 것으로 보아 자궁의 환경과 건강이 불량한 환자였다. 이러한 상황에서는 임신이 되어 출산까지 성공한다 하더라도 불량한 자궁 환경에서 영양을 공급받고 자란 태아의 건강도 문제가 될 수 있다고 판단하여 치료의 목표를 난임에만 초점을 맞추기보다 산모의 건강을 전반적으로 증진시키는 것을 목표로 하고 치료를 계획하였다.

처음 내원 시 환자를 腹診한 결과 상복부와 천추 부위, 그리고 臍中 주위 下部에서 積이 축진됐으며 臍中 아래 우측 하복부에서 가장 심하게 積이 형성되어 있었다. 中脘에서 압통을 심하게 호소하는 것으로 보아 胃實證으로 판단하였고, 만성적인 소화불량을 비롯한 소화기계 기능저하와 설진 상에서 齒痕과 白苔를 확인하고 脾虛濕盛으로 변증하였다. 상복부에 쌓인 積聚가 지속적으로 心氣에까지 영향을 끼쳐서 心悸, 胸悶 등의 心虛證이 나타나고 있었으며 신체를 구조적 측면에서 관찰했을 때 전체적인 자세 불균형으로 골반 교정이 필요한 상황이었다. 따라서 胃實證을 겸한 脾虛濕盛證과 心虛證으로 변증하였다. 또한 이미 반복적인 보조생식술의 실패를 경험하고 다음 시술을 앞두고 있는 상황으로 꼭 자연임신이 아니더라도 이러한 환자에게 한의학적 중재를 통해 解毒과 保養을 위한 調理와 攝生을 시켜주는 것만으로도 다음번 보조생식술의 성공을 위해서 충분히 치료 의의가 있을 것으로 판단하였다<sup>20)</sup>.

### 2) 복부 수기

19) 김동일 외 6명. op. cit. p.44.

20) 김동일 외 6명. op. cit. p.16.

본 증례에서는 臍中을 중심으로 상하좌우에 형성된 積聚를 풀기 위한 목적으로 휘담식 수기요법 중 복부 수기를 시행하였고 주로 臍中부에서 음장수기를 시행하여 冷積을 이루고 있는 사기를 臍中을 통해서 뽑아낸다는 의념을 가지고 시술하였다. 복부 수기는 압력으로 경결된 적을 끊어서 풀어내는 효과가 있는 동시에 복부에서 손을 떼지 않고 수 분간 수기를 시행함으로써 복부의 심부 온도를 높여서 積聚를 풀어주는 치료법이다. ‘안’ 등의 ‘神闕의 혈위 특징과 침구치료에 대한 문헌 고찰’ 연구에 따르면 神闕에 대한 침구치료는 시술효과로 久冷 腹中虛冷 婦人血冷受不胎 등이 기록되어져 있다<sup>21)</sup>. 한의학에서는 이미 오래전부터 臍中에 해당하는 神闕을 다스려서 복부의 냉기를 풀어냈으며 실제로 부인이 냉해서 임신이 안 되는 것도 치료하는 효능을 지니고 있다고 인식해 왔다.

치료를 시작하고 3회 차 때에 복부 적의 형상이 잡히기 시작했다. 臍中 양쪽 천추 부위가 경결되어 있었고 臍中아래에서 氣海와 石門을 포함하여 U자 모양으로 積聚가 형성되어 있었다. 치료를 지속할수록 복부 우측에서 積聚가 더욱 명확했으며 특히 천추 아래에서 이전보다 경결이 심하게 촉진되었다. 少腹硬滿은 하복부에 단단한 저항물을 촉진할 수 있으며 팽만감이 있는 것을 의미하는데 이는 瘀血이 있는 경우 잘 나타난다<sup>22)</sup>. 환자는 舌診 상 瘀斑이 관찰되었고 소과술과 반복적인 보조생식술 시도로 瘀血證을 이미 겸하고 있었으며 硬滿이 우측에서 특히 심했는데 이는 개인적인 좌우 편차에서 기인한 것으로 사료된다. 7월 26일 치료를 시작하고 처음으로 생리를 하였는데 혈색이 탁하고 血塊가 있었으며 생리 시작 1, 2일 째 하복부로 약한 통증과 하지부종을 호소하였다. 20회 차가 넘어가면서 복부 수기 시 좌측으로 경향통과 견비통을 호소하였다. 치료를 시작한지 한 달이 경과한 후 양쪽 중수지 원위관절부위 통증과 우측 견관절 내회전 시 경향 부위에서 상박까지 통증이 발현되었는데, 경향~견갑부위의 경결이 이전보다 심해지면서 상완과 중수지 관절에 통증을 유발시킨 것으로 판단하고 치료 시에 중부부에도 초점을 맞추어 복부 수기를 시행하고 이와 함께 경추 수기를 간략하게 시행하였다. 8월 23일 치료 과정 중 두 번째 생리를 시작하였는데 3일 전쯤 업무 차 지방 출장을 다녀온 뒤 몸살 기운과 기력저하가 누적된 상태였다. 血塊는 이전보다 감소하였으나 혈색은 여전히 탁한 편이었고 누적된 피로와 하복부 생리통이 중첩되어서 휴식을 통해 전반적인 기력을 회복시킬 필요가 있었다. 9월 21일 세 번째 생리가 시작되었으며 하복부와 골반 부위의 약한 통증을 호소하였다. 평소 배란기 때 냉이 약간 갈색을 띠며 나왔었는데 치료를 지속하며 배란기 때 냉이 백색에 가깝게 변하였다. 40회 차에 접어들면서부터 복부의 경결이 초반에 비해 많이 호전되었다. 특히 압진 시 심한 통증을 호소하던 중완부와, 두드러지게 경결이 촉진되었던 우하복부에서 가장 많은 변화가 관찰되었다. 복부의 상태가 호전되면서 문진 시에도 식 후 더부룩함이나 복부가 그득하게 차있는 느낌이 감소하였음을 확인하였다. 그러나 44회 차에 다시 견관절과 양쪽 중수지 원위관절부위의 통증이 발현했으며, 胸悶과 함께 흉부 통증을 호소하였다. 양 상지 전완부위에 약한 압력을 가하며 촉진 시 心包經 상에서 경결이 관찰됐으며 복부 수기 시에도 하복부에서 아래로 서혜부의 경결이 두드러지게 나타났다. 전완부의 心包經 상 경결과 心悸, 胸悶 등 환자의 상황을 心虛

21) Ahn Seonghun, Jo Myongsu, Song Jaesoo, Do Jinwoo, Kim Jongsung, Sohn Incheul. A Philological Study of the Acupuncture point location, Acupuncture and Moxibustion on Sin-Guel(CV8). The journal of Traditional Korean Medicine 2002;12(1):41-49. p.48.

22) 이재희. 도설 한방진료요방. 서울:의학연구사. 1989:772.

證으로 인한 증상이 발현되는 것으로 보고 치료를 진행하였다. 중부부와 서혜부는 심장에서부터 상지와 하지로 혈액을 공급하고 다시 심장 쪽으로 혈액을 돌려보내는 동·정맥이 지나가는 부위로 이 부위의 경결이나 이상은 心虛證으로 유발되거나 역으로 心氣의 저하를 더욱 유발할 수 있을 것으로 사료된다. 따라서 복부 수기 시에 체간의 전면부를 넓게 포괄하여 天突부터 中府 전중부와 곡골부 서혜부 위주로 치료하였고 침 치료 처방 구성에서도 수지 상 사암침법 心正格을 운용하였다. 이 후 치료를 시작한지 114일이 경과한 11월 12일 47회 차 내원 시 소화불량과 식후 더부룩함을 호소하였다. 다음 날 임신 테스트기 검사 상 양성 반응이 나왔고 정확한 검진을 위해서 산부인과에 내원하여 자연임신을 확인하고 치료를 종결하였다.

### 3) 약물 요법

약물 요법에 있어, 平胃散加減方은 健脾和胃의 대표적인 처방으로 기본구성은 蒼朮 陳皮 厚朴 生薑 大棗 甘草로 이루어져있다. 환자는 만성적인 소화불량과 위 무력 위산과다 등 여러 위장질환을 갖고 있고 中脘부위 압진 시 심한 통증을 호소하며 냉기가 감촉되었다. 胃實을 겸한 脾虛濕盛 증상으로 보고 기본 구성에 理氣 消道 시키는 약재를 가미하여 위장에 쌓인 冷積을 푸는 것에 일차적으로 주안점을 두고 치료하였다. 침 치료 역시 수지 상 사암침법 중 脾正格과 小腸勝格을 사용하였다. 脾는 水穀을 소화시키고 氣化의 중추이므로 脾氣가 운행하지 못하여 비롯된 모든 종류의 소화기계 병증에 脾正格을 운용할 수 있다. 또한 小腸勝格에서 足三里와 小海의 배합은 腸胃의 氣機不通을 해소하고 腸胃 간에 정체된 邪氣의 鬱結을 해소할 수 있어서 中脘 부위의 경결과 압통이 심할 때 小腸勝格을 운용할 수 있다<sup>23)</sup>.

상복부 쪽의 冷積을 복부수기와 平胃散加減方을 통하여 다스린 후 五積丸을 투여했다. 五積丸은 『太平惠民和劑局方』에 最初로 기록된 처방으로 [調中順氣. 除風冷, 化痰飲, 治脾胃 宿冷, 胸膈停痰, 嘔逆惡心, 外感風寒, 內傷生冷, 心腹脾悶...]이라하여 外感內傷의 諸疾患의 通治方이다. 五積丸은 『天真處方解說』에선 平胃散 二陳湯 半夏厚朴湯 桂枝湯 四物湯 當歸芍藥散 苓桂朮甘湯 苓薑朮甘湯 등의 처방들을 가감하여 合方한 것이라 되어 있으며 寒, 食, 氣, 血, 痰의 積滯에 대한 처방이라 하여 五積으로 명명되었다<sup>24)</sup>. 五積丸의 문헌고찰 연구<sup>25)</sup>와 임상고찰 연구<sup>26)</sup>를 살펴보면 다양한 질환에 활용될 수 있지만 주로 寒症에 多用됐으며 월경통, 월경불순, 대하증, 난산증, 산후병, 부인냉증 등 여러 부인과 질환에 활용되는 처방이다. 본 증례의 환자의 경우 하복부의 상태가 난임의 배경적 병기로 작용할 수 있다고 판단하여 五積丸을 투여해서 陽氣가 하복부 쪽으로 잘 소통되도록 하였다.

『古今醫鑑』에 수록된 調經種玉湯은 調經을 통한 난임의 치료와 관련하여 다양한 치료 처방들 중에서도, 임상에 頻用될 뿐만 아니라 이에 관한 동물의 실험적 연구로써 자궁평활근 및 장관에 대

23) 김관우, 개정증보 사암침법수상록. 초락당. 2007:550. p.128, p.376.

24) Rho Yeongbeom. A Literature Study on the Use of Ojeoksan. The Korean Journal of Oriental Medical Prescription. 1990;1(1):72-86. p.72.

25) Ibid. pp.73-78.

26) Yun Jiyeon, Yun Yonggab. A Prescripational Study of Ojeoksan on Clinical Application. The Korean Journal of Oriental Medical Prescription. 2012;20(2):153-164. pp.156-160.



하여 수축작용이 있다는 보고와 더불어 난소변화와 난소기능에 미치는 영향에 관한 보고가 있다. 또한 ‘배’ 등이 연구한 결과에 따르면 調經種玉湯의 투여가 난포기에 수정란 착상과 임신지속을 위한 자궁내막 등을 활성화하여 월경과 배란에 관련된 호르몬들을 정상으로 회복시키는 경향이 있다<sup>27)</sup>. 調經種玉湯은 현재 여성 난임 치료에 가장 많이 쓰이는 대표처방으로 [한방 난임 임상 진료 지침]에서도 원인 불명의 난임에 대한 일차 치료 처방으로 제시되어있다<sup>28)</sup>. 치료를 시작한지 3개월경과 후 복부 수기 시 초반에 두드러지게 촉진되던 하복부를 비롯한 복부의 경결이 다소간 개선되었음을 확인하고 調經種玉湯을 투여하여 직접적으로 임신에 초점을 맞춰서 치료를 진행했다. 원래 11월 말경 다음 시험관 아기 시술을 시도한 예정이었지만 調經種玉湯을 15일 쯤 복용하던 중인 11월 12일에 임신 테스트기 검사 상 양성 반응이 나왔고 정확한 검진을 위해서 산부인과에 내원하여 자연 임신을 확인하고 복용을 중단했다.

이상의 내용을 요약하면 본 증례의 환자는 1회의 계류유산과 지속적인 보조생식술 실패 후 다음번 보조생식술 시도를 앞두고 있던 중 복부수기를 비롯한 한의학적 치료를 통해서 자연임신에 성공하여 건강하게 출산까지 마친 례에 대한 임상보고이다. 난임 치료에 대한 한의치료의 역할은 그 효율성에 비해 현저히 저평가 되고 있다. 저출산 문제가 한국사회의 큰 문제가 되고 한의 난임 치료가 부각되고 있는 가운데 이를 제고할 수 있는 본 증례보고는 가치가 있다고 판단된다. 최근 난임에 대한 한의학적 치료법이나 다수의 임상증례 보고를 살펴보면 대부분의 환자에게 한약 투여와 함께 침구 치료 위주로 시행되고 있으며 난임에 기타 한의학적 치료법을 활용한 연구나 임상보고는 찾기가 어려웠다. 또한 대부분의 난임 치료가 보조생식술을 시행하는 환자에게 보조적인 중재요법으로 활용되고 있는 요즘 상황에서 본 증례는 한약, 침구치료를 비롯하여 휘담식 수기요법 중 복부 수기를 활용한 한방 단독치료로 난임을 치료한 케이스라는 점에서 의의가 있다 하겠다. 그러나 1례 보고에 그친 한계가 있어 이 후 더 많은 증례에서 난임에 대한 휘담식 수기요법 중 복부수기의 효과를 관찰한 연구가 필요하다고 사료된다.

## IV. 結論

한 차례의 계류유산과 지속적인 보조생식술 시도 중 두 차례의 착상 실패로 인한 유산을 경험하고 다음번 보조생식술 시도를 앞두고 있던 난임 환자를 대상으로 2015년 7월 22일부터 2015년 11월 12일 까지 휘담식 수기요법과 한약, 침, 부항 요법을 포함한 47회의 한방 단독 치료를 시행한 결과 다음과 같은 결론을 얻었다.

27) Bae Jongkook, Kim Gilwhon. Effect of Jokyungiongoktang on the Fluctuation of Gonadotropin and Sex Hormone Concentration In Serum of Women. The Journal of Dong Guk Oriental Medicine. 1992;1(1):15-54. p.16, p.48.

28) 김동일 외 6명. op. cit. p.48.

1. 38세의 여성 난임 환자는 114일 동안 47회 내원하여 휘담식 수기요법 중 복부수기를 비롯한 한의학적 치료를 받았다.
2. 臍中을 중심으로 상하좌우에 형성된 積聚를 풀기 위한 목적으로 복부 수기를 시행하였고, 平胃散과 五積丸을 복용하면서, 침 치료로 脾正格, 小腸勝格을 운용하였다.
3. 복부 수기는 압력으로 경결된 積을 끊어서 풀어내는 효과가 있는 동시에 복부에서 손을 떼지 않고 수 분간 수기를 시행함으로써 복부의 심부 온도를 높여서 積聚를 풀어주는 치료법이다.
3. 여성의 냉증 상태와 복부에 형성된 積聚가 난임의 배경적 병기로 작용할 수 있어 휘담식 수기요법 중 복부수기가 난임 치료에 유의할 것으로 사료된다.

이상에서 살펴보았듯이 본 증례의 난임 환자는 한방 단독 치료만으로도 자연임신에 성공하였으며 건강하게 출산까지 할 수 있었다. 본 증례는 비록 1례에 속하였으나, 이후 더 많은 증례에서 난임에 대한 복부 수기의 효과에 대하여 지속적인 연구가 필요할 것으로 사료된다.

## V. 參 考 文 獻

1. 김동일 외 6명. 한방 난임 임상 진료지침. 사단법인 대한한 의사협회. 2010:144 p.16, p.21, p.44, p.48.
2. 김관우, 개정증보 사암침법수상록. 초락당. 2007:550. p.128, p.376.
3. 이재희. 도설 한방진료요방. 서울:의학연구사. 1989:772.
4. Ahn Seonghun, Jo Myongsu, Song Jaesoo, Do Jinwoo, Kim Jongsung, Sohn Incheul. A Philological Study of the Acupuncture point location, Acupuncture and Moxibustion on Sin-Guel(CV8). The journal of Traditional Korean Medicine 2002;12(1):41-49. p.48.
5. Bae Jongkook, Kim Gilwhon. Effect of Jokyungiongoktang on the Fluctuation of Gonadotropin and Sex Hormone Concentration In Serum of Women. The Journal of Dong Guk Oriental Medicine. 1992;1(1):15-54. p.16, p.48.
6. Choi Minsun, Lee Dongnyung, Kim Dongil. A Survey Study on Use Condition of Korean Medical Institution and Demand of Korean Medical Treatment Project of Infertility in Infertile Couple. J. Korean Obstet Gynecol. 2013;26(2):151-165. p.162.
7. Health Insurance Review & Assessment Service, Healthcare Bigdata Hub, Medical Statistics Information, 국민관심질병통계 2017년도 자료.
8. Heo Jun. Dongeuibogam(Korean Translation Board of Dongeuibogam trans). Kyeongnam-Hadong:Dongeuibogam Publisher. 2005:2525. p.1745.
9. Jang Seran, Park Youngsun, Kim Dongchul, The One Case of Infertile Women Taking Herbal

- Medicine before In Vitro Fertilization to Birth. The Journal of Oriental Obstetrics & Gynecology. 2011;24(4):194-204. p.200.
10. Kim Hyewon, Kim Yongsuk, Lee Kyungsub. Correlation between Women Infertility and DITI. The Journal of Oriental Obstetrics & Gynecology. 2001;14(3):33-39. p.38.
  11. Korean Medicine Gynecology & Obstetrics. 한의부인과학 교재편찬위원회. 2002:469. p.249.
  12. Lee Dongnyung, Choi Minsun, Kim Dongil. Investigation of the Current Clinical Result of Korean Medical Treatment of Infertility -In Major University Korean Mmedicine Hospitals and Local Korean Medicine Clinics Participated in the Research-. J.Korean Obstet Gynecol. 2014;27(4):069-087. pp.84-85.
  13. Lee Jaeheung, Ahn Hunmo, Hong Seungcheol, Lee Eunmi. The Clinical study of Su-Gi therapy' s Effects on Bell' s palsy by observing of Y-system. J. of Korean Academy of Medical Gi-Gong. 2015;15(1):109-136. pp.126-128. p.133.
  14. Ministry of Health and Welfare. 2012~2016년 연도별 난임시술(체외수정과 인공수정) 및 임신현황.
  15. Ministry of Health and Welfare. 2016년도 모자보건 사업안내 2016:135-153.
  16. Rho Yeongbeom. A Literature Study on the Use of Ojeoksan. The Korean Journal of Oriental Medical Prescription. 1990;1(1):72-86. p.72, pp.73-78.
  17. Yun Jiyeon, Yun Yonggab. A Prescripitional Study of Ojeoksan on Clinical Application. The Korean Journal of Oriental Medical Prescription. 2012;20(2):153-164. pp.156-160.