

## 가미온청음으로 호전된 쇼그렌 증후군 환자 치험 1례

정영은<sup>1</sup>, 박정아<sup>2</sup>, 김종대<sup>1</sup>

<sup>1</sup>대구한의대학교 부속 대구한방병원 폐계내과학교실, <sup>2</sup>대구한의대학교 한의과대학

### A Case Reports of a Patient with Sjogren's Syndrome Treated with *Gami-onchung-eum*

Yeong-eun Jeong<sup>1</sup>, Chung-a Park<sup>2</sup>, Jong-dea Kim<sup>1</sup>

<sup>1</sup>Dept. of Korean Pulmonary Internal Medicine, Daegu Haany University Daegu Oriental Hospital  
<sup>2</sup>College of Korean Medicine, Deagu Haany University

#### ABSTRACT

**Objectives:** The purpose of this study is to report the clinical effectiveness of Korean medicine, especially *Gami-onchung-eum*, for treatment of a patient with Sjogren's syndrome.

**Methods:** The patient, diagnosed with Sjogren's syndrome, was suffering from systemic symptoms accompanied by dry mouth, dry eye, and fatigue. We treated her with Korean medicine involving a herbal decoction, acupuncture, moxibustion, and cupping. We used the European League Against Rheumatism Sjögren's Syndrome Patient Reported Index for assessment.

**Results:** Based on the European League Against Rheumatism Sjögren's Syndrome Patient Reported Index, after 28 days of treatment, dry mouth decreased to a score of 5, dry eye decreased to 2, and fatigue decreased to 3.

**Conclusions:** Korean medicine, including *Gami-onchung-eum*, may be an effective treatment for Sjogren's syndrome.

**Key words:** Sjogren's syndrome, *Gami-onchung-eum*

## 1. 서 론

쇼그렌 증후군이란 외부비샘에 림프구 침윤을 일으키는 만성 자가면역질환으로 특히 침샘과 눈물샘에 주로 침범하여 안구건조, 구강건조를 특징으로 한다<sup>1</sup>. 약 50% 이상의 환자에서 관절염, 촉지자색반, 레이노현상, 사구체신염, 말초신경병증, 악성 종양 발생 증가<sup>2</sup> 등의 다양한 샘외 증상(extraglandular manifestation)이 전신적으로 나타난다. 일차성 쇼

그렌 증후군의 환자는 전신적 증상으로 인해 피로감이 심하며 삶의 질이 떨어진다<sup>3</sup>.

건강보험심사평가원의 통계에 따르면 2013년부터 2016년까지 쇼그렌 증후군을 진단 받은 환자는 지속적으로 증가하고 있다. 하지만 최근까지 쇼그렌 증후군의 근본적인 치료는 불가능한 상태로 보고 있으며 대증적 치료와 합병증 방지가 최선이다<sup>4</sup>. 서양의학에서 면역억제제가 주로 처방되지만 뚜렷한 효과를 보이지 않는다<sup>5</sup>.

한의학에서도 자가면역성 질환의 치료는 어려움을 겪고 있으나 원발성 쇼그렌 증후군의 한의학적 인 치료는 서양의학에 비해 효율과 부작용 면에서 우수하다<sup>6</sup>. 한의학적으로 쇼그렌 증후군에 대응되는 병명은 없으며 중의학에서는 燥痹의 범주로 보

· 투고일: 2017.09.15, 심사일: 2017.10.31, 게재확정일: 2017.11.02  
· 교신저자: 김종대 대구광역시 수성구 신천동로 136  
대구한의대학교 부속 대구한방병원 폐계내과학교실  
TEL: 053-770-2122 FAX: 053-770-2189  
E-mail: omendoim@dhu.ac.kr.

고 있다<sup>7</sup>. 국내에서는 아직 연구가 미흡한 실정이며 오 등<sup>8</sup>의 논문을 참고하였을 때, 쇼그렌 증후군은 陰虛를 바탕으로 한 燥證, 燥癆의 범주로 보며 養陰生津潤燥의 치법을 기본으로 한다. 변증은 주로 陰虛, 瘀血 內阻, 氣陰兩虛, 濕熱阻滯, 外感風邪, 肝鬱, 血虛風燥, 陰陽兩虛, 痰瘀痺阻로 분류되며, 변증과 치법에 부합하는 다양한 처방이 활용되고 있어서 변증별 권장 처방을 확정하기에는 어려움이 있다.

저자는 지속적인 면역억제제 및 부신피질호르몬제의 증량 투여에도 불구하고 구건, 안구건조 및 전신증상이 악화되는 환자에서 한의학적 치료를 통해 증상이 호전된 증례 1례를 관찰하여 이에 보고하는 바이다.

## II. 증례

1. 성 명 : 고○○(F/52)
2. 주소증 : 구건, 안구건조감, 피로감
3. 발병일 : 2012년경
4. 과거력
  - 1) Sjogren's syndrome : 2014년경 ○○대학병원 진단 후 2017년 8월 2일까지 면역억제제 복용. 입원 시 처방전 및 면역억제제 미지참으로 종류는 확인 불가
5. 가족력 : 모친은 당뇨를 이환 중 당뇨 합병증으로 사망하였고, 부친과 남동생은 체장암으로 사망하였다.
6. 복용중인 약 : 입원 중 약 복용 하지 않음.
7. 현병력
 

52세 여자로 2012년경부터 일상생활 중 서서히 구건, 안구건조감, 피로감 상태가 발생함. ○○대학병원 검사 결과 안구건조증 진단 후 양방 치료하였으나 증상이 점차 악화됨. 2014년경 ○○대학병원에서 쇼그렌 증후군 진단 후 면역억제제, 부신피질호르몬제 복용 시작하였으나 증상의 호전악화를 반복하면서 점차 전신증상이 나

타나기 시작함. 2017년 8월초까지 면역억제제 투여량이 증가하여 1회 복용량 2정으로 하루 두 번 복용하던 중 건조감의 증상완화 없이 피로감 상태가 악화되어 일상생활이 불가해짐. 2017년 8월 2일부터 환자본인의 판단 하에 복용 중이던 면역억제제를 중단 후 식이요법 시행하던 중 구건, 안구건조감, 피로감 상태 더욱 악화되어 2017년 8월 18일 본원 입원함.

### 8. 초진 시 한방소견

- 1) 소 화 : 양호
- 2) 식 사 : 3회/일. 일반 식사량 유지중이나 상복통 있음.
- 3) 대 변 : 1회/1~5일. 단단한 변
- 4) 소 변 : 7~8회/일. 정상변
- 5) 수 면 : 얇은 수면. 안구통증 및 구건으로 인해 2~3회 수면 중 각성 발생
- 6) 맥 진 : 細弦
- 7) 설 진 : 淡紅 薄白苔
- 8) 주 증
  - (1) 구 건 : 음수시에도 호전되지 않는 일중 지속적인 구강 건조. 언제나 구내염이 있어 식사 시 불편함.
  - (2) 안구건조감 : 일중 지속적이며 야간 악화됨. 눈을 감고 있어도 건조감과 통증이 느껴지며 충혈 되어있음.
  - (3) 피로감 : 일중 지속적인 피로감. 일상적인 활동에도 피로가 악화됨. 말하기가 힘들며 하루의 대부분을 와위 상태로 생활함.
- 9) 음주력 및 흡연력 : 없음.

### 9. 검사소견

- 1) 생체징후 : 혈압 120/80 mmHg, 맥박수 72회/분, 호흡수 20회/분, 체온 36.4 ℃
- 2) 신경학적 검사 : 이상소견 없음.
- 3) 심전도 검사 : 이상소견 없음.
- 4) 흉부방사선 검사 : 이상소견 없음.
- 5) 임상병리검사(2017년 8월 19일)(Table 1)

Table 1. Result of Blood-test (August 19, 2017)

Item	Value	
RBC	4.6 ( $\times 10^6/\mu\text{l}$ )	
Hb	14.0 g/dL	
Hct	42.3%	
WBC	5.7 ( $\times 10^3/\mu\text{l}$ )	
Complete blood cell count	Neutro	47.2%
	Eosino	1.5%
	Baso	0.3%
	Lympho	39.0%
	Mono	12.0%
	ESR (Western method)	2.0 mm/hr
Platelet	191.0 ( $\times 10^3/\mu\text{l}$ )	
Clinical chemistry	AST	21.0 IU/l
	ALT	20.0 IU/l
	BUN	12.0 mg/dL
	Creatinine	0.8 mg/dL
	Sodium	141.0 mg/dL
	Potassium	3.7 mg/dL
Chloride	110.0 mg/dL	

6) 소변검사 : 이상소견 없음.

## 10. 한방치료 내용

1) 치료 기간 : 2017년 8월 18일 ~2017년 9월 13일, 28일간 입원 치료함.

## 2) 치료 내용

(1) 加味溫清飲(Table 2) : 2017년 8월 18일부터 퇴원까지 지속적으로 투여했으며, 환자의 증상 경감에 따라 적절히 가감하였다. 2첩을 3팩으로 나누어 하루 3팩, 110 cc/팩을 식후 30분에 분복하였다.

(2) 침 치료 : 0.20×30 mm의 1회용 호침(동방침 구제작소)을 사용하여, 족삼리(ST<sub>36</sub>), 곡지(LI<sub>11</sub>), 양계(LI<sub>5</sub>), 양곡(SI<sub>5</sub>), 태연(LU<sub>9</sub>), 어제(LU<sub>10</sub>), 소부(HT<sub>8</sub>), 중완(CV<sub>12</sub>), 내관(PC<sub>6</sub>), 천돌(CV<sub>22</sub>) 등의 혈자리에 5~20 mm 깊이로 刺鍼하였으며 1일 2회(오전1회, 오후 1회) 15~20분간 유치하였다.Table 2. Prescription of *Gamionchung-eum*

Term	Herbs & dose (g)
2017.08.18	生地黃 當歸 8 g 白朮(土炒) 白芍藥 6 g 黃芩 川芎 麥門冬(去心) 白茯苓 人蔘 黃芪 元肉 4 g 甘菊 五味子 3 g 甘草(灸) 黃連 梔子 2 g 知母(鹽水炒) 黃白(鹽水炒) 1 g
2017.08.19 -2017.08.20	生地黃 當歸 8 g 酸棗仁(炒) 白朮(土炒) 白芍藥 6 g 厚朴 金銀花 黃芩 川芎 麥門冬(去心) 白茯苓 人蔘 黃芪 元肉 4 g 甘菊 五味子 3 g 甘草(灸) 黃連 梔子 2 g 知母(鹽水炒) 黃白(鹽水炒) 1 g
2017.08.21 -2017.08.29	生地黃 金銀花 當歸 8 g 酸棗仁(炒) 白朮(土炒) 白芍藥 厚朴 6 g 黃芩 川芎 麥門冬(去心) 白茯苓 人蔘 黃芪 元肉 麥芽(炒) 乾薑(炮) 陳皮 山查 神麩(炒) 4 g 甘菊 五味子 3 g 甘草(灸) 黃連 梔子 2 g 知母(鹽水炒) 黃白(鹽水炒) 1 g
2017.08.30	天花粉 8 g 生地黃 黃芪 麥門冬(去心) 當歸 酸棗仁(炒) 白朮(土炒) 白芍藥 6 g 人蔘 金銀花 元肉 厚朴 連翹 白茯苓 麥芽(炒) 陳皮 山查 神麩(炒) 4 g 甘菊 3 g 甘草(灸) 梔子 2 g 知母(鹽水炒) 1 g
2017.08.31 -2017.09.04	天花粉 8 g 生地黃 黃芪 麥門冬(去心) 當歸 酸棗仁(炒) 白朮(土炒) 白芍藥 6 g 地骨皮 人蔘 金銀花 元肉 厚朴 連翹 白茯苓 麥芽(炒) 陳皮 山查 神麩(炒) 4 g 甘菊 知母(鹽水炒) 3 g 甘草(灸) 梔子 2 g
2017.09.05	天花粉 8 g 生地黃 黃芪 麥門冬(去心) 當歸 酸棗仁(炒) 白朮(土炒) 白芍藥 6 g 地骨皮 人蔘 金銀花 元肉 厚朴 連翹 白茯苓 麥芽(炒) 陳皮 山查 神麩(炒) 4 g 甘菊 知母(鹽水炒) 大黃 3 g 甘草(灸) 梔子 2 g
2017.09.06 -2017.09.07	天花粉 8 g 生地黃 黃芪 麥門冬(去心) 當歸 酸棗仁(炒) 白朮(土炒) 白芍藥 6 g 地骨皮 人蔘 金銀花 元肉 厚朴 連翹 白茯苓 麥芽(炒) 陳皮 山查 神麩(炒) 4 g 甘菊 知母(鹽水炒) 玄麥 3 g 甘草(灸) 梔子 2 g
2017.09.08 -2017.09.13	天花粉 8 g 生地黃 黃芪 麥門冬(去心) 當歸 酸棗仁(炒) 白芍藥 6 g 白朮(土炒) 地骨皮 人蔘 元肉 厚朴 連翹 白茯苓 麥芽(炒) 陳皮 山查 神麩(炒) 4 g 知母(鹽水炒) 3 g 甘草(灸) 梔子 2 g

- (3) 뜸 치료 : 입원 기간 중 중완(CV<sub>12</sub>), 관원(CV<sub>4</sub>)에 간접구(황토쑥탄, 옥황바이오(주))를 1일 2회(오전 1회, 오후 1회) 1장씩 시행하였다.
- (4) 부항 치료 : 배기관(한솔부항기, 한솔의료기)을 이용하여 整經絡의 효과를 위해 背部 俞穴을 전반적으로 활용하여 건식으로 1일 1회 5분간 시행하였다.
- (5) 안약 치료 : 2017년 9월 4일부터 시행되었다. 10 ml의 생리식염수에 1 ml의 황련해독약침을 섞어 1일 2회 2 ml/회 시행하였다.

11. 평가방법

질병의 활성도 평가를 위해 유럽류마티스학회(European League Against Rheumatism, EULAR)에서 소개한 ESSPRI(EULAR Sjögren's Syndrome Patient Reported Index, ESSPRI)를 활용하였다<sup>9</sup>. ESSPRI는 기본적으로 2주에 한번 평가되나, 본 증례에서는 증상의 정확한 경과관찰을 위해 매일 시행하였다. 근골격계 관련 통증은 없었으므로 3번 문항은 삭제하였고 1번 문항을 구건과 안구건조감에 각각 적용하여 평가하였다.

12. 치료 경과(Fig. 1)

입원 후 가미온청음을 2첩 3팩 기준으로 2팩 복용 후 안구건조감 증상이 완화되었다. 3팩

복용 후 식사 시 불편감이 다소 완화되는 것을 느꼈으나 입 마름 증상은 여전히였다. 입원 2일차에 식사 시 불편감은 전일과 같은 강도였으나 일중 입 마름 증상이 다소 완화되는 것을 느꼈다. 안구건조감 증상이 완화되면서 수면 중 각성 후 다시 잠드는 시간이 짧아졌고 그로 인해 피로감이 완화되었다. 입원 16일차까지 점차 주증상이 호전되고 있었으나 입원 16일차 저녁 식사 시 병원식 외의 음식(떡볶이, 김밥, 순대)으로 식사 후 설사 발생하여 야간에 수면을 취하지 못하였고, 그로 인해 피로감이 악화되었다. 17일차 병원식으로 아침 식사 후 설사 상태가 소실되었고 이후 피로감이 완화되었다. 18일차에 증상 외적인 요인으로 인해 수면에 불편함이 있어 피로감이 다소 악화되었으나 19차에 다시 숙면 취하면서 회복되었다. 총혈은 거의 호전되었으나 환자 본인이 느끼는 안구 건조감이 오랜 시간 완화되지 않아 19일차에 안약 치료를 시행하였고 즉각적인 효과가 있었다. 입원 27일차에 익일 퇴원 후 증상 변화에 대한 걱정으로 건조감이 다소 악화되었으나 의료진과 상담 후 불안감이 해소되어 28일차 퇴원 시에는 주증상이 호전되었다.

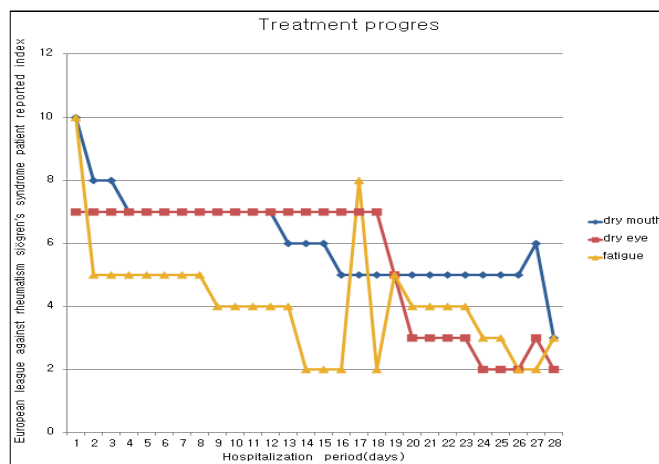


Fig. 1. The degree of symptoms measured by European league against rheumatism Sjögren's syndrome patient reported index.

### III. 결론 및 고찰

쇼그렌 증후군은 외부비샘의 림프구 침윤으로 인해 건조증이 발생하는 만성 자가면역질환으로 건조증후군이라고도 불린다. 주로 중년 여성에서 빈발하며 이노제, 항고혈압제, 항콜린제, 항우울제 등의 약제는 증상을 악화시키는 요인이므로 신중하게 투여하여야 한다<sup>4</sup>. 본 증례의 환자는 쇼그렌 증후군 외에 이환된 질환이 없는 상태로 면역억제제 투여시 위장관 계통의 부작용으로 인해 복약이 힘든 상태였기에 본원 입원 중 한의학적 처치만 시행하였다.

쇼그렌 증후군은 한의학에서 대응되는 병명이 없으나 陰虛를 기본으로 한 氣虛, 瘀血, 濕熱의 상호작용을 病因으로 한다. 상기 환자의 경우 陰虛로 인한 燥한 증상이 심하였으며 氣虛, 瘀血, 血熱이 있었다.

溫清飲은 《東醫寶鑑》<sup>10</sup>의 胞門에 나오는 처방으로 解毒四物湯이라고도 한다. 처방 구성은 生乾地黃·當歸·白芍藥·川芎·黃芩·黃連·黃柏·梔子로 清熱瀉火하는 黃連解毒湯과 補血活血하는 四物湯의 합방이며 血虛와 血熱을 치료한다<sup>11</sup>. 이러한 효능으로 인해 항알러지, 피부 보습, 아토피 연구에 종종 활용되며 임 등<sup>12</sup>은 베체트 환자의 단구세포에서 cytokine 분비억제 효과를 밝혔다. 이로 보아 溫清飲은 쇼그렌 증후군의 건조증상에 적절한 효과가 있을 것으로 예상되었고 건조증 외의 전신 증상을 호전시키기 위해 약재를 가미하였다. 입원 2일째부터는 IFN- $\alpha/\beta$ 의 억제 효과가 있는 金銀花<sup>13</sup>를 가미하여 적절히 가감하였다. 13일째부터는 血熱 상태가 개선된 것으로 보아 血虛치료에 더욱 중점을 두었으며 건조증 완화를 위해 天花粉을 가미하고, 감소된 식사량 회복과 通便을 위해 消導之劑를 가미하였다. 이후 환자의 증상 변화에 따라 적절히 가감하였다. 또한 쇼그렌 증후군의 건조증에 효과가 있는 麥門冬, 生地黃, 玄蔘을 점차적으로 가감하였다<sup>8</sup>.

침치료는 이 등<sup>14</sup>의 연구에 근거하여 大腸政格에 건조감을 완화시킬 수 있는 肺政格의 의미인 태연(LU<sub>9</sub>), 어제(LU<sub>10</sub>)를 기본으로 사용하였으며 기타 전신 증상의 상태에 따라 소부(HT<sub>8</sub>), 중완(CV<sub>12</sub>), 내관(PC<sub>6</sub>), 천돌(CV<sub>22</sub>)혈을 적절히 사용하였다. 그리고 전체적인 증상이 완화되고 있음에도 불구하고 안구건조감의 호전이 더디어 9월 4일부터 만성 결막염 및 안구건조증에 효과가 있는 황련해독탕 약침 요법<sup>15</sup>을 시행하여 즉각적인 효과를 보였다. 황련해독탕의 君藥인 黃連은 熱을 내리고 濕을 없애며 毒을 푸는 효능이 있으며, 黃連眼藥水로 만들어 안과질환에 사용할 수 있고, 항균효과가 있다는 보고가 있다<sup>16</sup>.

자가면역질환의 발병은 점차 늘어나고 있는 추세이다. 하지만 근본적인 치료는 불가능한 상태로 보고 있고 대증치료로 활용되는 면역억제제 및 부신피질호르몬제는 부작용이 빈번하게 발생하는 약제이며 이로 인해 복용을 불편함을 겪는 환자도 상당수 존재한다<sup>4</sup>. 특히 쇼그렌 증후군 같은 경우에는 이노제, 항고혈압제, 항콜린제, 항우울제 등의 약제가 증상을 악화시킬 수 있어 환자의 삶에 질에 지대한 영향을 미친다<sup>4</sup>.

본 증례에서는 한의학 단독치료로 쇼그렌 증후군 환자의 증상이 50% 이상 호전되는 1례를 관찰하였다. 환자의 증상은 고정되어 있지 않고 유동적으로 변하는 양상이었으며, 그에 맞춰 처방의 가감이 자주 필요하였고 매일 처방을 낼 수 있는 입원 치료가 상당히 유효하였다. 상기 환자는 입원치료 중에도 호전과 악화가 반복되는 양상을 보였으며 퇴원 후에도 지속적인 경과관찰이 필요할 것으로 보인다. 향후 지속적인 쇼그렌 증후군 및 자가면역질환의 증례보고와 연구를 통해 증상에 따른 처방 지침이 마련될 수 있기를 기대한다.

### 참고문헌

1. Venables PJ. Sjögren's syndrome. *Best Pract*

- Res Clin Rheumatol* 2004;18:313-29.
- Liang Y, Yang Z, Qin B, Zhong R. Primary Sjögren's syndrome and malignancy risk: a systematic review and meta-analysis. *Ann Rheum Dis* 2014;73:1151-6.
  - Mengshoel AM, Norheim KB, Omdal R. Primary Sjögren's syndrome: fatigue is an ever-present, fluctuating, and uncontrollable lack of energy. *Arthritis Care Res(Hoboken)* 2014;66:1227-32.
  - Shin GS. Power Internal Medicine 4 : infection, Rheumatology, Allergy & Etc. 9th. Seoul: Book publishing Koonja; 2014, p. 412-4.
  - Gottenberg JE, Ravaud P, Puéchal X, Le Guern V, Sibilia J, Goeb V, et al. Effects of hydroxychloroquine on symptomatic improvement in primary Sjögren syndrome: the JOQUER randomized clinical trial. *JAMA* 2014;312:249-58.
  - Hui L, Xinxue L, Jianping L, Flower A, Lewith G. Chinese Herbal Medicine in treating primary Sjögren's syndrome: A systematic review of randomized trials. *Evid Based Complement Alternat Med* 2012;2012:1-22.
  - Lu Z, Jiao S. Practical Chinese Journal of Rheumatology. 1st. Beijing: People's Health Publishing; 1996, p. 491.
  - Oh HS, Han IS, Lee DS, Kim BW, Jeong JJ, Sun SH, et al. Literature Review on Syndrome Differentiation and Herbal Medicine of Sjögren's Syndrome. *J of physiology & pathology in Korean Medicine* 2013;27(5):578-86.
  - Seror R, Ravaud P, Mariette X, Bootsma H, Theander E, Hansen A, et al. EULAR Sjögren's Task Force. EULAR Sjögren's Syndrome Patient Reported Index (ESSPRI): development of a consensus patient index for primary Sjögren's syndrome. *Ann Rheum Dis* 2011;70:968-72.
  - Heo J. Donguibogam. 1st. Seongnam: Yugang publisher; 2001, p. 321.
  - Lee HI. Tianjin prescription commentary. 1st. Seongnam: Seongbosa; 1995, p. 289-91.
  - Lim HJ, Hwang CY, Chiang HC, Kim NK, Kwon IH. Inhibitory Effects of Onchungeum on Cytokine Production from Phytohaemagglutinin-stimulated Peripheral blood Mononuclear cells of Behçets Patients. *J of physiology & pathology in Korean Medicine* 2002;16(4):768-73.
  - Kang YG, Ryu IH, Kim SB, Choi CM, Seo YJ, Cho HB. A Study on the Inhibitory Effect and Mechanism of Lonicera Japonica on Type I Interferon. *J Korean Obstet Gynecol* 2013;26(2):17-32.
  - Lee JC, Park SK, Bang JK. A Study on the Relationship between Dae-Jang-Jung-Gyeok (大腸正格) and Leaky Gut Syndrome. *J Korean Medical Classics* 2013;26(4):105-16.
  - Lee CW, Park IB, Kim SW, Ahn CB, Song CH, Jang KJ. The Clinical Study on Chronic Conjunctivitis or Xerophthalmia Treated with The Hwangryunhaedock-tang Herbal Acupuncture Therapy. *The Korean Journal of Meridian & Acupoint* 2003;20(4):77-84.
  - Seo HS. The Experimental Study on Anti-bacterial Potency of Coptidis rhizoma extract compare with quantity on Staphylococcus aureus. *Journal of Pharmacopuncture* 2007;10(3):47-52.