

투고일 : 2016. 11. 22

심사일 : 2016. 11. 30

게재확정일 : 2016. 12. 2

총의치 교합

경희대학교 치과대학 · 치의학전문대학원 치과보철학교실
백 장 현

ABSTRACT

Complete Denture Occlusion

Department of Prosthodontics, School of Dentistry, Kyung Hee University
Janghyun Paek, DMD, MS, PhD

Proponents of bilaterally balanced occlusion believe that this occlusal concept is important for denture retention and stability. However, the critical appraisal of the literature reveals no scientific evidence to support the bilaterally balanced occlusion as the ideal occlusal concept for conventional complete dentures. Current evidence suggests that the occlusal concept has little influence on clinical outcomes or patient satisfaction. Additional randomized controlled clinical trials should be developed taking into account the influence of mucosal resiliency, alveolar ridge anatomy, and parafunctional activities on occlusal concept choice. In this paper, various types of complete denture occlusion (bilaterally balanced occlusion, lingualized occlusion, canine-guided occlusion) will be reviewed and compared.

Key words : artificial teeth, bilaterally balanced occlusion, lingualized occlusion, canine-guided occlusion

Corresponding Author

Janghyun Paek

Department of Prosthodontics, School of Dentistry, Kyung Hee University,
26, Kyungheedaero, Dongdaemun-gu, Seoul 02447, Republic of Korea

Tel : +82-2-958-9340, E-mail : jp2703@khu.ac.kr

총의치 제작이 어려운 많은 이유 중, 양측성 균형교합을 부여해야 한다는 압박감은 성공적인 총의치 치료를 더욱 어렵게 만든다. 총의치 교합은 많은 임상가들이 수없이 고민하는 문제임에 틀림없다. 총의치는 하나의 unit으로 되어있기 때문에 한쪽의 과도한 접촉으로 인하여 반대쪽이 탈락할 수 있다. 이를 방지하기 위하여 양측성 균형교합의 중요성이 1920년대 부터

강조되어 왔다¹⁾. 하지만 비교적 최근에 발표되는 논문들에 따르면 양측성 균형교합 보다는 견치 유도 교합 형태가 총의치에 적절하다는 주장이 제기되면서 이러한 믿음에 의문이 제기되고 있다²⁾. 이 논문에서는 어떻게 해야 양측성 균형교합을 부여할 수 있는지, 어떤 인공치를 선택해야 하는지, 설측 교합의 개념과 적응증은 무엇인지, 양측성 균형교합이 꼭 필요한지 등을

살펴보고자 한다.

I. 구치부 치아 형태 및 배열

- 해부학적 인공치를 배열할 것인가?
- 설측 교합 양식을 부여해야 할 것인가?
- 무교두 인공치를 배열할 것인가?

총의치에 가장 일반적으로 적용되는 교합 양식은 양측성 균형교합, 설측 교합, 무교두 치아 교합이 있다.

1. 양측성 균형교합

Gysi에 의해 개발되고 정립된 양측성 균형교합은 하악의 기능운동시 상하악 의치의 작업측 및 균형측 모든 치아들이 접촉함으로써 의치의 유도에 도움을 주고 가능한 넓은 면적에 교합력을 분산시키는 교합 양식이다. 해부학적 인공치는 교두의 기울기가 자연치를 닮은 형태이다. 33도의 기울기를 보이는 치아이며 주로 양측성 균형교합으로 배열한다.

2. 설측 교합

설측 교합은 상악의 설측 교두가 하악의 교합면에




Fig. 1. Diagram of bilaterally balanced occlusion

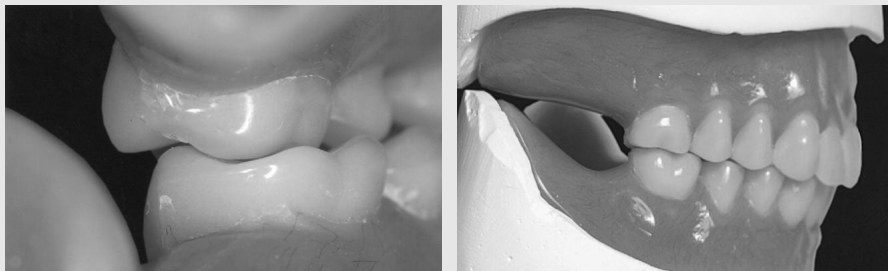


Fig. 2. Bilaterally balanced occlusion

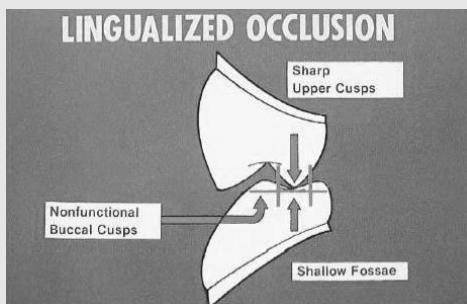


Fig. 3. Diagram of lingualized occlusion

대합되는 형태이다. 상악 구치부를 기울여서 협측 교두가 닿는 것을 막고 하악 구치부 치아를 선택 삭제하여 교합 평면에 concavity를 형성해 주는 교합 양식이다.

3. 무교두 치아 교합

마지막으로 무교두 치아 교합은 상하악 구치부 치아 모두 편평한 형태로 중심위에서 균형이 맞도록 하는 치아 형태 및 배열을 의미한다. 무치악 치조제의 흡수가 심하여 의치에 가해지는 측방력을 최소화 해야 하는 경우 무교두 인공치가 선택될 수 있고, 장기간 엇갈

린 교합을 가졌던 환자나 매번 다른 방향과 경로로 폐구하는 습관을 가진 환자에게도 무교두 인공치를 사용하는 것이 바람직하다. 무교두 치아 교합은 균형 교합이거나 비균형 교합일 수 있으며 교합 접촉이 점이 아니라 면 형태로 나타난다.

4. 인공치 각도 선택의 기준³⁾

어떤 각도의 인공치를 선택하여야 하는지는 잔존치조제의 양과 밀접한 관련이 있다. 잔존치조제의 양이 충분한 경우에는 해부학적 형태의 인공치를 선택하여야 하고, 잔존치조제의 양이 불충분한 경우에는 반해

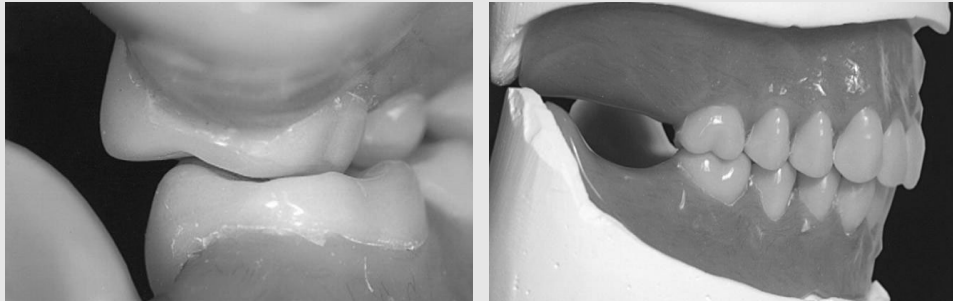


Fig. 4. Lingulized occlusion

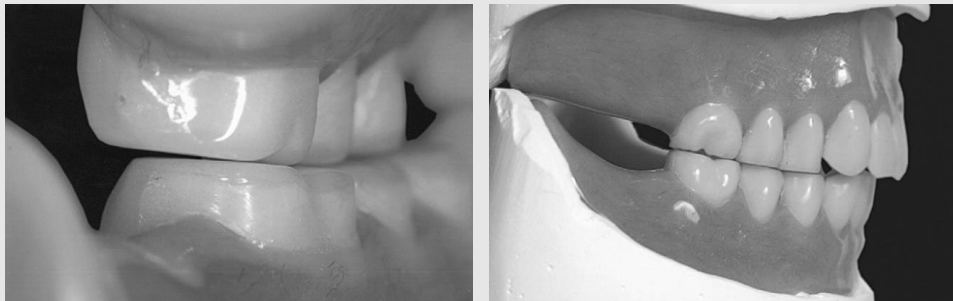


Fig. 5. Monoplane occlusion

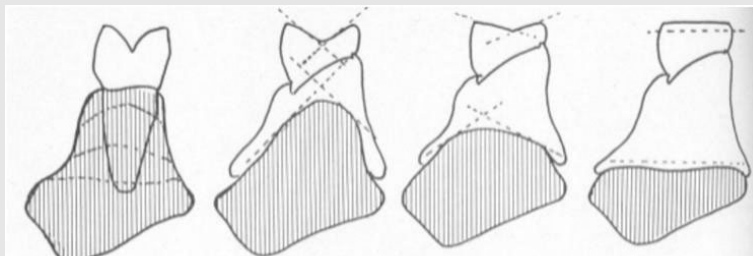


Fig. 6. Selection of posterior artificial teeth³⁾

부학적, 무교두 인공치의 선택이 고려되어야 한다.

5. 문헌 고찰

구치부 치아의 형태와 배열에 대한 연구는 다음과 같다. 1984년 Shetty⁴⁾는 해부학적 치아의 양측성 균형 교합과 무교두 치아 교합을 비교한 결과, 환자가 해부학적 치아를 더 선호하는 것을 보고하였다. 구치 배열에 관해서는 1967년에 Brewer⁵⁾가 환자는 양측성 균형교합 보다 무교두 치아 교합을 더 선호한다는 발표를 제외하고는 무교두 치아 교합 대신 양측성 균형 교합이나 설측 교합이 더 선호된다고 보고되었다. 구치부 치아의 형태는 해부학적 치아가 선호되었다. 이는 보기에도 좋을 뿐 아니라 환자의 저작 능력도 향상시켜주고, 볼이 씹히는 현상도 줄여주며 발음이 개선된다는 등의 장점 등이 보고되었다.

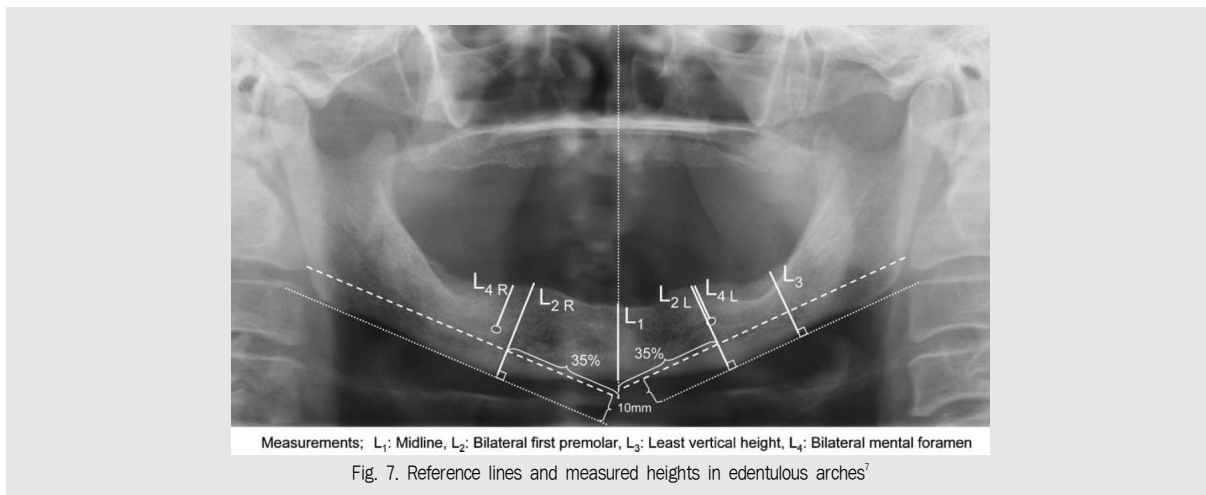
추가적으로 양측성 균형교합과 설측 교합을 비교한 2006년의 Kimoto⁶⁾등은 이 둘 사이에 환자가 느끼는 차이점은 적었다고 보고하였다. 최근에 조사된 연구에 의하면 구치부에 상당한 치아의 마모가 있던 없던간에 음식물을 분쇄하는데 차이점은 없다고 보고되고 있다.

Matsumaru⁷⁾등은 2010년 논문에서 치조골 흡수 양상과 관련되어 적절한 총의치 배열 양식을 제시하였

다. 심한 치조골 흡수를 보이는 환자의 경우에는 설측 교합이 더 유용하다는 발표를 하였다. 서론에서 먼저 설측 교합과 양측성 균형 교합을 비교 설명하였다. 설측 교합은 1940년대 Pound에 의해 제시된 양식으로 배열이 양측성 균형교합보다 쉬울 뿐 아니라 저작력을 설측으로 분배시켜서 하악 의치를 안정시키는 장점이 있다고 하였다. 따라서 심한 치조골 흡수를 보이는 환자에서 의치의 안정을 향상되는데 도움을 준다고 제시하였다.

이를 증명해 보이기 위해 Matsumaru는 22명의 환자에게 설측 또는 양측성 균형교합이 부여된 의치를 무작위로 장착하였다. 그리고 3개월과 6개월 후에 최대 교합력, 저작 양식, 하악의 기능운동을 측정하였다.

실험군의 치조골 흡수 정도는 ACP 분류법에 따라 Class I부터 IV까지 네 단계로 분류하였다⁸⁾. 심한 치조골 흡수를 보이는 환자(Class IV)에 설측성 교합을 부여한 경우 중등도의 골흡수를 보이는 환자(Class II, III)에게 양측성 균형교합을 부여한 것과 차이점이 없다는 점은 심한 치조골 흡수를 보이는 환자에게 설측 교합 양식이 좋을 수 있다는 것을 시사한다. 양측성 균형교합을 부여한 환자가 설측 교합에 비해 교두감합위가 후하방으로 변위하였는데, 이는 심한 치조골 흡수를 보이는 환자에서 양측성 균형교합을 부여하면 최



대 감합위 이전에 저작 사이클 활동이 중단된다는 것을 암시한다. 아마도 환자의 통증이나 의치의 불안정성 때문에 저작활동이 방해받는다. 이는 하는 추측을 해 볼 수 있다. 이와는 반대로 설측 교합을 부여한 의치는 저작시 더욱 안정되었다. 결론적으로 심한 치조골 흡수를 보이는 환자에게 설측성 교합이 더욱 적절하다는 주장이었다.

구치 형태와 배열을 아울러 Sutton⁹⁾ 등은 2007년 설측 교합이나 양측성 균형 교합으로 배열된 해부학적 치아가 무교두 치아 교합으로 배열된 무교두 치아보다 더 우월하다고 주장하였다. 특이할만하게 설측 교합과 무교두 치아 교합을 비교한 결과, 설측 교합인 경우 무교두 치아 교합에 비해 구강내 통증, 압통점의 수가 적게 나타났고 음식 섭취 능력도 향상되었다. 또한 해부학적 치아로 구성된 교합은 무교두 치아 교합에 비해 저작 기능이 상당히 나아진 모습을 보였다. 하지만 설측 교합과 해부학적 교합 사이에 유의할만한 차이점은 나타나지 않았다.

II. 측방 교합 유도 형태의 비교

총의치에서는 의치의 안정을 위하여 상하악이 어떠한 위치에서 교합을 하더라도 균등한 교합 접촉이 이루어지도록 양측성 균형교합을 부여해야 한다고 알려져 있다. 균형 교합 옹호론자들은 균형 교합 양식이 총의치를 안정시키며 치조능선에 힘을 중심화시켜 치조골을 흡수로부터 보호한다고 주장하였다. 하지만 이를 뒷받침하는 임상 연구 데이터는 미비하다. 장기간에 걸쳐 교합 양식이 치조골 흡수에 미치는 영향을 증명하기는 불가능하다. 치조골 흡수에는 교합 양식뿐 아니라 환자의 나이, 선호하는 음식물, 저작 습관 등 많은 요인들이 복합적으로 작용하기 때문이다.

또한 음식물이 상하악 인공치 사이에 개재하면, 음식물이 개재되지 않은 쪽은 이개하게 된다. “Enterbolus, exit balance” 그렇다면 양측성 균형교합은

음식물이 개재되지 않은 상태에서만 가능하다는 결론이 나온다. 즉, 가장 중요한 저작운동시에는 균형은 얻어지지 않게 된다. 그러나 양측성 균형교합을 부여한 경우, 이같이, 이악물기 등의 parafunction시라든가, 저작 기간 동안이라도 음식물이 잘게 분쇄된 시기에서는 틀림없이 의치의 전복은 억제된다. 따라서 이 교합양식이 전혀 의미가 없는 것이라고는 할 수 없다. 단, 저작하는 동안의 대부분은 상하치열이 이개되어 있기 때문에, 저작기능을 회복시킨다는 의미만으로는, 가장 중요한 사항이라고는 할 수 없다¹⁰⁾. 이러한 이유로 균형교합의 효과에 대한 의문이 점점 제기되었고 재현하기 힘든 양측성 균형교합보다 견치 유도 교합이 배열도 쉬우며 임상에서도 특히 거상근의 근육 활동을 감소시킨다는 점에서 그 유용성이 대두되었다.

이러한 다양한 교합양식을 환자들은 어떻게 느낄까? 많은 논문에서 양측성 균형교합과 전치유도 교합을 비교하였다. 이때의 전치유도는 특히 견치를 의미하거나 견치와 제1소구치 둘을 의미한다고 하였다. 기본적인 원리에 입각하면 견치의 유도면은 후방 치아에 비해 경사가 가파르기 때문에 구치 이개가 달성될 수 있다. 전치부는 교합 접촉이 없도록 배열되면 구치부는 결국 medial plane에서 교합면이 anteroposterior curve를 그리도록 배열된다. Gutowski(1996)와 Peroz에 따르면, 견치 유도 교합의 장점엔 균형 교합의 재현이 복잡함에 비해 이 방식은 간단하다는 점, 보다 심미적이며 측방 운동시 안정성이 더 좋다는 점, 그리고 이상기능의 발생 빈도가 감소한다는 점 등이 있다. Grubwieser¹¹⁾의 논문에 따르면 이 교합양식의 총의치를 장착한 환자의 경우 근육 활성도가 감소하여 TMD가 감소한다고 밝혀져 있다.

Peroz¹²⁾는 2003년 논문에서 환자는 심미, 하악 텐치의 유지, 저작 능력면에서 양측성 균형교합보다 전방유도 교합을 선호한다는 사실을 발표하였다. Peroz¹²⁾는 평균 67세인 22명의 무치악 환자에 총의치를 장착한 후 주관적, 객관적 평가를 하였다. 절반의 환자에게 균형교합 혹은 견치 유도 교합이 부여된

총의치를 각각 부여하여 장착하였다. 8일, 4주, 8주, 그리고 3달의 관찰 기간을 가진 이후엔 의치의 교합 양식을 서로 바꾸어 주었다. 균형교합의 경우 견치유도로 바꾸기 위해 기존 덴처에서 견치를 아예 새로 교체해주었으며, 견치유도에서 균형교합으로 바꿀 경우엔 특히 견치 또는 제1소구치를 갈아서 측방운동시 양측성 균형을 설정해주었다. 바꾼 이후에도 8일, 4주, 8주, 3달 동안 관찰하였다.

1. 주관적 척도

두 의치를 착용하였을때 말하는 능력은 차이가 없었고, 심미적인 만족도는 견치유도교합 의치가 더 높았다. 저작 능력면에서도 균형교합에서 견치유도로 변경하는 경우 그 차이가 유의성있게 나타났고, 저작능력이 향상된다는 결과가 보고되었다. 하지만 상악 의치의 유지력은 양쪽 교합 양식 모두 변경시 유의할만한 차이점을 보이지 않았다. 이와는 반대로 하악 의치의 유지력을 살펴보면 균형교합에서 견치유도교합으

	Assessment	Time of examination
Subjective data		
Esthetic appearance of dentures	VAS 0-100	Before treatment and at all follow-up examinations*
Maxillary denture retention		
Mandibular denture retention		
Chewing ability		
Faculty of speech		
Objective data		
Atrophy of the alveolar ridge in the maxillary and mandibular jaws	Low, medium, extreme atrophy	Before treatment
Resiliency of alveolar mucosal lining		
Maxillary jaw	Mucosal folds in the frontal area; floating tubera maxillae; existing torus palatini	Before treatment
Mandibular jaw	Mucosal folds in the frontal area; floating retromolar tissue; existing tori mandibulae	Before treatment
Salivary flow	Normal, reduced	Before treatment
Denture ulcer	Number	At all follow-up* examinations
Consultations	Number	At all follow-up* examinations
Occlusal contacts in centric relation	Number	At all follow-up* examinations
Denture retention during right laterotrusion	Denture stability†	At all follow-up* examinations
Denture retention during left laterotrusion	Denture stability†	At all follow-up* examinations
Denture retention during protrusive movement	Denture stability†	At all follow-up* examinations

*Follow-up examinations were conducted after 1 week, 4 weeks, 8 weeks, and 3 months.
 †Denture stability was indicated by whether both dentures were stable; the mandibular denture was unstable; the maxillary denture was unstable; or both dentures were unstable.

Fig. 8. Assessment of subjective and objective data¹²

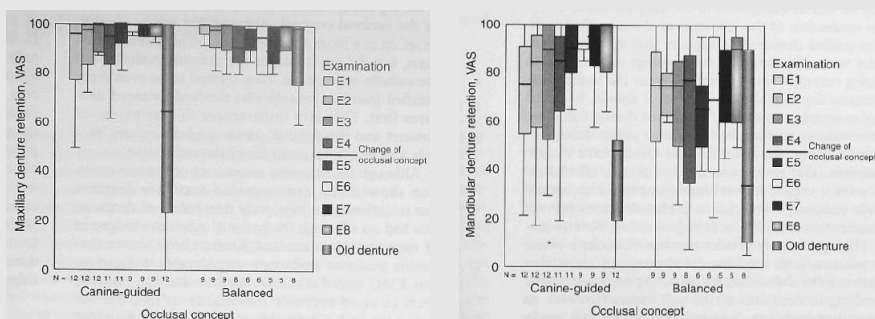


Fig. 9. Retention of maxillary and mandibular dentures¹²

로 바뀌는 경우 유의할만하게 유지력이 개선된다는 것이 보고되었다.

씹는 능력은 견치 유도일 경우 더욱 개선되었으며 이는 아마도 하악 의치의 유지가 견치유도의 경우 더욱 좋았기 때문에 나타난 결과라고 저자는 분석하였다. 이는 견치유도 상악 의치는 측방운동시 견치의 지렛대 원리에 의해 변위되는데 비해서 하악은 안정화되기 때문인것으로 판단된다.

2. 객관적인 지표

교합 접촉 횟수에 관해선 양쪽에 차이가 없었다. 견치유도 의치의 경우에 균형교합 의치에서보다 ulcer가 상당히 많이 나타났지만, 8주 후엔 양쪽 방법 모두 ulcer는 나타나지 않았다. 견치의 지렛대 작용으로 견치유도 의치에 변위되는 힘이 작용하여 균형교합 의치에서 보다 많은 ulcer가 나타난 것으로 보여진다. 균형교합양식은 의치를 장착한 직후에는 보다 이득이 많지만, 환자가 빠르게 교합 양식에 적응하면서 보다 나은 저작 능력, 하악 의치 유지력의 증가, 증가한 심미로 인한 개선된 만족도를 나타내었다.

Farias¹³⁾는 2010년도에 저작 효율 테스트 결과 두 교합 양식간에 차이가 적었다고 하였고, Heydecke¹⁴⁾는 질긴 음식을 씹을 때엔 환자가 전치유도 교합을 선호한다고 발표하였다. 또 2008년에 Rehmann¹⁵⁾은 초기 2주 동안의 만족도를 보면 의치 장착 직후엔 환자가 양측성 균형교합을 선호했다고 보고하였으나 두 교합 양식 간의 차이는 시간이 지날 수록 점차 감소했

다고 밝혔다.

이러한 연구들을 토대로 종합해보면 양측성 균형교합이 꼭 필요한지에 대해서 한번쯤은 고민을 해 볼 필요가 있다고 생각된다. 의치의 안정을 위해서는 당연히 양측성 균형교합이 유리하다. 다만 임상적으로 양측성 균형교합의 부여가 쉽지 않기 때문에 어느 정도에서 만족할지는 임상가들의 판단일 것이다. 잔존치조제의 양이 충분하여 의치의 유지가 크게 문제될 것 같지 않은 증례에서는 견치유도를 부여한 의치의 적용도 충분히 가능하다고 판단된다.

Ⅲ. 요약 및 결론

구치부 치아 형태는 해부학적 치아가 선호되며 배열은 양측성 균형교합과 설측 교합 사이에 환자가 받아들이는데 큰 차이점은 없었다. 하지만 치조제의 흡수가 심한 경우에는 설측성 균형교합이 더욱 유리하였다. 여러가지 이유로 균형교합 보다는 전치유도 교합에 대한 환자의 선호도가 높다는 결과를 접하게 되지만 아직은 이에 관한 임상적, 기술적 가이드라인이 부족한 실정이다. 총의치의 교합은 양측성 균형교합을 부여하는 것을 기본 원칙으로 하고, 다만, 잔존치조제의 양이 충분하여 의치의 유지에 큰 문제가 없을 경우, 견치유도 교합의 부여도 충분히 가능하다고 판단된다.

참 고 문 헌

1. Abduo J. Occlusal schemes for complete dentures: a systematic review. *Int J Prosthodont* 2013;26(1):26-33.
2. Owen CP. Guidelines for a minimum acceptable protocol for the construction of complete dentures. *Int J Prosthodont* 2006;19(5):467-74.
3. Ortman HR. The role of occlusion in preservation and prevention in complete denture prosthodontics. *J Prosthet Dent* 1971;25(3):121-38.
4. Shetty NS. Comparative observations of the use of cusp and zero-degree posterior teeth. *J Prosthet Dent* 1984;51(4):459-60.
5. Brewer AA, Reibel PR, Nassif NJ. Comparison of zero degree teeth and anatomic teeth on complete dentures. *J Prosthet Dent* 1967;17(1):28-35.
6. Kimoto S, Gunji A, Yamakawa A, et al. Prospective clinical trial comparing lingualized occlusion to bilateral balanced occlusion in complete dentures: a pilot study. *Int J Prosthodont* 2006;19(1):103-9.
7. Matsumaru Y. Influence of mandibular residual ridge resorption on objective masticatory measures of lingualized and fully bilateral balanced denture articulation. *J Prosthodont Res* 2010;54(3):112-8.
8. McGarry TJ, Nimmo A, Skiba JF, et al. Classification system for complete edentulism. *Dent Today* 2001;20(10):90-5.
9. Sutton AF, McCord JF. A randomized clinical trial comparing anatomic, lingualized, and zero-degree posterior occlusal forms for complete dentures. *J Prosthet Dent* 2007;97(5):292-8.
10. Hayakawa I. *임상 총의치의 이론과 실제: 명문출판사*; 1999.
11. Grubwieser G, Flatz A, Grunert I, et al. Quantitative analysis of masseter and temporalis EMGs: a comparison of anterior guided versus balanced occlusal concepts in patients wearing complete dentures. *J Oral Rehabil* 1999;26(9):731-6.
12. Peroz I, Leuenberg A, Hausteiner I, Lange KP. Comparison between balanced occlusion and canine guidance in complete denture wearers--a clinical, randomized trial. *Quintessence Int* 2003;34(8):607-12.
13. Farias Neto A, Mestriner Junior W, Carreiro Ada F. Masticatory efficiency in denture wearers with bilateral balanced occlusion and canine guidance. *Braz Dent J* 2010;21(2):165-9.
14. Heydecke G, Akkad AS, Wolkewitz M, et al. Patient ratings of chewing ability from a randomised crossover trial: lingualised vs. first premolar/canine-guided occlusion for complete dentures. *Gerodontology* 2007;24(2):77-86.
15. Rehmann P, Balkenhol M, Ferger P, Wostmann B. Influence of the occlusal concept of complete dentures on patient satisfaction in the initial phase after fitting: bilateral balanced occlusion vs canine guidance. *Int J Prosthodont* 2008;21(1):60-1.