

투고일 : 2017. 4. 7

심사일 : 2017. 4. 13

게재확정일 : 2017. 4. 14

보툴리눔 독신 주사를 위한 깨물근 얇은층의 임상해부학적 고찰

연세대학교 치과대학 구강생물학교실, 해부 및 발생생물학 연구실

이 형 진, 김 희 진

ABSTRACT

Clinical anatomic consideration of the superficial layer of the masseter muscle for botulinum toxin injection

Division in Anatomy and Developmental Biology, Department of Oral Biology,
Human Identification Research Center, BK21 PLUS Project, Yonsei University College of Dentistry
Hyung-Jin Lee, Hee-Jin Kim

In clinical dentistry, botulinum toxin is generally used to treat the square jaw, bruxism, and temporomandibular joint diseases. Recently, this procedure has been expanded and applied for cosmetic purposes, and it is becoming a key task to be aware of the precise anatomical structure of the target muscles to be cautious during treatment and how to prevent side effects. Therefore, the purpose of this study is to observe the anatomical structure of the superficial layer of masseter muscle and to provide a most effective botulinum toxin injection method through clinical anatomical consideration. It was observed that the muscle belly of superficial part of the superficial layer was originated from the deep to the aponeurosis of masseter muscle and descend, then changed gradually into the tendon structure attaching to the inferior border of the mandible. In this study, we named this structure deep inferior tendon. This structure was observed in all specimens. We conclude that the use of superficial layer and deep layer injection should be considered to prevent paradoxical masseteric bulging in consideration of the deep inferior tendon of superficial part of superficial layer of masseter muscle.

Key words : Masseter muscle, tendinous structure, botulinum neurotoxin type A injection, masseteric bulging

Corresponding Author
Hee-Jin Kim, DDS, PhD
e-mail: hjk776@yuhs.ac

I. 서론

깨물근(masseter muscle)은 광대뼈(zygomatic bone)와 광대활(zygomatic arch)에서 기원하여 아

래, 뒤쪽으로 비스듬히 주행하여 턱뼈각(mandibular angle)과 턱뼈가지(mandibular ramus)로 부착하는 근육이다(그림 1). 깨물근은 깊이에 따라 세 개의 층으로 나뉘며, 얇은 층은 광대뼈 아래모서리와 광대

할 앞쪽아래 가장자리에서 일어나 아래, 뒤쪽으로 주행하여 턱뼈각 근처 턱뼈까지 바깥면 깨물근거친면(massetric tuberosity)에 부착된다.

중간층은 광대활의 속면과 뒤쪽 1/3 아랫부분에서 일어나 수직으로 턱뼈까지 가쪽면 위쪽에 부착한다. 깊은 층은 광대아래턱근(zygomaticom andibularis muscle)이라 불리며, 광대활 깊은 곳에서 일어나 턱뼈까지 중간에 부착한다. 깨물근의 중간과 깊은 층 사이로는 아래 턱신경의 가지인 깨물근신경(masseteric nerve)이 달리며 이 신경의 주행을 기준으로 깨물근의 중간층과 깊은 층을 구분 한다(그림 2).

깨물근의 근육 층들 중에 얇은 층 근육이 가장 크며, 세 층의 근육섬유들이 근육 밑부분에서 겹쳐져 깨물근의 아랫부분이 가장 두꺼운 형태를 이룬다. 따라서 보툴리눔 독신을 주사할 때도 가장 두꺼운 깨물근 아랫부분에 주사하는 것이 일반적인 주사법으로 인식되어 있다. 그러나 깨물근은 단순히 위쪽은 널힘줄, 아래쪽은 근육힘살로 이루어진 근육이 아닌 복잡한 형태의 근육이다. 따라서 보툴리눔독신을 이용한 치료를 할 때 부작용을 예방하기 위해선 정확한 깨물근의 해부학을 이해하는 것은 매우 중요하다.

치과영역에서는 일반적으로 보툴리눔 독신을 이용하여 사각턱, 이갈이, 턱관절질환 등을 치료한다. 최근 들어 이 기술은 미용 목적으로도 확대 및 적용되고 있으며, 치료 시 주의해야하는 대상 근육의 정확한 해부학적 구조 및 부작용 예방법을 숙지하고 있는 것이 핵심과제로 자리 잡고 있다.

따라서 본 연구의 목적은 깨물근 얇은층의 해부학적 구조를 관찰하고 임상해부학적 고찰을 통해, 보다 효과적인 보툴리눔 독신 주사 방법을 제시하는 것이다.

II. 연구방법

한국인 및 태국인 성인시신 44쪽을 해부하여 깨물근의 세 층 중, 첫째 층인 얇은층을 해부하였다. 깨물근 부위의 피부를 제거한 후, 깨물근을 노출시키기 위해 주위 결합조직을 해부하여 깨끗이 정리하였다. 깨물근의 얇은층을 노출시킨 다음, 이보다 깊게 위치한 새로운 힘줄 구조를 관찰하였으며 그 형태에 따라 3개 유형으로 나누어 분석하였다.

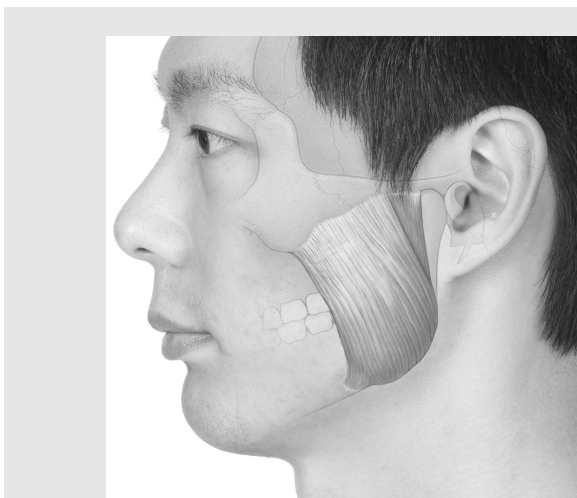


그림 1. 깨물근

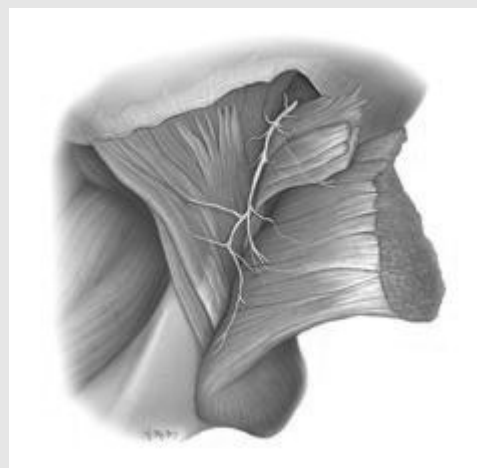


그림 2. 깨물근의 층별구조 및 깨물근신경의 주행양상

Ⅲ. 연구성적

가장 표면에 있는 얇은층의 아래쪽 근육섬유를 제거한 후 그 아래층에서 새로운 힘줄 형태의 구조물을 관찰하였다. 이 구조는 분명한 힘줄 구조로 관찰되며, 본 연구에서는 이를 깊은아래힘줄(deep inferior tendon, DIT) 이라고 명명하였고 이는 해부했던 모든 표본에서 관찰되었다.

깊은아래힘줄은 깨물근 얇은층의 널힘줄 깊은쪽에서 근육힘살로 일어나 턱뼈가지(mandibular ramus)를 향해 내려가면서 점점 힘줄 형태로 바뀌며 턱뼈 아래모서리(mandibular border)에 부착하는 형태였다. 깊은아래힘줄의 깊은층에는 또 다른 근육섬유가 위치해 있고, 그 근육층 깊은 층에는 깨물근의 깊은층 근육섬유가 닿는 힘줄과 뼈막이 관찰된다. 즉, 깨물근의 가장 표면에서부터 근육섬유-힘줄-근육섬유-힘줄-뼈막의 형태로 배열되어 있다.

깊은아래힘줄의 형태를 분류하기 위해 깨물근의 표면을 6등분하였고 힘줄이 위치해 있는 부위에 따라 3

개의 형태로 분류하였다(그림 3).

첫 번째 형태는 깊은아래힘줄이 깨물근의 아래뒤쪽 1/3 부위에 위치해있는 형태로 27%(12/44)에서 관찰되었다. 두 번째 형태는 깨물근의 아래뒤쪽 2/3 부위에 위치해있는 형태로 23%(10/44)에서 관찰되었으며 세 번째 형태로 깨물근 아래쪽 전부를 덮는 형태가 50%(22/44)에서 관찰되었다. 깊은아래힘줄은 형태에 따라 깨물근 아래쪽 1/4 혹은 2/4 높이까지 뻗어있는 양상을 보였다(그림 4).

깨물근의 얇은층에서 깊은아래힘줄이 차지하고 있는 비율을 이미지분석프로그램을 이용하여 측정한 결과, 깨물근 얇은층의 면적은 $22.2 \pm 4.2 \text{cm}^2$ 였으며 깊은아래힘줄은 $4.5 \pm 2.2 \text{cm}^2$ 였다. 이 수치를 백분율로 환산했을 경우, 약 22%였다.

Ⅳ. 총괄 및 고안

Facial contouring을 목적으로 깨물근에 보틀리



그림 3. 깨물근의 표면을 6등분하여 깊은아래힘줄이 위치해있는 부위에 따라 3개 유형으로 분류하였다.

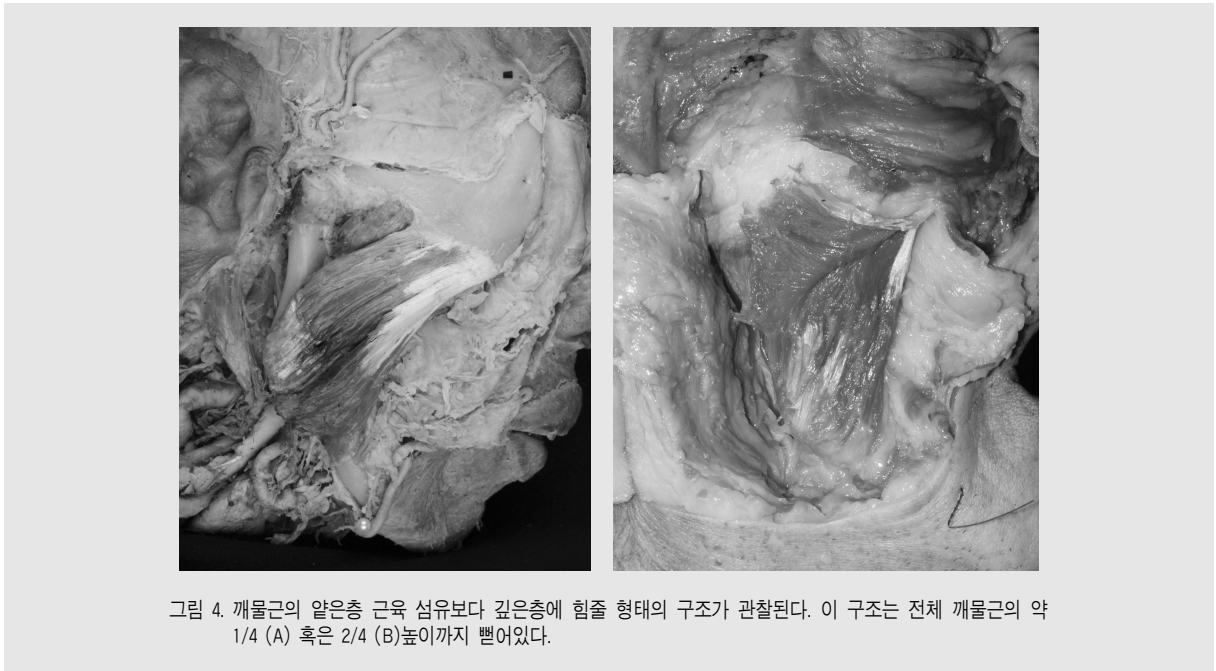

그림 4. 깨물근의 얇은층 근육 섬유보다 깊은층에 힘줄 형태의 구조가 관찰된다. 이 구조는 전체 깨물근의 약 1/4 (A) 혹은 2/4 (B)높이까지 뻗어있다.

눈 독신을 주사하는 경우, 대부분의 경우에는 근육의 얇은층인 깨물근 아래쪽 부분의 위축이 일어나지만, 종종 “paradoxical masseteric bulging”이라고 불리는 합병증이 생기는 경우가 있다. 지금까지는 깨물근 얇은층의 구조가 단순한 근육으로만 구성된 부분으로 생각되어 왔지만, 이번 연구에서 밝힌 깨물근 얇은층에 위치하는 힘줄구조로 인해 보툴리눔 독신 주사 시, 약제의 전반적인 근육으로의 퍼짐을 제한할 것으로 예상된다.

경우에 따라서는 깊은아래힘줄이 깨물근 얇은층을 완전한 2~3층으로 나눌 수 있으며, 어떤 경우는 깨물근의 얇은부분이 이 힘줄에 의해 부분적으로 구획화할 수도 있다. 따라서 깨물근 비대증에 시행해 왔던 주사의 기존 가이드라인으로는 이러한 변이가 있을 경우 “paradoxical masseteric bulging”이 생기는 것을 방지할 수 있는 해결 방안이 없다.

최근에는 초음파를 이용하여 깨물근의 형태를 관찰하고 형태에 따라 주사방법 및 보툴리눔 독신의 양을 결정하여 시술하는 새로운 시도들이 이루어지고 있다. 가능하다면, 초음파 등의 비침습적인 진단을 통해 깨

물근의 전반적인 구조를 주사 전에 확인하고, 이에 맞추어 주사방법을 강구하는 것이 사전에 합병증을 방지할 수 있는 좋은 방법이라고 할 수 있다.

결론적으로 깨물근비대 치료를 위한 보툴리눔독소 주사 시행 시, 기존의 deep injection보다는 깊은아래힘줄이 위치해 있는 깨물근 아래 2~3 부위에 superficial과 deep injection을 시행하는 것이 주사후 발생할 수 있는 근육의 불거짐(paradoxical masseteric bulging)을 줄이는데 도움이 될 것으로 생각한다.

V. 결론

얼굴의 비침습적인 미용시술에서 가장 중요한 것은 얼굴의 해부학적 지식이다. 미용 시술 중이나 후에 나타날 수 있는 심각한 부작용은 정확한 해부학적 지식의 부재에서 초래될 수 있다는 사실을 알아야 한다. 본 연구에서는 깨물근비대로 인한 여러 증상에서 보툴리눔 독신 치료를 수행할 때 고려해야할 깨물근 얇은층

의 해부학적 구조에 대하여 기술하였다. 주사 시 깨물근 얇은층의 깊은아래힘줄을 고려하여 얇은층 및 깊은층 주사를 적용한다면 주사 후에 나타날 수 있는 근육

의 볼거짐(paradoxical masseteric bulging)을 예방할 수 있을 것으로 생각한다.

참 고 문 헌

1. Lee HJ. The Anatomical Basis of Paradoxical Masseteric Bulging after Botulinum Neurotoxin Type A Injection. TOXINS 2017; 9(1):14.
2. Ahn DS. The reality and problems of CME. Healthcare Policy Forum 2006; 4:142-147.
3. Lee MS. Embodiment of CPD and Professionalism. Yonsei Journal of Medical Education 2004; 6:45-52.
4. Research Institute for Healthcare Policy. Research on actual condition of CPD program and reformation. 2003. Research Institute for Healthcare Policy.
5. Kim YI. Balancing of pre-and post-Institutional medical education revisited: recommendation for strengthening of continuing medical education in the institution-based undergraduate education. Kor J Med Educ 1995; 7:177-185.
6. Kim YI. Current status and issues of Korean CPD. CPD Strategies in Internet Era-Symposium material. November 16, 2001. The Korean Society of Medical Informatics, The Korean Society of Medical Education, 2001:5.
7. Son MS. Doctors' professionalism and policy. 14th Medical Education Conference material: Professionalism in Medical Education. The Korean Society of Medical Education, Korean Academy of Medical Sciences 2003; 107-114.
8. Lee YS. Comparison of national and international medical license. Medical License Reinforcement Scheme for medical Personnel Quality Development Forum material. December 16, 2003. Ministry for Health, Korean Academy of Medical Sciences 2003; 1-45.
9. Chung BT. Quality improvement policy of medical personnel. Establishing Commemoration Symposium material of the Korean Institute of Medical Education and Evaluation: Medical Professionalism and Social Responsibility. Korean Institute of Medical Education and Evaluation 2004; 7-12.
10. Kim YI. Continuing medical education in Korea. Issues and prospects. Intercountry Symposium on Postgraduate and Continuing Medical Education for Primary Health Care. World Health Organization Regional Office for the Western Pacific, WPR/HRH(1), 1990; 90:3.
11. 우리몸 해부그림 (1st Edition Atlas of Human Anatomy), 대한해부학회, 현문사, 2009.
12. Kim DH. Intramuscular nerve distribution of the masseter muscle as a basis for botulinum toxin injection. Journal of Craniofacial Surgery. 2010; 21(2):588-591.
13. Clinical Anatomy of the Face for Filler and Botulinum Toxin Injection, Kim HJ, Springer, 2015.