https://doi.org/10.12655/KADH.2019.15.1.65
ISSN (print): 1738-8813 ISSN (online): 2287-7142

◆증 례

울프-허쉬호른 증후군(Wolf-Hirschhorn syndrome) 환자의 전신마취 하 치과치료 : 증례보고

유지연·송지수·신터전·현홍근·김정욱·장기택·이상훈·김영재*

서울대학교 치의학대학원 소아치과학교실

Abstract

DENTAL TREATMENT FOR A PATIENT WITH WOLF-HIRSCHHORN SYNDROME UNDER GENERAL ANESTHESIA: CASE REPORT

GiYoun Ryu, Ji-Soo Song, Teo Jeon Shin, Hong-Keun Hyun,
Jung-Wook Kim, Ki-Taeg Jang, Sang-Hoon Lee, Young-Jae Kim*
Department of Pediatric Dentistry, School of Dentistry, Seoul National University

Wolf-Hirschhorn syndrome(WHS) is a congenital disorder caused by deletions of the short arm of chromosome 4. The most common characteristics are mental and growth retardation, dietary disorder and craniofacial features with a characteristic 'Greek warrior helmet' appearance. The dental characteristic of WHS includes delayed development, tooth agenesis, clefts, microdontia, taurodontism, and severely worn dentition. The purpose of this case report is to describe the dental treatment of a patient with WHS.

3-year-old boy with WHS visited the Seoul National University Dental Hospital for dental treatment. He had difficulty with nasotracheal intubation because of craniofacial anomalies and also had poor oral hygiene due to a limitation of mouth opening and dietary disorder. Due to his airway problem, behavior management and severity of dental conditions, dental treatment was performed under general anesthesia. This case suggests general anesthesia can be chosen with Wolf-Hirschhorn syndrome patients to safely care for their dental problems. **[J Korean Dis Oral Health Vol.15, No.1: 65-69, June 2019]**

Key words : Wolf-Hirschhorn syndrome, Dental treatment, General anesthesia, Oral manifestation

Ⅰ. 서 론

울프-허쉬호른 증후군(Wolf-Hirschhorn syndrome, WHS)은 4번 염색체의 단완이 부분적으로 결실 또는 전좌 되어 일어나며 1965년 Wolf 등[1)]과 Hirschhorn 등[2)]에 의해 처음 보고되었다. 이는 약 50,000명 당 1명에서 발생하며 환아의 3분의 2 정도가 생후 첫 1년 이내에 분만 시 저산소증, 선천성 기형이나 하부 호흡기 감염증 등으로 사망한다. 인종간의 유병률 차이는 없으며 남자에 비해 여자에서 약 2배의 비율로 높게 나타난다[3)].

WHS 환자의 주요한 특징으로는 두개안면 기형을 동반한 특징적인 얼굴 안모, 발달 지연, 정신 지체, 식이 장애, 심장 및 생식기 이상, 시각 및 청각 이상, 신장 기형 그리고 골격계 기형 등이 있다[1,2)]. 치과적 특징으로는 치아의 발육 및 맹출 장애, 융

*Corresponding author : Young-Jae Kim
Department of Pediatric Dentistry, School of Dentistry, Seoul National University, 101 Daehak-ro, Jongno-gu, Seoul, 03080, Korea
Tel: +82-2-2072-3080, Fax: +82-2-744-3599
E-mail: neokarma@snu.ac.kr

Received: 2019.5.14 / Revised: 2019.5.30 / Accepted: 2019.5.31

합치, 왜소치, 우상치, 구순·구개열, 중등도 이상의 마모 및 영구치 결손 등이 흔하게 관찰된다[4].

WHS 환자의 치과치료에 대해서는 드물게 보고되어 있다. WHS은 다양한 질환을 동반하며 개인에 따라 증상과 심각한 정도는 다양하게 나타나기 때문에 치과치료 시 이러한 전신적 상태에 대한 고려가 반드시 필요하다. 본 증례는 울프-허쉬호른 증후군 환자의 전신마취 하 치아 우식증 치료에 대한 치험례로, 본 증례를 통해 WHS 환자의 특징과 치과적 고려사항에 대해 고찰하고자 한다.

Ⅱ. 증례 보고

환아는 3세 11개월의 남아로, 유치열에 다수의 치아 우식증을 주소로 서울대학교 치과병원 소아치과에 내원하였다. 환아는 생후 시행한 유전자 검사 결과 15번 염색체 동원체(centromere)에 4번 염색체의 단완이 붙은 이상 염색체(46, XY, +4, der(4;15)(p10;q10) 관찰되어 울프-허쉬호른 증후군으로 진단되었다. 태어날 때부터 좌안의 외사시 관찰되었고 이후 나팔꽃 증후군(morning glory anomaly)로 불리는 선천적 시신경 기형으로 진단되었다. 생후 1년 2개월경 잠복고환 수술과 생후 1년 3개월경 전신마취 하에 탈구된 고관절 정복술을 시행하였다. 이엽성 대동맥판막증(bicuspid aortic valve) 보이나 기능적으로 문제없는 환아로 특별한 치료 없이 추적관찰 중이다. 생후부터 식후의 반복적인 구토증상을 보이다 점도 증진제를 첨가한 분유로 증상이 다소 호전되었으나 생후 1년 6개월 이후부터 섭취를 거부하고 저작 및 연하 장애를 보여 현재 연하치료를 동반하고 있다. 장기간의 영양실조로 저 알부민 혈증 관찰되었고, 이로 인한 폐부종 및 폐렴으로 인한 호흡 곤란 증상으로 입원병력 있으나 현재는 상태가 호전되어 본원 내원 당시 특별히 복용 중인 약은 없었다.

초진 내원 당시 환아의 키는 78.4cm, 체중은 9.7kg으로, 키와 체중 모두 표준성장곡선에서 하위 3% 미만에 해당하는 발달 지연을 보였다[5]. 그리스 투구형 얼굴(Greek warrior helmet appearance)로 알려진 크고 넓은 비량(nasal bridge)과 넓고 돌출된 미간, 양안격리증(Hypertelorism) 등 WHS의 특징적인 안모가 관찰되며, 시상 삼각봉합 두개골 조기 유합증(Sagittal lambdoid craniosynostosis)과 소두증 등의 두개안면 기형과 손가락 휨 등이 관찰되었다. 환아는 발달 지연과 함께 정신 지체를 보였으며 구강검진 시 협조도 부족이 관찰되었다. 치과적 특징으로는 작은 턱과 전반적으로 심하게 마모된 치열 그리고 개구 제한 및 식이 장애로 인한 불량한 구강 위생 등이 관찰되었다.

임상 및 방사선학적 검사 결과 상·하악 좌우측 제2유구치 및 상악 좌측 유견치에 치수노출이 의심되는 중등도 이상의 교합면 우식 관찰되었고, 상악 우측 유측절치 및 유견치, 하악 좌우측 유견치의 치수노출을 동반한 광범위한 우식이 관찰되었다. 나머지 치아들은 심한 우식과 마모로 인해 거의 잔존 치근만 남아있는 상태였으며 불량한 구강위생으로 인해 전반적인 치태 침착이 관찰되었다(Figs. 1, 2).

전악에 걸친 광범위한 치과 치료가 계획되었으며 환아의 협

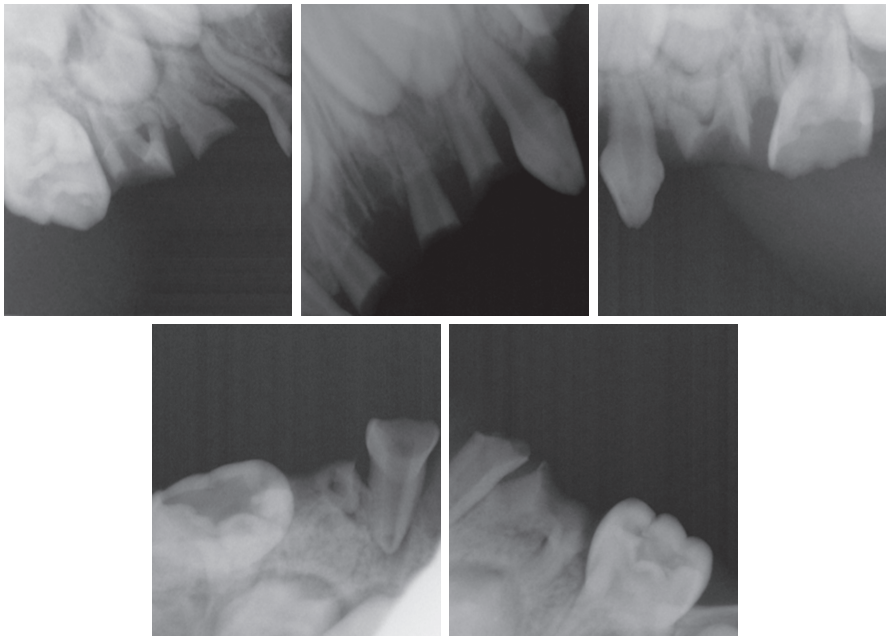

Fig. 1. Intraoral radiograph before treatment.

Fig. 2. Intraoral photo before treatment.

Fig. 3. Intraoral photo after treatment.

조도가 부족하고, 환기 및 기도유지 시 위험성이 존재하여 전신마취 하 치과치료를 시행하기로 계획하였다. 전신마취 전 평가를 위해 혈액검사 및 흉부 방사선사진 촬영을 시행하였고, 소아·청소년과에 기도 확보 및 전신 질환과 관련하여 전신마취 하 치과치료 시 주의점에 대해 자문한 결과 두개골 조기 유합증으로 인한 두개안면 기형으로 기도 확보가 어려울 수 있으나 호흡기 상태가 나쁘지 않아 특별한 전 처치 없이 치과치료가 가능하다는 회신을 확인하였다. 하지만 초진 내원 3개월 전 폐렴 경력이 있어 임상 증상에 완전한 호전이 있을 때까지 한 달 정도 수술을 연기 하기를 권유한다는 회신을 받았으며, 이 엽성 대동맥판막이 존재하나 현재 기능적 문제없는 환아로 전신마취 시 예방적 항생제 없이 치료 가능하다는 회신을 확인하였다.

수술 당일 감기 증상은 없었고, 금식 후 치료실에 도착하여, 생징후 관찰을 위한 모니터링 장치를 부착하였다. Sevoflurane(Sevofran inhaler 250 ml, 하나제약)을 통해 전신마취 유도하였으며, 정맥로 확보 후 Rocuronium(Rocuronium Bromide 50mg, 한화제약) 10mg을 정주하여 근이완을 유도하였다. 이후 술 전 분비억제를 위해 Robinul(Glycopyrrolate 0.2mg/1ml, 비씨월드제약) 0.06mg을 정맥 투여하였고 과민반응 억제를 위해 Dexamethasone(Dexamethasone disodium phosphate 5mg/ml, 대원제약) 2mg을 정맥 투여하였다. 기도 확보 어려움이 예상되어 경비적 기관내삽관 대신 경구적 기관내삽관 시행하였으며, #4.0 사이즈의 튜브를 사용하였다. 세보플루레인과 아산화질소를 통해 전신마취 상태를 유지하였고 환아의 생징후는 안정적으로 유지되었다.

Lidocaine(Lidocaine HCl 2% Injection (1:100,000) 36mg/1.8mL, Huons)으로 침윤마취 시행하였으며, 상·하악 좌우측 제2유구치는 치수절제술 후 기성금속관으로 수복하였다. 상악 우측 유측절치 및 상·하악 좌우측 유견치는 치수절제술 후 복합레진으로 수복하였다(Fig. 3). 나머지 잔존치근들은 발거 시행 하였으며, 공간 상실을 막기 위하여 상악에는 Nance 구개호선(Nance holding arch), 하악에는 제1유구치 부위에 양측으로 Band and Loop 공간 유지 장치를 제작하기로 계획하였다. 전신 마취 하에 장치 제작을 위한 인상채득까지 진행하였으며 다음 내원 시에 장치를 장착해주었다. 전신마취가 종료된 후에 환자는 안정적으로 회복하여 퇴원하였다. 치료 후 3개월에 내원하여 구강 검진을 시행하였으며, 불량한 구강 위생으로 인한 전반적인 치태 침착은 여전히 관찰되었으나 수복을 시행한 부위와 공간 유지 장치 모두 잘 유지되었다. 이후 매 3개월마다 주기적으로 내원하도록 하여 검진 및 구강 위생 관리 교육을 시행할 예정이다.

Ⅲ. 고 찰

울프-허쉬호른 증후군(Wolf-Hirschhorn syndrome, WHS)은 4번 염색체의 단완이 부분적으로 결실 또는 전좌 되어 일어난다. WHS은 개인에 따라 임상적 표현형의 심각한 정도가 다양하게 나타나며 이는 염색체 결실 정도와 관련이 있다. 최근 연구에 의하면 이 증후군과 연관된 결정적인 결실 부위는 200kb 영역으로 좁혀졌으며 이는 4번 염색체의 텔로미어(telomere)에서 약 1.9Mb 떨어진 부위로 WHSCR1과 WHSCR2로 구성된다[6]. 이 부위의 여러 유전자들 중에서 NSD2, LETM1 그리고 MSX1 등이 이 증후군과 관련하여 중요한 역할을 하는 것으로 알려져 있다. 그 중 치과적 특징과 관련해서 MSX1 유전자가 연관이 있으며 특히 치아 결손 및 구순·구개열과 관련이 깊다고 알려져 있다[7].

모든 WHS 환자들은 그리스 투구형 얼굴로 불리는 특징적인 안모를 보인다. 이마로 이어지는 크고 넓은 비량, 넓고 돌출된 미간, 높은 아치형 눈썹, 돌출된 눈, 양안격리증, 낮은 변형귀, 짧은 인중과 작은 아래턱 등이 특징적으로 나타난다.[8] 다른 악안면 특징으로 약 60% 환자에서 안면 비대칭, 약 90% 환자에서 소두증이 관찰되며[6] 일부 환자에서는 두개골 조기 유합증(craniosynostosis)과 같은 두개안면 기형 등이 동반되기도 한다.[9] Gamble 등은 이러한 두개안면 기형을 동반한 환자의 경우 마취를 시행할 때 기관내삽관 시 기도 확보가 어려울 수 있으며 성문(glottis)의 관찰에 어려움이 있어 기도 관리와 관련한 특별한 주의가 필요하다고 하였다.[10] 본 증례의 환아에서도 시상 삼각봉합 두개골 조기 유합증(Sagittal lambdoid craniosynostosis)을 동반한 특징적인 안모를 관찰할 수 있었으며 두개안면 기형으로 인한 기관 확보의 어려움이 예상된다는 의과적 자문 결과에 따라 경비적 기관내삽관 대신 경구적 기관내삽관을 시행하였으며, 작은 사이즈의 튜브를 사용하는 등의 추가적 고려가 필요하였다.

WHS 환자의 치과적 특징으로는 치아의 맹출 장애, 전치의 융합, 법랑질 형성부전, 왜소치, 중등도 이상의 마모 등이 있으며[4] 약 50%의 환자들에서 치아 발육장애가 보고되고[6] 약 25-50% 환자들에서 구순·구개열이 나타난다[8]. 또한 다수의 영구치 형성 결핍이 나타나는데 주로 소구치와 대구치에서 발생하며 우상치도 흔하게 관찰된다. 이러한 결손으로 인해 유치의 만기 잔존 역시 흔히 일어난다[11].

WHS 환자는 다양한 전신 질환을 동반하며, 치과 치료 시 다음과 같은 질환들에 대한 평가가 필요하다. 선천성 심장 결함의 경우 약 50% 환자에서 발견되는데[6] 주로 심방 중격 결손(ASD), 폐동맥 협착 및 심실 중격 결손(VSD) 등으로 나타나며[12] 치과치료 시 예방적 항생제가 필수인 것은 아니지만 심장 결함에 의한 수술 병력이 있다면 이는 예방적 항생제를 투여해야 하는 적응증이 된다[13].

WHS 환자의 약 80%는 성장과 발달의 지연이 두드러지게 나타나는데 이것은 이 증후군의 많은 요인들로부터 기인할 수 있다. 약 75% 환자에서 흡입(sucking), 삼킴(swallowing), 위식도 역류 등과 관련된 식이 요인들의 어려움을 가지고 있으며[6] 증상이 심한 경우 위루형성술(gastrostomy) 혹은 연하 치료를 필요로 한다[6]. 본 증례의 환아의 경우 오랜 기간 식이장애로 인해 식사 시간에 장기간이 소요되었고 느린 체중 증가와 성장결핍을 보이고 있었으며 연하치료를 동반하고 있었다. 이러한 환경이 환아의 다발성 우식 이환에도 기여하였을 것으로 생각되었다. 또한 장기간의 영양 실조로 인해 저 알부민 혈증과 폐부종 및 폐렴으로 인한 호흡 곤란 증상 등의 경력이 있었으며 이를 고려하여 치과 치료 전 흉부 방사선사진 촬영(Chest PA) 등의 추가적 평가가 필요하였다.

이 외에도 WHS 환자에서 선천성 측만지증(clinodactyly), 내번첨족(talipes equinovarus)과 같은 경미한 기형부터 척추측만증(scoliosis) 및 척추후만증(kyphosis) 등과 같은 다양한 골격계 기형이 나타나며[9] 정신 지체, 신장 기형, 잠복 고환 및 요도하열(hypospadias) 등과 같은 생식기 이상, 청각 이상, 선천적 시신경 기형 및 홍채 결손 등의 시각 이상, 반복적인 발작(seizure) 등이 흔하게 연관되어 나타난다[1,2,9].

결론적으로 울프-허쉬호른 증후군을 가진 소아 환자의 경우 정신 지체와 발달 지연이 심하고, 심장 이상, 발작 및 각종 기형 등이 동반되기 때문에 치과 치료 시 전신적 상태의 평가를 위한 의과적 협진이 중요하며 안전하고 효율적인 관리를 위해서는 전신마취가 시행되어야 한다. 본 증례의 환아의 경우 불량한 협조도 및 기도 관리의 어려움, 다발성 우식 및 마모로 인해 치료 시간이 길어지는 점 등을 고려하여 전신마취 하에 치과치료를 시행하였다. 전신마취 과정에서 특이할 만한 합병증은 나타나지 않았으며 식이장애 및 개구 제한으로 인한 구강 위생 관리에 어려움이 예상되므로 향후 주기적 관찰 및 지속적인 구강위생 관리 교육이 필요 할 것이다.

Ⅳ. 요 약

본 증례는 유치열에 다수의 치아 우식증을 주소로 내원한 울프-허쉬호른 증후군 환자의 전신마취 하 치과치료에 대한 보고이다. WHS 환자의 특징적인 안모가 관찰되었으며, 발달 지연, 정신 지체, 식이 장애 및 이로 인한 합병증 등을 보였다. WHS 환자는 다양한 전신 질환 및 선천성 기형 등을 동반할 수 있으므로, 치과 치료 시 전신적인 상태에 대한 평가가 필요하다. 또한 WHS 환자의 전신마취 시에는 기도 관리와 관련한 특별한 주의가 필요하며 치과 치료 후에도 주기적 관찰 및 지속적인 구강위생 관리 교육이 필요하다.

REFERENCES

1. Wolf U, Reinwein H, Baitsch H, et al. : Deficiency on the short arms of a chromosome No. 4. Humangenetik, 1:397-413, 1965.
2. Hirschhorn K, Cooper HL, Firschein IL : Deletion of short arms of chromosome 4-5 in a child with defects of midline fusion. Humangenetik, 1:479-482, 1965.
3. Wieczorek D : Wolf-Hirschhorn syndrome. Orphanet encyclopedia, September, 2003.
4. Burgersdijk R, Tan HL : Oral symptoms of the Wolf syndrome: report of case. ASDC J Dent Child, 45:488-489, 1978.
5. 질병관리본부 : 2007년 소아 청소년 표준 성장도표. Available from URL : http://cdc.go.kr/CDC/notice/CdcKrInfo0201.jsp?menuIds=HOME001-MNU1154-MNU0005-MNU1889&cid=1235 (Accessed on May 29, 2017).
6. Battaglia A, Filippi T, Carey JC : Update on the clinical features and natural history of Wolf-Hirschhorn (4p-) syndrome: experience with 87 patients and recommendations for routine health supervision. Am J Med Genet C Semin Med Genet, 148C:246-251, 2008.
7. Nieminen P, Kotilainen J, Thesleff I, et al. : MSX1 gene is deleted in Wolf-Hirschhorn syndrome patients with oligodontia. J Dent Res, 82:1013-1017, 2003.
8. Johnston NJ, Franklin DL : Dental findings of a child with Wolf-Hirschhorn syndrome. Int J Pediatr Dent, 16:139-142, 2006.
9. Alesi V, Barrano G, Bertoli M, et al. : A previously undescribed de novo 4p15 deletion in a patient with apparently isolated metopic craniosynostosis. Am J Med Genet A, 155A:2543-2551, 2011.
10. Gamble JF, Kurian DJ, Udani AG, Greene NH : Airway management in a patient with Wolf-Hirschhorn syndrome. Case Rep Pediatr, 2016:7070125, 2016.
11. Babich SB, Banducci C, Teplitsky P : Dental characteristics of the Wolf-Hirschhorn Syndrome: a case report. Spec Care Dent, 24:229-231, 2004.
12. Battalgia A, Carey JC, Wright TJ : Wolf-Hirschhorn (4p-) syndrome. Adv Pediatr, 48:75-113, 2001.
13. Wilson W, Taubert KA, Durack DT, et al. : Prevention of infective endocarditis: guidelines from the American Heart Association: a guideline from the American Heart Association Rheumatic Fever, Endocarditis, and Kawasaki Disease Committee, Council on Cardiovascular Disease in the Young, and the Council on Clinical Cardiology, Council on Cardiovascular Surgery and Anesthesia, and the Quality of Care and Outcomes Research Interdisciplinary Working Group. Circulation, 116:1736-1754, 2007.