

5

# 외과적 정출술을 이용한 치관-치근 파절된 미성숙 영구치의 치료: 3년 간의 증례보고

원광대학교 치과대학 대전치과병원 치과보존과  
전수진

## ABSTRACT

### **Surgical extrusion of immature permanent tooth with crown-root fractures: a case report with 36-month follow up**

Department of Conservative Dentistry, Wonkwang University Daejeon Dental Hospital

Su-jin Jeon

A 8-year-old patient presented with a crown-root fracture of the maxillary right central incisor with an oblique subgingival fracture line. A multidisciplinary treatment approach including endodontic treatment, surgical extraction and intra-alveolar repositioning was used to gain sufficient crown length of the fractured maxillary incisor. The coronally repositioned maxillary right central incisor was stabilized by a resin wire splint. Apexification using MTA was performed. Resin core and direct resin restoration(CI IV) on fractured teeth was built up. Clinical and radiographic follow-up of the maxillary right central incisor after 36 months showed no signs of root resorption or pathology and acceptable aesthetics and functions were maintained. Surgical extrusion can be considered as a good treatment modality for young patients.

Keywords: Surgical extrusion, Crown-root fracture, Immature permanent incisor, Apexification

---

Corresponding Author

Su-jin Jeon

Department of Conservative Dentistry, Wonkwang University Daejeon Dental Hospital 77 Dunsan-Ro, Seo-Gu, Daejeon, 35233, Korea

Tel: +82-42-366-1140, Fax: +82-42-366-1115, E-mail: etmine@nate.com

---

## I. 서론

어린이에게 외상으로 인한 치아 손상은 흔히 일어나는 문제이며, 상악 전치부에서 자주 발생한다<sup>1)</sup>. 그 중 치관-치근 파절(crown-root fracture)은 법랑질, 상아질, 백악질까지 포함하는 파절로, 영구치열 외상의 5%, 유치열에서는 2% 정도로 발생한다고 알려져 있다<sup>2)</sup>.

이러한 치관-치근 파절의 치료는 파절선이 치은 연하로 연장되어 있기 때문에 상당히 복잡하고 어려운 과제이다. 파절된 깊이, 예상되는 치관-치근 비율(crown-to-root ratio), 치수 노출 여부, 환자의 나이, 치근 발달 단계, 치아 맹출 단계 등 여러 상황을 고려하여 치료 방법을 선택해야 한다<sup>3)</sup>. 치은 연하의 깊은 파절인 경우, 수복이 불가능하며 발치가 우선시된다. 반면 치아를 유지하고자 결정하였다면, 치관연장술이나 교정적 정출술 또는 외과적 정출술 등을 이용하여 파절된 치아의 생물학적 폭경을 재건해야 한다.

외과적 정출술은 Tegsjö 등<sup>4)</sup>이 치경부 파절선이 골 내에 위치한 경우에 대한 치료방법으로 처음 소개하였다. 교정적 정출술에 비해 치료 시간과 전체 치료 기간이 단축된다는 장점이 있으며, 비용 또한 저렴하다. 하지만 치아를 인위적으로 탈구 시킴으로써 치아에 외상을 줄 수 있으며 이로 인해 치근 흡수 등의 부작용이 나타날 수 있다<sup>5)</sup>. 이전의 연구들에서 외과적 정출술은 높은 성공률을 나타냈으며<sup>3)</sup>, 특히 심미성이 중요한 상악 전치부에서 좋은 치료 방법이 될 수 있다. 하지만 미성숙 영구치를 외과적 정출술 한 경우에 대한 연구 보고는 거의 없다<sup>6)</sup>.

본 증례 보고는 어린 환자의 치관-치근 파절된 미성숙 영구치를 외과적 정출술을 통해 레진 수복한 치료 과정과 이후 유지 관리에 대해 기술하고자 한다.

## II. 증례보고

8세 남자 환아가 5시간 전 “넘어지면서 바위에 부딪혀 치아가 부러졌다.”는 주소로 원광대학교 대전치과병원 소아치과에 내원하였다. 초진 당시 상악 우측 중절치는 구개측 치은 연하로 5mm 이상 깊은 파절선을 보였고, 치관부 파절편은 상실한 채로 내원하였다. 상악 좌측 중절치는 근심측 치관이 파절되어 상아질이 노출되어 있었다. 따라서 상악 우측 중절치는 치관-치근 파절(crown-root fracture), 상악 좌측 중절치는 치수 노출을 동반하지 않은 치관 파절(uncomplicated crown fracture)로 진단하였다(Fig. 1). 소아치과의 치료 계획은 상악 좌측 중절치는 레진 수복(resin build-up)하고, 상악 우측 중절치의 경우 수복이 어렵다고 판단되어 발치 후 공간유지장치(fixed space retainer)를 계획하였다. 당일 상악 우측 중절치의 발치를 위해 본원 구강악안면외과로 의뢰되었다.

구강악안면외과 전공의는 상악 전치부 조기 발거로 인한 환자의 기능적, 사회적, 심리적 부작용이 클 것이 염려되어, 본원 치과보존과에 다시 협진을 의뢰하였다. 치아를 보존하는 방법으로 외과적 정출술(surgical extrusion)을 시도해보기로 하였다.

치주 인대의 손상을 최소화하기 위해 발치 과정에 특별히 주의를 기울였다. 치근부 파절편을 발치 기자를 이용하여 조심스럽게 탈구 시킨 후 발치 겸자로 발치하였다. 발치 후 치근에 추가적인 파절선이나 특이사항은 관찰되지 않았다. 하지만 필요한 정출 양이 7mm 정도로 크고, 미성숙 치근의 짧은 길이로 인해 불리한 치관-치근 비율(crown-to-root ratio)이 예상되어 예후가 좋지 않았다. 그렇지만 환자의 나이를 고려했을 때, 성장 완료 후 임플란트가 가능한 시기까지 자가 치아를 유지하는 것이 더 좋을 것이라고 판단하여, 보호자에게 치료의 한계점과 장기적인 예후에 대해 설명하고 동의 하에 진행하였다.

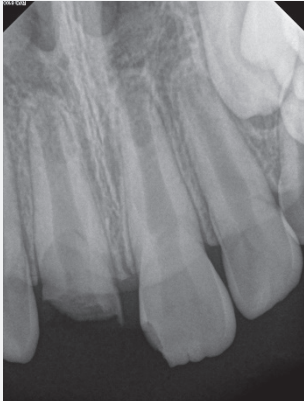

Fig. 1. Periapical radiograph at first visit. Immature permanent incisors with open root apex can be observed. Pulp exposure of maxillary right central incisor was evident due to the crown-root fracture.

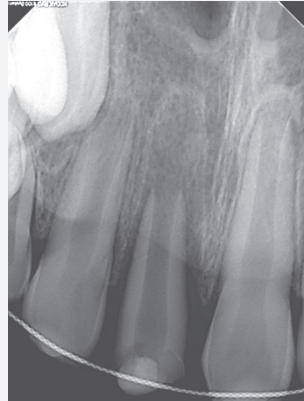

Fig. 2. Periapical radiograph taken after surgical extrusion. Note the radiolucent area around replanted tooth, which was due to the gap between replanted roots and the original alveolar sockets. The length of extrusion was 7mm.

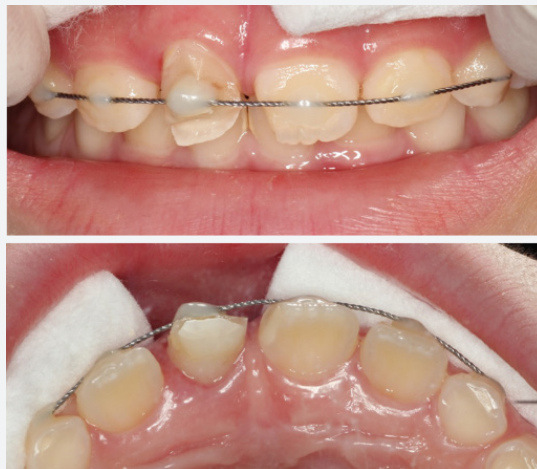

Fig. 3. Clinical postsurgical evaluation. The tooth was repositioned after 180° rotation, and semi-rigid splinted with 0.5mm multi-strand wire and light-cured resin. The fracture lines were exposed at supra-gingival level. But the gingival line of maxillary right central incisor was higher than maxillary left central incisor.

구개측으로 경사진 깊은 파절선의 방향을 고려하여, 정출 양을 줄이고 파절선을 순측 치조골 상방으로 노출 시키기 위해 180° 회전시켜 치아를 위치하였다. 술 후 촬영한 방사선 사진에서 치근단 하방에 방사선 투과성의 공간을 관찰할 수 있다(Fig. 2). 당일 발수만 진행한 후 임시 가봉을 하고, 상악 우측 견치에서 상악 좌측 견치까지 0.5mm multi-strand wire와 광중합 레진(Filtek Z350 XT Flowable Restorative, 3M ESPE, St. Paul, MN, USA)을 이용하여 레진강선고정술(resin-wire splint, RWS)로 반견고성(semi-rigid) 고정을 하였다. 술 후 처방은 오구멘틴 시럽과 부루펜 시럽을 3일간(24ml, PO tids) 처방하였다.

10일 후, 치과보존과로 내원하였다. 상악 우측 중절치는 타진시 민감하였고, 순측 변연 치조골 흡수와 치은 퇴축으로 인해 인접치에 비해 치은연(gingiva line)이 상방에 위치하였다(Fig. 3). 상악 좌측 중절치는 타

진시, 동요도, 치수생활력 검사(EPT, cold test) 결과 모두 정상 범주였다. 2주 더 RWS 유지한 후, 상악 우측 중절치는 MTA(mineral trioxide aggregate)를 이용한 치근단 형성술(apexification) 및 직접 레진 수복, 상악 좌측 중절치 치관 파절 부위는 레진 수복을 통한 치관 형성을 계획하였다.

2주 후, 구내방사선사진 상 상악 우측 중절치의 정출 부위에 골형성이 관찰되었다(Fig. 4a). 변연골(marginal bone)의 형성과 치아 동요도가 감소될 때까지 2주 더 고정을 시행하였고(총 40일 고정), 이후 RWS 제거 후 근관치료를 진행하였다. 구내방사선사진 촬영을 통해 근관장을 설정(Fig. 4b)한 후 2% NaOCl를 이용하여 근관 세정을 시행하였다. 근관성형은 #140 K-file까지 확대하였다. 수산화칼슘(Calcipex, Nippon Sika-Yakuhin, Shimonoseki, Japan)을 침약한 후 임시 가봉하였다.

2주 후 내원시, 상악 우측 중절치의 동요도는 1도였

Fig. 4. Postsurgical radiological evaluation and follow-up treatment.

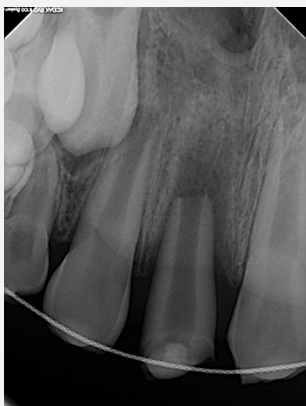

Fig. 4a. Radiographic view of the tooth 2 weeks after surgery. Bone filling was observed around the radiolucent area.

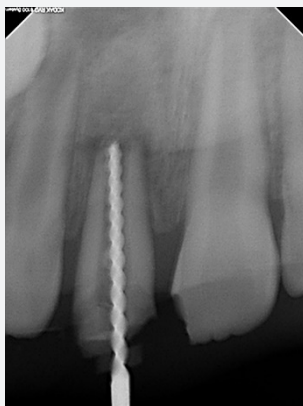


Fig. 4b. Resin-wire splint was removed 40 days after surgery and root canal treatment was performed. Working length was determined(15mm, #110 K-file).

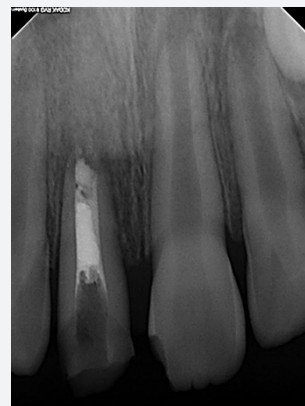


Fig. 4c. MTA apical barrier was formed, and the upper part was filled with gutta-percha.

으며, 타진시에는 민감하지 않았다. NaOCl과 saline 으로 근관세정 후 ProRoot MTA(Dentsply Maillefer, Tulsa, OK, USA)를 이용하여 MTA barrier를 형성하였다. MTA의 경화를 위해 wet cotton을 삽입한 후 임시 가봉을 하였다.

1주 후, 상악 우측 중절치는 동요도가 1도로 유지되었다. MTA barrier 상방부는 AH plus sealer(Dentsply Maillefer, Tulsa, OK, USA)와 Obtura II system(Obtura Spartan, Fenton, Missouri, USA)을 이용하여 근관충전하였다(Fig. 4c). 상악 좌측 중절치는 타진시, 동요도, 치수 생활력 검사 결과 모두 정상 범주를 나타냈다.

레진 수복 전 치아 형태를 분석하고 최종 수복물의 형태를 예측하기 위해 미리 채득한 석고 모형에 wax-up을 시행하였다(Fig. 5). Putty index를 제작 후, Adper Scotchbond Multi-Purpose Bond(3M ESPE, St. Paul, MN, USA)와 광중합 레진(Filtek Z350, shade A2, 3M ESPE, St. Paul, MN, USA)을 이용하여 상악 좌우 중

절치 파절 부위에 직접 레진 수복을 하였다(Fig. 6a, b).

4개월 후, 상악 우측 중절치는 생리적 동요도 이내로 안정화 되었지만, 치경부에 회색조 변색(grayish discoloration)이 관찰되었다(Fig. 7a). 또한 치경부 레진 변연의 치태 침착 및 미약한 치은 염증 소견이 보여 치면 세마 및 레진 연마를 시행하고, 환자와 보호자에게 치태 조절의 중요성에 대해 교육하였다. 구내방사선사진 상 치근 흡수는 관찰되지 않았으며, 1:1의 치관-치근 비율로 유지되었다(Fig. 7b). 상악 좌측 중절치의 치수 생활력도 정상으로 유지되고 있었다.

이후 6개월 간격으로 구내방사선사진 촬영을 포함한 추적검사를 위해 내원하였다(Fig. 8). 3년 후, 상악 우측 중절치는 치근 흡수나 치근단 병소 등의 합병증 없이 방사선학적으로 안정적인 골 재생과 치주인대강이 관찰되었고, 상악 좌측 중절치의 치근 성장이 지속되었다(Fig. 9a). 임상적으로도 정상적인 동요도와 연조직의 형태가 보였다(Fig. 9b). 다만, 보호자 분이 “앞니 크기 차이가 커

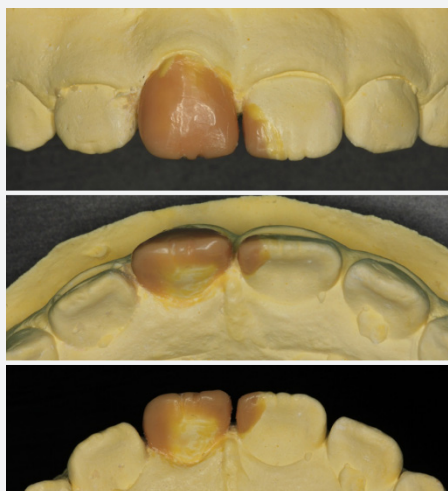


Fig. 5. Wax-up was performed to make an index for direct resin build-up.

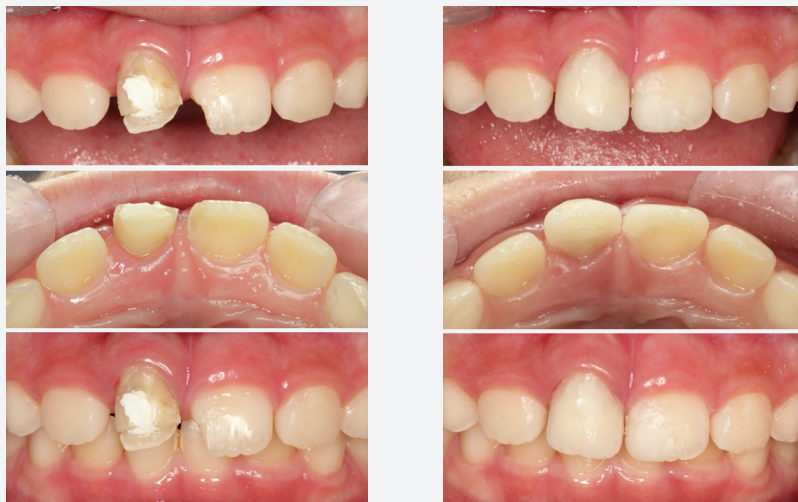

Fig. 6a, b. Clinical appearance of the central incisors before and after restoration. Direct resin build-up was performed on maxillary central incisors(shade A2).

Fig. 7. Clinical photograph and periapical radiographs 4 months after final restoration

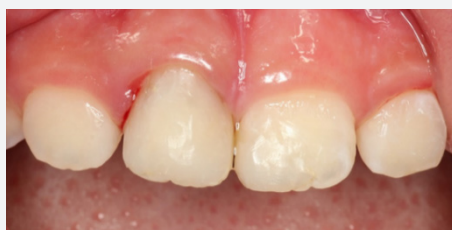

Fig. 7a. Note the grayish discoloration on cervical area. Mild gingivitis occurred in the maxillary right central incisor.

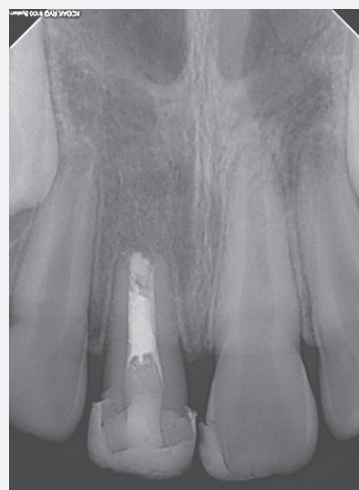

Fig. 7b. Periapical radiographs showed no signs of root resorption. The crown-to-root ratio of the right central incisor is 1:1.

요.”라고 심미적인 형태 개선을 위하여, 상악 우측 중절 치에 레진을 보강(adding)하여 상악 좌측 중절치와 비슷한 쪽으로 형성하였다(Fig. 9c). 환자와 보호자 모두 치료 결과에 대해 만족하였다.

### III. 고찰

어린 환자의 외상 치아 치료는 환아의 협조도, 치아 발육 상태 등을 고려했을 때, 성인보다 더 많은 어려움이 따른다. 치수 생활력의 불확실성, 보호자의 무관심 등으로 인해 치료가 지연되기도 하며, 이로 인해 인접치와 정상적인 교합관계가 상실되어 부정교합을 야기하기도 한다. 따라서 사고 후 가능한 빠른 시간 내 초기 치료가 행해져야 하고, 주기적인 검사가 필요하다<sup>7)</sup>.

외과적 정출술(surgical extrusion)은 다음과 같은 동의어로 불린다: intra-alveolar transplantation<sup>8)</sup>, intentional replantation<sup>9)</sup>, forceps eruption<sup>10)</sup>. intra-alveolar transplantation이나 intentional replanta-

tion의 경우 발거한 치아를 치관부로 정출 시켜 위치시키지 않은 경우에도 사용되고, forceps eruption은 단지 수술적 도구에 제한된 용어다. 따라서 외과적 정출술을 범용적으로 사용하는 것을 추천한다<sup>11)</sup>.

외과적 정출술을 시행한 경우 장기적으로 좋은 예후를 가진다고 보고되고 있지만<sup>12)</sup>, 증례 보고가 대부분이며 표준화된 프로토콜 또한 정립되어 있지 않다. 술자에 따라 차이가 있지만, 외과적 정출술 시 고려해야 할 요소들은 발치 방법, 정출 양, 고정 방법과 기간, 근관치료와 보철치료 시기 등이 있다.

먼저 과거에는 flap을 열고 발치를 시행한 후 하부에 골이식을 하는 것이 중요한 단계로 여겨졌으나<sup>4)</sup>, 최근에는 덜 침습적으로 수술적 노출없이 변연부에 기구를 접근시켜 발치를 시도하는 방법이 선호되고 있다<sup>11)</sup>. 발치 시에는 얇은 발치 기자를 이용해 탈구시켜야 하고 발치 점자를 이용한 발치가 추천된다. 발치된 치근에 불완전한 파절이 발견된다면 재식립 할 수 없다.

치아를 위치시킬 때 파절 부위를 최적으로 노출시키고 정출 양을 최소로 할 수 있도록 치아를 회전시켜 재

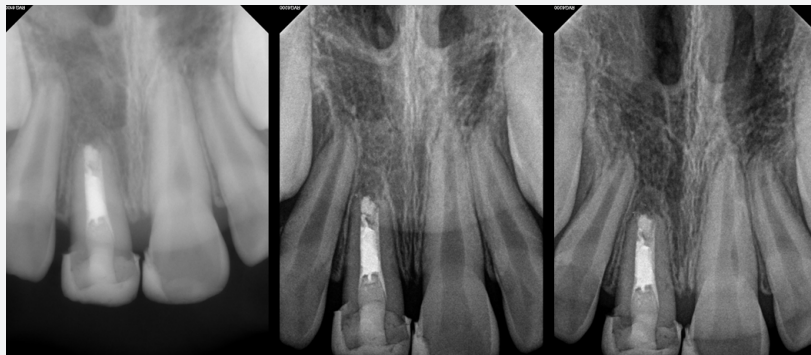


Fig. 8. 12-, 24- and 30-month follow-up: Periapical radiographs showed no signs of periapical radiolucency or obvious root resorption.

식할 수 있다<sup>8),9)</sup>. 본 증례처럼 파절선이 경사가 순-구개 측(labio-palatal)으로 심할 경우 치아를 180° 회전시켜 재위치하면 치조와 내에서 치주인대 접촉면을 최대화하여 치유에도 도움이 될 수 있다. 또한 추후 수복에 더 적합한 치관부 모양을 형성해 줄 수 있는 이점이 있다<sup>11)</sup>.

정출 양은 파절선의 깊이와 치관-치근 비율을 고려하여 결정해야 한다. Systemic review<sup>11)</sup>에 따르면, 평균 4.5mm(2-7mm)로 제한된 수치가 정해져 있지는 않다. 하지만 정출 양이 많을수록 치관-치근 비율이 불리해지고, 치아의 예후가 불확실해진다. 본 증례에서는 7mm를 정출하여 1:1 치관-치근 비율을 나타내었다(Fig. 7b). 나이가 어려 골 및 치주 인대의 재형성(remodeling) 반응이 활발했을 것이며, 3년 추적 검사시 치근 흡수 없이

안정적인 골 재생과 정상 범주의 치주 인대강을 관찰할 수 있다(Fig. 9a).

외과적으로 정출시킨 치아를 유지, 고정하는 방법으로 Kahnberg 등<sup>13)</sup>은 단지 봉합(suture)만을 이용한 고정이 효과적이라고 주장하였다. 이전의 증례 보고 연구에서 봉합과 치주포(surgical dressing)를 이용한 비견 고정(non-rigid) 고정을 시행한 경우가 많았으며<sup>5),8),14)</sup>, 기간은 7-21일로 탈구성 외상과 비슷하였다. 본 증례에서는 정출 양이 비교적 큰 편이었고, 어린 환자의 나이를 고려하여 레진 스플린트를 이용한 반견고성(semi-rigid) 고정을 시행하였고, 안정적인 초기 고정을 얻을 수 있었다.

근관치료와 보철치료의 시기를 결정할 때, 치아의 초

Fig. 9. 3-year follow up

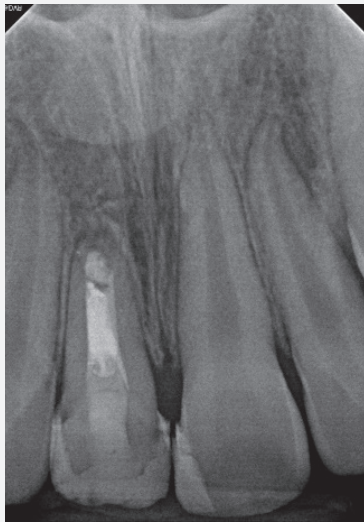


Fig. 9a. Periapical radiographs shows a repaired PDL space and appearance of lamina dura.

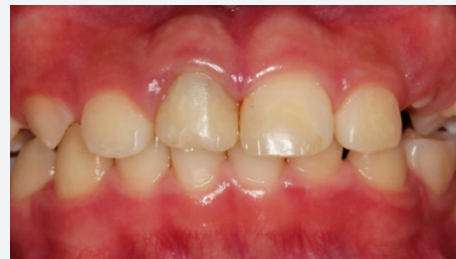

Fig. 9b. Clinical photography shows acceptable functional integrity and periodontal maintenance. But the width of the maxillary central incisors showed a difference.

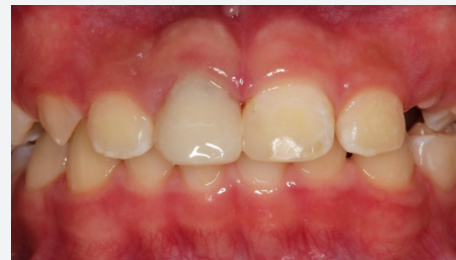

Fig. 9c. By adding resin on maxillary right central incisor, it was improved aesthetically.



기 동요도 감소는 중요한 지표가 될 수 있다. 일반적으로 수술 후 3주 쯤 근관치료를 시작하였는데, 이 시기는 술 후 치아의 동요도가 1도 정도로 안정화되는 시기였다<sup>3)</sup>. 초기에 너무 빨리 근관치료를 시작하게 되면 치료 과정 자체가 외상으로 작용하여 치주 조직의 치유를 방해할 수 있으며, 반면 너무 늦게 하면 치수 괴사로 인해 치근단 병소가 생기거나 치근 흡수 가능성이 높아진다. 본 증례에서는 술 전 발수만 진행하고, 술 후 40일에 동요도가 1도로 감소하여 RWS를 제거하고 근관치료를 하였다. 치아의 정출 양이 크고, 미성숙 영구치로 치근이 짧고 치근벽 또한 얇은 상태였기 때문에 동요도가 안정화될 때까지 더 긴 시간이 필요했을 것이다.

외과적 정출된 치아의 보철 수복은 크라운 또는 포스트 크라운을 우선적으로 고려한다<sup>5), 8)</sup>. 하지만 본 환아는 성장하면서 gingiva level, 인접 치아의 폭경 등이 변화할 것이며, 이로 인해 최종 수복물의 수정이 필요하다고 판단되었다. 또한 구개측의 치질이 비교적 온전(intact)하여 직접 레진 수복으로 마무리 하였다. 보철 수복시 또 하나의 고려사항은 emergency profile의 설정이다. 원추형의 치근 형태로 인해 정출한 치아는 치경부 폭경이 인접치에 비해 좁다. 따라서 치간 공극이 커지게 되고, 수복물의 풍용한 치경부 형태로 인해 치태 조절이 불리할 수 있다. 본 증례에서도 미약한 치은염을 나타냈으며 (Fig. 7a), 치태 조절에 대한 환자의 협조도가 필요하다.

본 증례에서 4개월 후 치경부의 변색을 나타내었다 (Fig. 7a). 이는 치근단 형성술 시 barrier를 형성할 때 치근벽에 묻은 MTA로 인한 것으로 추측된다. MTA는 생체 조직에 대한 적합성이 다른 재료들보다 우수하지만, 경화 시간이 길고 변색이 나타날 수 있다는 단점이 있다<sup>15)</sup>. 이러한 단점을 보완하여 새로 개발된 tricalcium-silicate cement인 Biodentine(Septodont, Saint Maur des Faussés, France) 또는 RetroMTA(BioMTA, Seoul, Korea)를 사용한다면 변색의 위험이 줄일 수 있

을 것이다.

본 환아는 초진시 소아치과의 치료 계획 시에는 상악 우측 중절치의 발치를 결정하였다. 하지만 타과의 협진 과정에서 외과적 정출술을 이용한 치아 유지로 계획이 변경되었고, 이로 인해 환자와 보호자 모두 혼란스러웠을 것이다. 따라서 외상 치아의 진단 및 치료 계획시 여러 과의 다각도의 평가가 이루어져야 할 것이다<sup>1), 16)</sup>.

본 증례에서 만약 치아를 발거했다면, 지지골의 흡수가 매우 빠르게 일어났을 것이며 고정식 공간유지장치를 장기간 사용해야 했을 것이다. 근단부 파절편을 그대로 위치시켜 치조골의 부피를 유지하는 방법을 선택하기도 하지만<sup>17)</sup>, 이 경우에도 공간유지장치의 사용은 불가피하다. 성장이 끝난 환자라면 임플란트도 좋은 치료 방법이지만, 본 증례에서는 환아의 나이가 어려 치아를 최대한 유지하는 쪽으로 치료 계획을 세웠고, 결과적으로 자가 치아의 보존을 통해 환자와 보호자에게 긍정적인 심리적, 사회적 안정감을 주었다. 적응증을 잘 선별하고 각 단계별 술식을 주의 깊게 행한다면, 외과적 정출술은 치관-치근 파절된 치아의 효과적이고 예지성 있는 치료방법이 될 수 있다.

#### IV. 결론

외과적 정출술을 이용한 복잡 치관-치근 파절의 치료는 효과적이고 예지성 있는 치료라고 할 수 있다. 미성숙치아를 가진 어린 환자에서도 파절 깊이, 치관-치근 비율 등을 고려하여 발치 대신 외과적 정출술을 선택할 수 있다. 하지만 대부분의 연구들이 증례 보고에 한정되어 있고, 증거 기반(evidence-base)의 치료 방법을 체계화하기 위해서는 장기간의 추적 관찰이 포함된 연구가 필요하다.

## 참고 문헌

1. Goenka P, Marwah N, Dutta S. A multidisciplinary approach to the management of a subgingivally fractured tooth: a clinical report. *J Prosthodont*. 2011;20(3):218-23.
2. Andreasen J, Andreasen F, Andreasen L. Text book and color atlas of traumatic injuries to the teeth. 4th ed: Blackwell Munksgaard; 2007.
3. Das B, Muthu MS. Surgical extrusion as a treatment option for crown-root fracture in permanent anterior teeth: a systematic review. *Dent Traumatol*. 2013;29(6):423-31.
4. Tegsjö U, Valerius-Olsson H, Olgart K. Intra-alveolar transplantation of teeth with cervical root fractures. *Swed Dent J*. 1978;2(3):73-82.
5. Kim CS, Choi SH, Chai JK, Kim CK, Cho KS. Surgical extrusion technique for clinical crown lengthening: report of three cases. *Int J Periodontics Restorative Dent*. 2004;24(5):412-21.
6. Kirzioglu Z, Karayilmaz H. Surgical extrusion of a crown-root fractured immature permanent incisor: 36 month follow-up. *Dent Traumatol*. 2007;23(6):380-5.
7. Andreasen JO, Lauridsen E, Gerds TA, Ahrensburg SS. Dental Trauma Guide: a source of evidence-based treatment guidelines for dental trauma. *Dent Traumatol*. 2012;28(2):142-7.
8. Chung MP, Wang SS, Chen CP, Shieh YS. Management of crown-root fracture tooth by intra-alveolar transplantation with 180-degree rotation and suture fixation. *Oral Surg Oral Med Oral Pathol Oral Radiol Endod*. 2010;109(2):e126-30.
9. Fariniuk LF, Ferreira EL, Soaresini GC, Cavali AE, Baratto Filho F. Intentional replantation with 180 degrees rotation of a crown-root fracture: a case report. *Dent Traumatol*. 2003;19(6):321-5.
10. Khayat A, Fatehi S. Clinical evaluation of forceps eruption: reestablishing biologic width and restoring non-restorable teeth. *Iran Endod J*. 2006;1(1):1-5.
11. Elkhadem A, Mickan S, Richards D. Adverse events of surgical extrusion in treatment for crown-root and cervical root fractures: a systematic review of case series/reports. *Dent Traumatol*. 2014;30(1):1-14.
12. Kahnberg KE. Intra-alveolar transplantation. I. A 10-year follow-up of a method for surgical extrusion of root fractured teeth. *Swed Dent J*. 1996;20(5):165-72.
13. Kahnberg KE. Intraalveolar transplantation of teeth with crown-root fractures. *J Oral Maxillofac Surg*. 1985;43(1):38-42.
14. Lee JH, Yoon SM. Surgical extrusion of multiple teeth with crown-root fractures: a case report with 18-months follow up. *Dent Traumatol*. 2015;31(2):150-5.
15. Parirokh M, Torabinejad M. Mineral trioxide aggregate: a comprehensive literature review—Part III: Clinical applications, drawbacks, and mechanism of action. *J Endod*. 2010;36(3):400-13.
16. Thakur A, Arora KS, Kaur K, Dahiya S. Management of subgingivally fractured maxillary anterior tooth: a multidisciplinary approach. *BMJ Case Reports*. 2019;12(7):e231036.
17. Olsburgh S, Jacoby T, Krejci I. Crown fractures in the permanent dentition: pulpal and restorative considerations. *Dent Traumatol*. 2002;18(3):103-15.