



발목 골절 및 탈구 혹은 경골 천정 골절 환자들의 수술에 있어 경종골핀을 이용한 발목 외고정 장치를 적용했을 때의 임상적 효용성

박대현, 곽희철, 김정한, 이창락, 권용욱, 추혜정*, 박철순

인제대학교 부산백병원 정형외과, *영상의학과

Efficacy of Temporal Fixation Using Threaded Trans-Calcaneal Pin in Patients with Ankle Fracture-Dislocation or Tibia Pilon Fractures

Dae-Hyun Park, Heui-Chul Gwak, Jung-Han Kim, Chang-Rak Lee,
Yong-Uk Kwon, Hye-Jung Choo*, Chul-Soon Park

Departments of Orthopaedic Surgery and *Radiology, Inje University Busan Paik Hospital, Busan, Korea

Purpose: Ankle fractures with dislocations and pilon fractures at the distal tibia are usually associated with soft tissue damage caused by high-energy damage. Recently, a two-stage operation to perform internal fixation after the application of external fixation devices for stabilizing soft tissues has been accepted as the treatment of choice. This paper reports the clinical result of these injuries treated with threaded trans-calcaneal pin external fixation devices.

Materials and Methods: Thirty-three patients diagnosed with ankle fractures with dislocations or tibial pilon fractures without open wounds. They underwent surgical treatment with threaded trans-calcaneal pin external fixation from January 2008 to February were enrolled in this study. This study evaluated the visual analogue scale (VAS), foot function index (FFI), and Olerud & Molander score as well as whether complications occurred.

Results: The average VAS showed a meaningful decrease ($p < 0.001$) from 7.4 before surgery to 2.6 after application of the external fixation device, and 1.4 at 12 months after surgery. The FFI also decreased significantly from 84.3 preoperatively to 20.3 at 12 months post-operatively ($p < 0.001$). The Olerud & Molander score averaged 71.4 points, showing good clinical results. Complete bone union was observed in all patients. One patient each underwent debridement due to wound necrosis and infection in the pin insertion site. At the final follow-up, seven patients had posttraumatic ankle joint arthritis, according to a radiological examination.

Conclusion: Manual reduction and external fixation using a threaded trans-calcaneal pin is a suitable surgical technique that is easy to perform and shows good clinical outcomes in stabilizing soft tissue damage in fractures and dislocations of ankle fracture or tibia pilon fractures in foot and ankle injury.

Key Words: External fixation, Mono fixator, Ankle injury, Calcaneal pin

서론

경골 원위부의 천정 골절이나 발목의 탈구를 동반한 골절은 비교적 고에너지에 의한 손상으로 생각된다. 이러한 손상에서도 관절을 침범하는 다른 골절과 마찬가지로 수술적 치료를 통한 해부학적인 정복과 견고한 고정이 치료의 기본 원칙이다.¹⁾

다만 고전적으로 금속판 및 나사를 이용한 내고정술은 연부조직의 손상을 동반하는 경골 원위부의 분쇄골절이나 발목의 탈구를 동

Received March 27, 2020 Revised May 13, 2020 Accepted May 22, 2020

Corresponding Author: Heui-Chul Gwak

Department of Orthopaedic Surgery, Busan Paik Hospital, Inje University College of Medicine, 75 Bokji-ro, Busanjin-gu, Busan 47392, Korea

Tel: 82-51-890-6129, Fax: 82-51-892-6619, E-mail: ortho1@hanmail.net

ORCID: <https://orcid.org/0000-0003-1062-0580>

Financial support: None.

Conflict of interest: None.

Copyright © 2020 Korean Foot and Ankle Society. All rights reserved.

© This is an Open Access article distributed under the terms of the Creative Commons Attribution Non-Commercial License (<http://creativecommons.org/licenses/by-nc/4.0>) which permits unrestricted non-commercial use, distribution, and reproduction in any medium, provided the original work is properly cited.

반한 골절에서 연부조직의 괴사나 감염 등의 합병증의 사례가 다수 보고되었다.²⁻⁴⁾

발목의 탈구를 동반한 골절과 경골 원위부 천정 골절은 대부분 연부조직의 손상이 동반되어 나타난다. 이때 고전적으로 시행되던 내고정술을 시행할 경우 연부조직 손상이 심화되어 이로 인한 괴사 및 감염의 합병증이 나타난 사례는 이미 수차례 보고되었다.⁵⁾

일반적인 염증 반응이 5~7일 사이 최고조에 이르는 것을 고려하면 수술적 치료는 7~14일 사이에 시행하는 것이 좋은 것으로 알려져 있다. 그러나 전위를 동반한 골절이나 불안정한 골절의 경우 합병증 발생의 위험이 있어 선불리 수술을 시행하기는 힘들며 부목고정만 시행하는 경우 정복이 지연된다는 단점이 있다.⁶⁾ 이런 문제점을 해결하기 위해 수상 이후 연부조직의 안정을 위한 일시적인 외고정 장치의 적용 및 추후에 관혈적 정복술 및 내고정술을 시행하는 2단계의 치료가 선호되고 있다.

첫 번째 수술은 대부분 외고정 장치를 이용하게 되며 크게 링모양 외고정 장치(ring type fixator)와 단외고정 장치(mono fixator)가 있다. 링모양 외고정 장치는 여러 개의 핀을 삽입하여 감염의 위험성이 있고 삽입핀의 직경이 상대적으로 작아 견고한 고정을 시행하기 힘들다는 단점이 있어 단외고정 장치가 흔히 사용된다. 통상적으로 경골 및 거골(talus), 종골(calcaneus), 1, 5번째 중족골에 핀을 삽입하여 외고정 장치를 적용하게 된다. 이때 종골에 삽입하는 핀은 피질골 후외측에 한 쪽으로 삽입하여 고정하게 되는데 본 연구에서는 경골 원위부의 분쇄골절이나 발목의 탈구를 동반한 골절 환자에서 단외고정 장치를 적용하는 첫 번째 수술 시 내측 및 외측 피질골을 모두 관통하는 경종골핀을 이용한 술식을 통하여 보다 견고한 고정을 시행하였고 그 임상 결과를 평가하였다. 본 논문을 통해 그 술식을 소개하고 임상적 결과가 연부조직을 안정화하는 수술의 목표에 적합함을 평가하고 임상 결과가 양호한지를 보고자 한다.

대상 및 방법

2008년 1월부터 2018년 2월까지 외상으로 인해 응급실로 내원하여 타과적 문제가 없거나 경미하여 정형외과로 입원하여 발목의 외고정 장치를 이용한 수술적 치료를 시행한 환자 50명에 대해 개방성 골절 및 연부조직의 결손을 동반한 17명의 환자는 제외하고 총 33명을 대상으로 평가하였다. 총 33명의 대상 환자의 평균나이는

42.2세였으며 남자 24예, 여자 9예였으며 경골 원위부의 천정골절이 9예, 발목의 탈구를 동반한 골절이 24예로 분류되었다(Table 1).

수술은 한 명의 정형외과 족부족관절 전문의가 시행하였다. 수상부터 외고정 장치의 적용까지 시간은 평균 1.5일로 나타났다. 모든 수술은 C-arm을 통해 하지의 정렬을 교정과 관절면의 정복을 목표로 시행하였으며 경골에 하프 핀 두 개, 종골의 내측 및 외측 피질골을 모두 관통하는 경종골핀 한 개, 첫 번째 및 다섯 번째 중족골의 기저부에 각각 한 개의 핀을 삽입하여 총 다섯 개의 핀을 사용하였다. 본 연구에서 사용한 경종골핀은 수술실 내에 C-arm을 이용하여 위치를 확인한 이후 종골 조면의 전방, 2 cm 상방에 족관절 주위의 신경혈관 주행을 피해서 관절면과 평행하게 삽입하였다(Fig. 1). 이 핀을 이용해 종골을 조작하여 정렬을 교정하고, 견인을 통해 수상 시 골절된 관절면을 비교적 쉽게 정복하여 수술을 시행하였다(Fig. 2).

본 연구에서 사용한 핀은 하프핀(Orthotech, Daegu, Korea)의 제품으로 경골에 사용한 핀은 길이 170 mm, 나사선의 직경은 6 mm, 나사선의 길이는 50 mm이다. 경종골핀은 200 mm 길이로 나사선의 직경은 5 mm, 나사선의 길이는 50 mm이고, 중족골의 기저부에 사용한 핀은 길이 120 mm, 나사선의 직경은 4 mm, 나사선의 길이는 30 mm이다(Fig. 3).

대상 환자들은 수상 부위의 주름이 잡히는 등 부종이 호전되고 2일 이상 물집이 생기지 않아 연부조직의 안정화가 이루어 졌다고 판단되었을 때 외고정 장치 제거술 및 관혈적 정복술, 내고정술을 시행하였으며 외고정 장치의 적용으로부터 제거, 관혈적 정복 및 내고정술까지 평균 9.9일(6~14일)이 소요되었다. 수술 이후 최소 12개

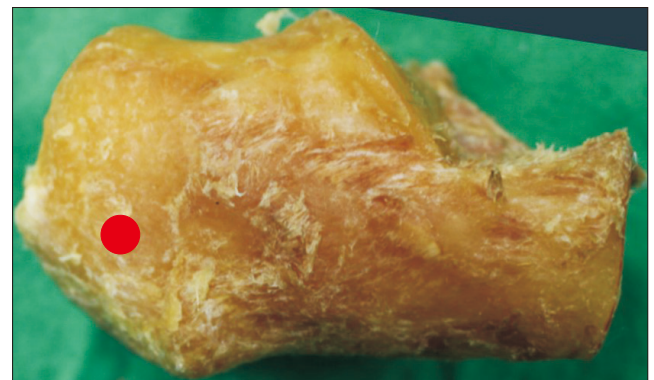

Figure 1. Pin insertion site at calcaneus (dot).

Table 1. Dermographic Data of Patients

Variable	No. of cases	Mean age (yr)	Male	Female
Fracture & dislocation of ankle joint	24	43.1±18.0	17	7
Tibial pilon fracture	9	40.0±11.6	7	2
Total	33	42.2±16.4	24	9

Values are presented as number only or mean±standard deviation.

월 이상 추시 관찰을 하였고 수술 후 생길 수 있는 합병증의 발생 여부(상처문제, 연부조직의 괴사, 감염, 불유합, 관절염)에 대해 평가하였다. 또한 임상적 결과의 평가를 위해 외고정 장치의 적용 전, 적용 후, 수술 이후 12개월째 시각통증점수(visual analogue scale, VAS)를 평가하였으며 반복측정 분산분석(repeated measured ANOVA)는 사용하지 않았다.

수술 전(수상 직후)과 수술 이후 12개월째 족부기능지수(foot function index, FFI) 및 수술 이후 12개월째 Olerud & Molander score를 평가하였다.

임상 및 방사선학적 결과를 비교하기 위하여 통계적인 분석을 시행하였다(IBM SPSS ver 25.0; IBM Corp., Armonk, NY, USA). 각각의 항목에 대해서 수술 전후의 임상적 기능 결과 평가에는 paired t-test를 사용하였으며 $p < 0.05$ 일 때 유의하다고 평가하였다.

본 연구는 인제대학교 부산백병원 임상연구윤리위원회(Institutional Review Board, IRB)의 승인(IRB no. 19-0235)을 받은 후 진행되었다.

결 과

총 33명의 환자를 대상으로 평가하였으며 경골 원위부의 천정 골절과 탈구를 동반한 발목 골절 환자에 대하여 최소 두 차례 수술을 시행하였다. 수상 이후부터 폐쇄 정복술 및 외고정 장치의 적용까지 걸린 시간은 1.5일로 나타났다. 골유합을 얻기까지 평균 수술 횟

수는 2.4회로 확인되었고 탈구를 동반한 발목 골절과 경골 원위부의 천정 골절에서 각각 2.7회와 2.3회로 나타났다. 외고정 장치의 적용부터 제거 및 금속판을 이용한 내고정술을 시행하기까지 걸린 기간은 평균 9.9일이었다(Table 2).

통증의 지표로 이용되는 VAS는 수술 전 평균 7.4, 외고정 장치의 적용 이후 2.6, 수술 후 12개월째 추시 결과 1.4로 유의미한 감소($p < 0.001$)를 보였다. FFI로 측정할 수 있는 족부의 기능 평가에서는 수술 전 평균 84.3에서 수술 이후 12개월째 추시 시 20.3으로 유의미한 감소($p < 0.001$)를 보였다. 발목 골절 이후의 증상을 평가할 수 있는 Olerud & Molander score에서는 평균 71.4점으로 측정되었다(Table 3).

임상적 지표를 종합해보면 총 33명의 환자 중 통증 지표는 유의미

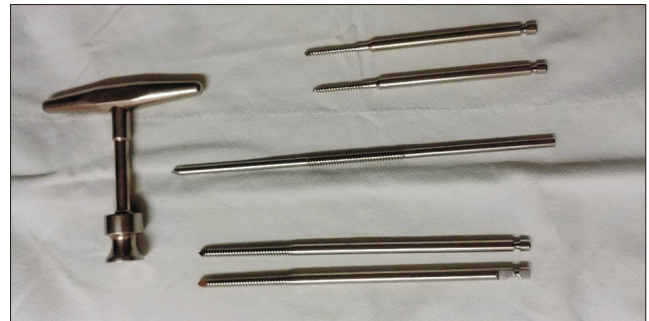

Figure 3. Centrally treated pin inserted to calcaneus.

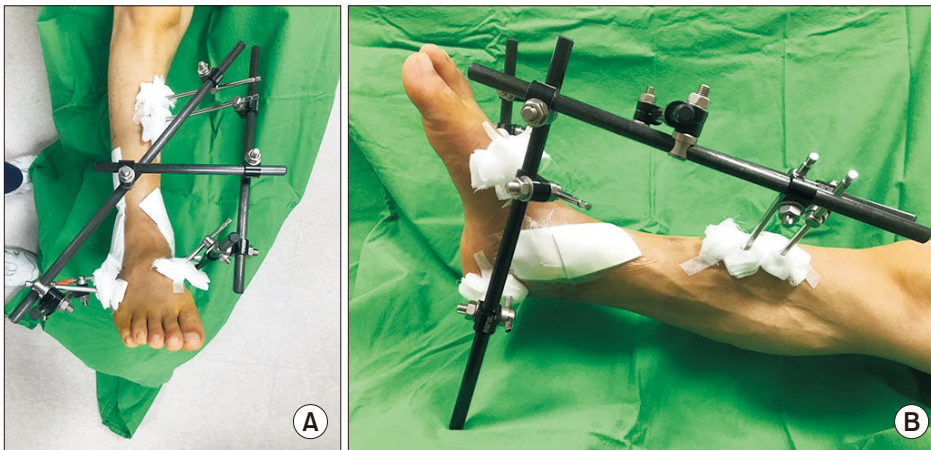


Figure 2. [A, B] Clinical photo after external fixator application.

Table 2. Data of Operative Management

Variable	Injury to external fixator application (day)	External fixator application to internal fixation (day)	Average no. of operations
Fracture & dislocation of ankle joint	1.8	10.3	2.7
Tibial pilon fracture	0.7	9.9	2.3
Total	1.5	10.2	2.4

Values are presented as median.

Table 3. Clinical Score of Patients

Variable	Preoperative	After 1st operation	Follow-up after 12 months	p-value
Visual analogue scale	7.4	2.6	1.4	<0.001
Foot function index	84.3	-	20.3	<0.001
Olerud & Molander Score	-	-	71.4	-

Values are presented as median.

-: not available.

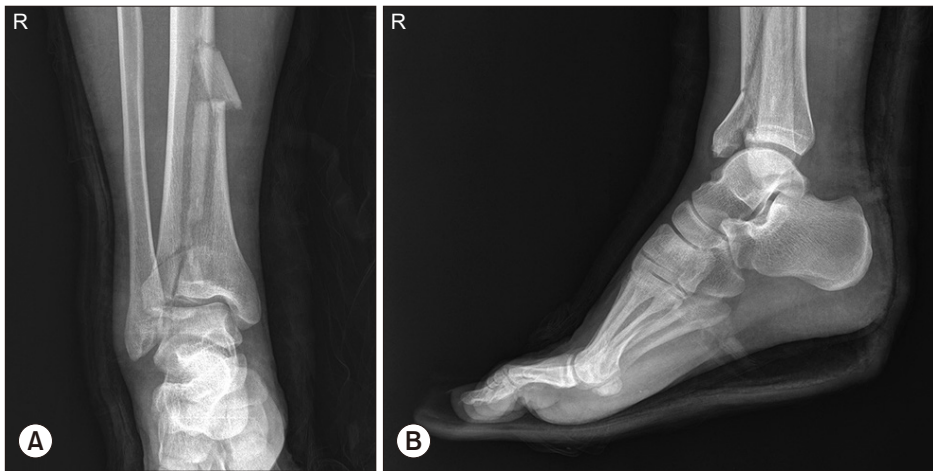

Figure 4. Preoperative X-ray of ankle; anteroposterior (A) and lateral (B) view.

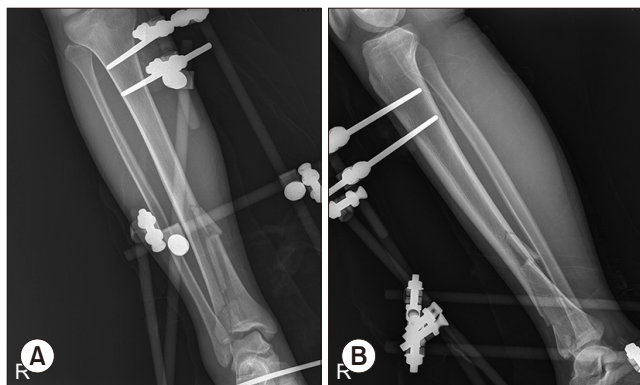


Figure 5. Postoperative X-ray of external fixator applied state; anteroposterior (A) and lateral (B) view.

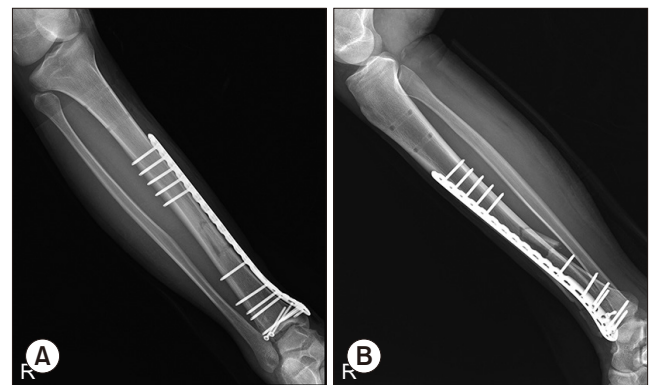


Figure 6. Ankle anteroposterior (A) and lateral (B) X-ray after conversion operation.

하게 호전을 보였으며 족부 및 족관절의 임상 기능에서도 유의미한 호전이 관찰되었다.

전체 대상 환자에 대하여 모든 환자에서 골유합을 얻었으며 상처 피사로 인해 변연절제술을 시행받은 환자 1예, 외고정 장치의 핀 삽입부위의 감염 소견으로 변연절제술을 시행받은 환자 1예가 관찰되었다. 또한 수술 이후 18개월 이상 추시관찰을 시행한 환자는 25명이었고 이 중 7명의 환자에서 최종 추시 시 방사선학적 검사상 외상 이후 발목관절의 관절염이 확인되었고 그중 1명에서 유관 나사를 이용한 발목관절의 유합술을 시행하였다. 수술 이후 신경 및 혈관 손상을 보이는 환자는 없었다.

1. Case presentation

기저질환 없는 22세 남자 환자로 내원 당일 2 m 높이에서 낙상한 이후 발생한 우측 발목 통증으로 내원하였다. 내원 당시 시행한 신체 검사상 외부로 상처는 없었으나 우측 발목의 부종 및 이로 인한 운동 범위의 제한을 보였으며 원위부로 운동, 감각, 순환은 이상 소견이 관찰되지 않았다. 응급실에서 시행한 방사선적 검사상 우측 경골의 원위부로 수직의 골절선이 관찰되었고 우측 경골 원위부 및 천정 골절 진단하 내원 당일 비관혈적 정복술 및 경종골핀을 이용한 외고정 장치 적용술을 시행하였다(Fig. 4~6). 12일 이후 연부조직의 부종 호전이 보이고 수포 등의 추가 연부조직 손상은 관찰되지 않아 외

고정 장치의 제거, 관혈적 정복술 및 금속판 내고정술을 시행하였다. 수술 이후 1주일째, 보조기 착용 후 수술한 우측 발목의 능동 운동을 시행하였으며 수술 2주째에는 상치부위의 봉합사를 제거하였다. 수술 시행 1년 이후 골유합 소견이 관찰되어 금속판 및 금속 나사 제거술을 시행하였다. 환자는 수술 전 VAS 6점에서 3점, 수술 후 12개월째에는 추시 결과 VAS 1점으로 통증 지표의 호전을 보였으며, FFI로 측정할 수 있는 족부의 기능 평가에서는 수술 전 평균 79에서 수술 이후 12개월 추시 시 17로 호전을 보였다. 발목 골절 이후의 증상을 평가할 수 있는 Olerud & Molander score 에서는 평균 70점으로 측정되어 양호한 임상 결과를 보였다.

고 찰

본 연구에서는 33명의 탈구를 동반한 발목 골절과 경골 원위부 천정 골절 환자에 대하여 외고정 장치의 적용 및 관혈적 정복술과 내고정술을 시행하는 2단계 술식을 시행하여 골유합을 얻었다. 경종골핀을 이용한 외고정 장치를 삽입하는 경우 이전에 많이 사용하던 단외고정 장치를 사용하였을 때 얻을 수 있는 장점인 상처 부위의 소독이나 지속적인 관찰에 용이하다는 점과 함께 수술 시간이 비교적 짧고 원하는 모양으로 조합하여 고정할 수 있는 점, 수술 시 장축 방향으로의 견인을 통하여 간접 인대 정복술(ligamentotaxis)을 이용한 골편의 정복을 얻을 수 있다는 장점이 있다. 뿐만 아니라 거골과 종골에 한 쪽으로만 삽입하여 골절의 정복 시 어려움이 있다는 단점을 보완하여 양측으로 핀이 노출되어 있어 양손으로 조작하여 정복이 편리하다는 점과 종골에 삽입된 핀을 조임쇠 및 프레임을 통해 양측으로 고정하고 중간에 나사선이 있는 핀을 사용하여 역학적 견고한 고정을 시행할 수 있으며 이를 바탕으로 경골에 삽입하는 핀 또한 보다 근위부에 삽입할 수 있어 2차 수술 시 금속판을 삽입함에 있어 이전 핀 삽입 부위에 영향을 적게 받는다는 장점이 있다. 또한 기존에 한 쪽으로만 삽입하던 방식을 사용하면 거골의 핀 삽입 시 관절 내로 삽입하여 관절 내 감염을 초래할 수 있는데 경종골핀을 사용한 경우에는 거골에 핀을 삽입하지 않기 때문에 관절 내 감염의 위험성을 줄일 수 있다.⁷⁻⁹⁾

본 연구는 발목 외고정 장치 삽입 시 양측으로 삽입된 경종골핀에 대해 국내 연구에서 소개된 적이 없고 해외 논문에서는 그 수가 적어 의미가 있을 것으로 생각된다. 제한점으로는 대상 환자가 총 33명으로 증례의 수가 많지 않다는 점, 모든 환자에 대하여 경종골핀을 이용한 술식을 사용하여 다른 조건이 동일할 때 고전적으로 사용되던 하프 핀을 이용한 술식과 그 결과를 직접적으로 비교할 수 없다는 점을 제시할 수 있다.

이는 경골 원위부 천정 골절 및 탈구를 동반한 발목 골절에 있어 더 많은 증례에 대해 경종골핀을 이용한 외고정 장치를 적용하고 추후 단계적 수술을 시행하여 골유합을 얻은 이후 이에 대한 임상적 결

과를 추시해 보아야 할 것으로 생각된다.

결 론

경골 원위부의 천정 골절이나 탈구를 동반한 발목 골절에서 외고정 장치를 이용한 폐쇄 정복술이 좋은 임상 경과를 보이고 있다. 본 논문에서 제시한 경종골핀을 이용한 폐쇄 정복술 및 외고정 장치의 적용은 경골 원위부의 천정 골절이나 탈구를 동반한 발목 골절에서 조작이 용이하고 종골 양측에서 외고정을 시행하여 역학적으로 안정적인 술식으로 연부조직의 안정을 도모하는 데 좋은 술식으로 생각된다.

ORCID

Dae-Hyun Park, <https://orcid.org/0000-0001-5763-9372>
 Jung-Han Kim, <https://orcid.org/0000-0002-6201-5895>
 Chang-Rak Lee, <https://orcid.org/0000-0002-1745-0273>
 Yong-Uk Kwon, <https://orcid.org/0000-0003-0472-5044>
 Hye-Jung Choo, <https://orcid.org/0000-0003-3941-6989>
 Chul-Soon Park, <https://orcid.org/0000-0001-9465-6331>

REFERENCES

1. Davidovitch RI, Elkhechen RJ, Romo S, Walsh M, Egol KA. Open reduction with internal fixation versus limited internal fixation and external fixation for high grade pilon fractures (OTA type 43C). *Foot Ankle Int.* 2011;32:955-61. doi: 10.3113/FAI.2011.0955.
2. Babis GC, Vayanos ED, Papaioannou N, Pantazopoulos T. Results of surgical treatment of tibial plafond fractures. *Clin Orthop Relat Res.* 1997;(341):99-105.
3. Pollak AN, McCarthy ML, Bess RS, Agel J, Swiontkowski MF. Outcomes after treatment of high-energy tibial plafond fractures. *J Bone Joint Surg Am.* 2003;85:1893-900. doi: 10.2106/00004623-200310000-00005.
4. Pugh KJ, Wolinsky PR, McAndrew MP, Johnson KD. Tibial pilon fractures: a comparison of treatment methods. *J Trauma.* 1999;47:937-41. doi: 10.1097/00005373-199911000-00022.
5. Wang C, Li Y, Huang L, Wang M. Comparison of two-staged ORIF and limited internal fixation with external fixator for closed tibial plafond fractures. *Arch Orthop Trauma Surg.* 2010;130:1289-97. doi: 10.1007/s00402-010-1075-6.
6. Koulouvaris P, Stafylas K, Mitsionis G, Vekris M, Mavrodontidis A, Xenakis T. Long-term results of various therapy concepts in severe pilon fractures. *Arch Orthop Trauma Surg.* 2007;127:313-20. doi: 10.1007/s00402-007-0306-y.
7. Han SB, Shin YS. The treatment principles and latest knowledge of external fixator in the treatment of fractures. *J Korean Fract Soc.* 2013;26:156-63. doi: 10.12671/jkfs.2013.26.2.156.

8. Marsh JL, Bonar S, Nepola JV, Decoster TA, Hurwitz SR. *Use of an articulated external fixator for fractures of the tibial plafond. J Bone Joint Surg Am.* 1995;77:1498-509. doi: 10.2106/00004623-199510000-00004.
9. Rammelt S, Endres T, Grass R, Zwipp H. *The role of external fixation in acute ankle trauma. Foot Ankle Clin.* 2004;9:455-74, vii-viii. doi: 10.1016/j.fcl.2004.05.001.