

2

계승치가 존재하는 유구치의 다발성 저위교합 : 증례 보고

원광대학교 치과대학 소아치과학교실

윤수미¹, 이제우², 라지영²

ABSTRACT

Multiple infrocluded primary molars with permanent successors : a case report

¹Wonkwang University, College of Dentistry, Department of Pediatric Dentistry

²Wonkwang University, College of Dentistry, Department of Pediatric Dentistry and Dental Research Institute

Soo-mi Yun¹, Je-woo Lee², Ji-young Ra²

The infraocclusion is defined as a condition, in which teeth are present with their occlusal surface below the neighboring teeth, and long after, they reach occlusion. The most common cause of infra-occlusion is thought to be ankylosis. The treatment options for patient with infraocclusion of primary molars are observation, restoration and surgical removal of the affected teeth. We report a case of 8 – year – old boy who visited our clinic for consultation of orthodontic treatment. The patient was diagnosed by multiple infraoccluded primary molars with permanent successors. Surgical extraction were performed on primary molars. After follow-up of 7 months period, #44, 45 were erupted and the degree of posterior open bite was decreased.

Key words : Tooth ankylosis, Infraocclusion, primary molars, extraction

Corresponding author

Jiyoung Ra

Department of Pediatric Dentistry, College of Dentistry, Wonkwang University, 895 Muwang-ro, Iksan, Jeollabuk-do, 54538, Korea

Tel: +82-63-850-6633 Fax: +82-63-858-2957 E-mail: pedojy@wku.ac.kr

I. 서론

저위교합(Infraocclusion)은 교합이 완성된 이후 치아의 교합면이 인접치 하방에 존재하는 경우를 말한다¹⁾. 이러한 저위교합은 유치열과 영구 치열에 모두 영향을 줄 수 있다²⁾. 하악에 주로 이환되며, 하악 제 2유구치, 하악 제 1 유구치 순으로 호발한다³⁾. 저위교합된 유구치의 발생률은 1.3-8.9%^{4,5)}로 보고되며, 일부에서는 38.5%⁶⁾로 높게 보고되기도 한다. 환자의 나이에 따라 발생률은 다양하지만 대부분 8-9세 연령의 혼합 치열에서 가장 흔하게 발생한다^{3,7)}.

저위교합의 가장 흔한 원인은 유착(ankylosis)으로 생각된다⁸⁾. 유착은 치주인대가 치근과 치조골을 분리하는데 실패하여 백악질과 상아질이 흡수되고 골로 대체됨으로서 발생하는데 그 결과 치근과 골의 융합이 발생한다. 유착의 정확한 원인은 알려진 바 없으나 Hertwig의 상피 근초의 외상, 국소적인 골의 수직적 성장 부족, 국소적 대사 장애 및 국소 염증이 제안되었다^{2,4,9)}. 또한 형제에서 유착의 발생률이 높게 나타나고⁵⁾, 다른 치아 이상과 연관되어 나타나는 경우가 많아 유전적인 원인도 제안되었다⁹⁾.

유구치의 저위교합은 악궁 길이의 손실, 교합 간섭, 인접치의 경사가 가장 흔한 합병증이며, 대합치의 정출, 구치부 개방교합, 인접치의 치주 조직 파괴 등의 문제가 발생할 수 있다. 계승치가 있는 경우, 저위교합 및 유착된 유구치는 자연 탈락할 확률이 높으나, 발현 시기, 진단 시기, 저위교합의 진행 상태를 고려하여 관찰, 수복치료 또는 발거가 필요할 수 있다. 따라서 합병증을 방지하고 이후의 적절한 치료를 위해서는 조기 진단이 중요하다. 유구치의 저위교합은 대부분 한 분악 혹은 두 분악에 편측성, 양측성으로 이환되는 경우가 흔하지만 네 분악에 전부 이환되는 증례는 드물어 문헌 고찰과 함께 이를 보고하는 바이다.

II. 증례

8세 남환이 “우식치료 및 교정상담”을 주소로 원광대학교 치과대학병원 소아치과에 의뢰되었다. 환아는 특이한 의과적, 치과적 병력은 없었다. 구강 검사시 출은 증인 #14, 34를 제외한 모든 제 1유구치, 제 2유구치의 변연용선이 인접 치아보다 하방에 위치하는 저위교합이 관찰되었고, 그로 인해 후방 구치는 개방교합을 보였다(Fig 1). 환아는 이로 인해 평상시 음식 섭취에 어려움이 있다고 하였다. #64, 65의 인접면 우식 관찰되며, #85는 심한 저위교합으로 인해 임상 치관이 거의 관찰되지 않았다. 파노라마 촬영 결과, 영구치의 결손은 없었으며 #85의 저위교합으로 인한 #46의 근심 경사 관찰되며 #85의 근단부 염증으로 인한 방사선 투과상이 관찰되었다. 또한 #35 치배의 원심경사 관찰되었다(Fig. 2). 본 환아는 임상적, 방사선학적 검사 결과 계승치가 존재하는 다발성 저위교합 및 유착으로 진단되었고 치료는 저위교합으로 발생 가능한 인접치의 경사 및 합병증 등을 최소화하기 위한 방향으로 계획하였다. 상, 하악 제 1 대구치의 경사를 막기 위해 고정식 공간 유지 장치를 계획하였다. 현재 저위교합의 정도와 진행될 경우 수복, 관리, 발거의 어려움을 고려하였고 기능적 회복을 위해 계승치가 조기 맹출 할 수 있도록 상, 하악 모든 유구치를 발거하기로 계획하였다.

국소마취 하에 하악의 유구치를 발거하고 설측 호선을 장착하였다. 4주 뒤, 국소마취 하에 상악의 유구치 발거 시도하였으나 유착으로 인한 #55의 치근파절과 환아의 어지러움 호소로 술식의 진행이 어려웠고 보호자와 상의 하에 전신마취 하 진행하기로 변경하였다. 일주일 뒤, 전신마취 하에 #55 치근, #64, 65 발거하였고 상악에 낸스 유지 장치를 장착하였다. 치료 3개월 뒤, #44, 45는 출은 했으며 파노라마 상에서 전반적인 소구치 치배의 상방 이동 관찰되었다(Fig 3). 치료 7개월 뒤, 추가로 출은한

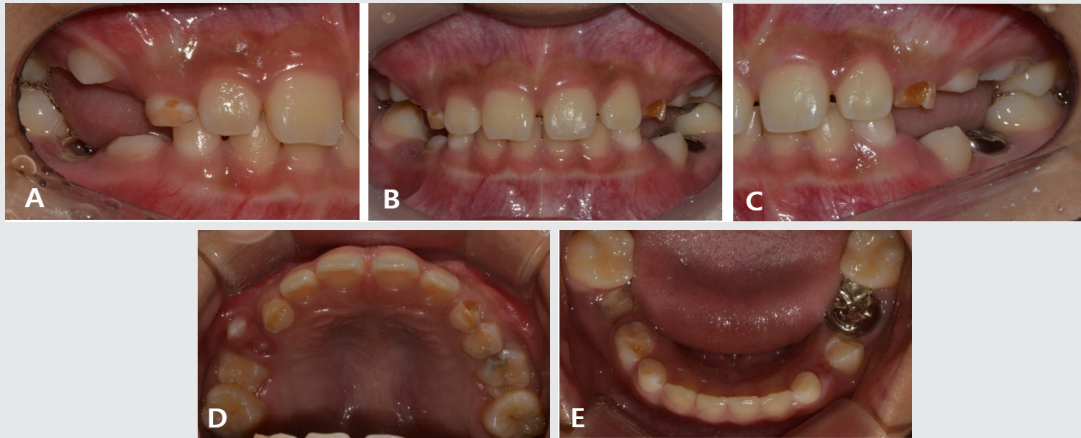

Fig. 1. Initial intraoral photograph. Infraocclusion was observed in the first and second primary molars.

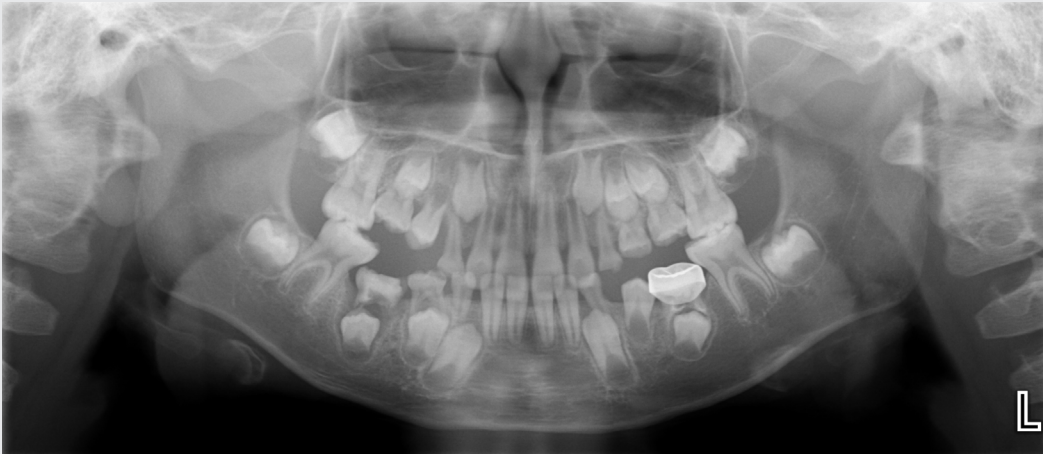

Fig. 2. Initial panoramic radiograph. The permanent successor of primary molars was present.

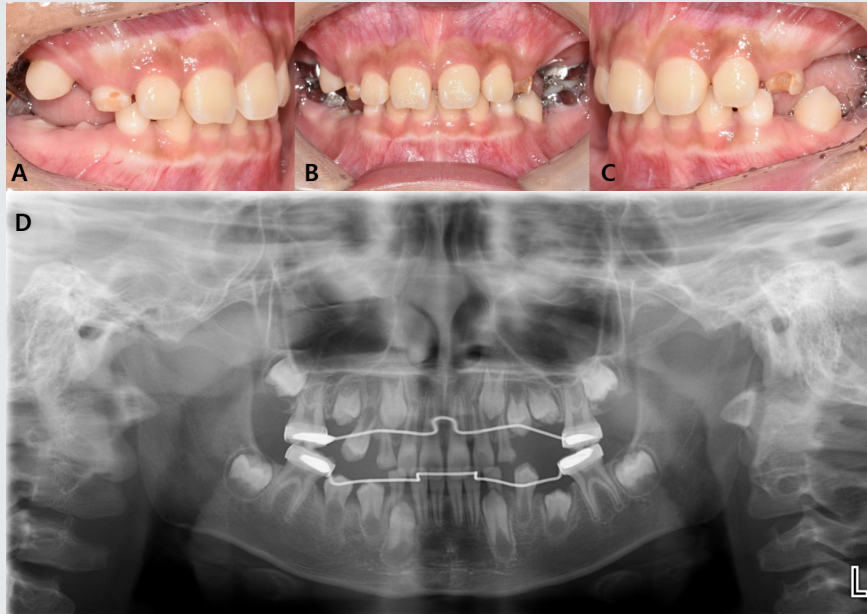


Fig. 3. After 4 months, Intraoral photograph and panoramic radiograph. #44,45 were erupted.

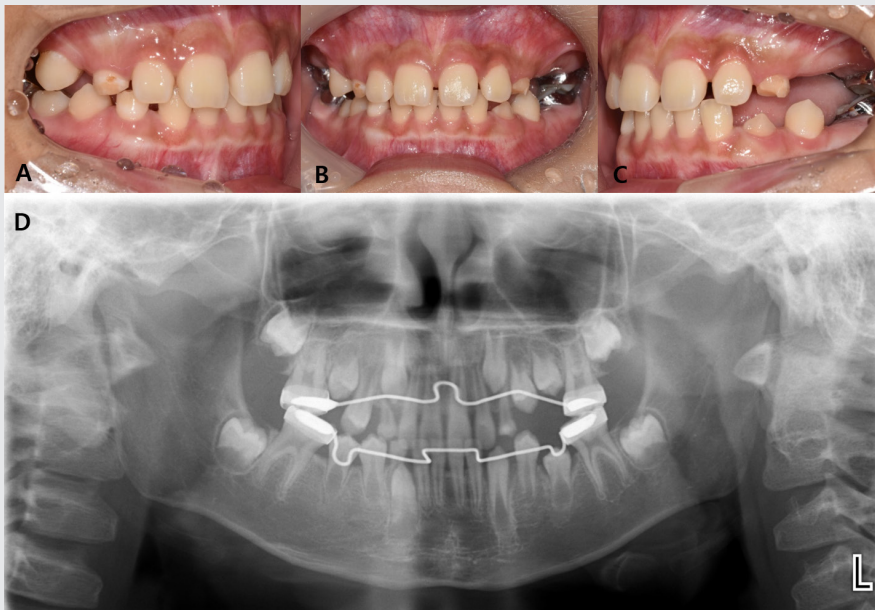


Fig. 4. After 7 months, Intraoral photograph and panoramic radiograph. The posterior open bite was decreased and the movement of the successor premolar was observed.

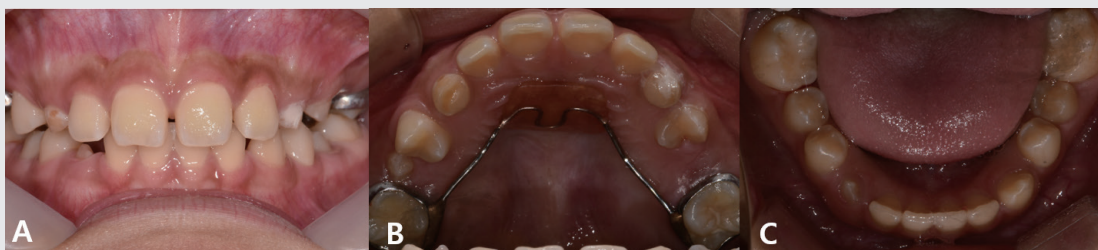

Fig. 5. After 10 months, Intraoral photograph. #15, 24, 35 were erupted and lower lingual arch was removed.

치아는 없었으나 구치부 개방교합의 정도는 많이 개선되었다(Fig 4A-C). 파노라마 상, 초진과 비교하였을 때 하악 소구치에서 맹출이 많이 진행되었고, 상대적으로 상악 소구치의 맹출 속도는 더디나 치아의 이동은 관찰되고 있다(Fig. 4D). 10개월 뒤, #25를 제외한 모든 치아 출은하였으며 설측 호선은 제거하였다(Fig. 5). 환아는 계속 관찰 중에 있으며, 저작 기능 향상과 치아의 양호한 맹출을 보이고 있다.

III. 고찰

저위교합은 치아의 맹출 매커니즘이 실패할 때 발생하며 이는 인접한 치아와 비교했을 때 치아가 수직적인 위치를 유지하지 못하게 한다¹⁰. Messer와 Cline¹¹)는 저위교합을 정도에 따라 3단계로 분류하였는데, 2 mm 이하는 정도의 저위교합, 유착치의 교합면이 인접치의 접촉점 부근에 위치한 경우를 중등도, 인접치 접촉점 하방에 위치한 경우를 중증의 저위교합이라 하였다. 본 증례에서 제 1 유구치는 경도 ~ 중등도, 제 2 유구치는 모두 중증의 저위교합을 보였다.

저위교합의 주된 원인은 유착이며, 유착의 원인으로

외상, 골의 성장 부족, 대사 장애, 유전적 원인 등이 제안되었다^{2,4,9}. 저위교합된 유구치는 영구치의 결손, 왜소 상악 측절치, 상악 견치의 구개측 매복, 하악 제 2 소구치의 원심경사와 같은 치아이상과 연관이 있으며⁹, 5mm 이상의 중증 저위교합인 경우 더 높은 연관성을 보였다¹². 본 증례에서도 중증의 저위교합을 보였던 #75의 치배인 #35의 원심경사가 관찰되었다.

저위교합은 유착된 치아, 발달중인 교합, 계승치에 영향을 미칠 수 있다. 이는 인접치의 경사, 정중선의 변위를 일으킬 수 있고, 치아를 연결하는 치주 인대 섬유역의 장력으로 인한 인접 치아의 수직적 발육 억제와 교합 간섭의 위험이 증가할 수 있다⁴. 저위교합된 치아의 대합치는 과맹출 될 수 있고, 과맹출이 발생하지 않는다면 국소적인 개방교합을 보일 수 있다³. 또한 저위교합된 치아는 적절한 구강 위생에 대한 접근이 어려워 치주 질환 및 우식의 위험이 증가할 수 있다¹³. 저위교합에 이환된 분악이 많은 경우 이와 같은 문제점이 심화되어 나타날 수 있음을 고려하여야 한다. 본 증례에서는 모든 분악에 이환된 저위교합으로 환아는 양측성 개방교합을 보였으며 이로 인해 저작시 불편감이 존재하였다. 우식에 이환된 #64, 65는 치료와 이후의 관리가 어려운 상황이었다. 또한, 자연탈락된 #54, 74와는 다르게 #64, 84는 탈락되지

않아 발거를 시행하였지만 여전히 #14, 34의 과맹출 가능성이 존재한다.

저위교합된 유구치의 계승치가 존재하는 경우, 일반적으로 보존적인 관찰을 권장한다. Messer¹⁾는 유착된 유구치의 62%가 자연 탈락하였음을 보고하였고, Kuroi¹⁴⁾은 96.7%가 자연탈락되었으며 3.3%만이 발거해야했다고 보고했다. 저위교합은 아이의 성장과 함께 점차적으로 진행되는데, 이는 치아의 탈락을 지연시킬 수 있다. Kuroi의 연구¹⁴⁾에 의하면, 유착된 유구치의 73.1%는 정상 탈락 시기나 6개월 내에 탈락하였고 23.1%는 12개월의 지연 후에 탈락하였다. 따라서, 발거를 위한 임상적 소견이 없는 경우 정상 탈락시기에서 6개월 ~ 1년 정도 관찰을 시행해 볼 수 있다. 하지만 본 증례와 같이 네 분악에 모두 이환되어 있는 경우 정상 탈락시기를 예측하는데 어려움이 있을 수 있으며 치아마다 지연되는 시기가 다를 수 있음을 고려하여야 한다.

심한 저위교합과 임상적으로 의미 있는 악궁-길이의 소실을 일으키는 인접치의 경사는 유착된 유구치를 발거 할 이유라고 제안되었다. 그러나 구체적인 저위교합과 인접치 경사의 정도는 보고되지 않았으며, 이는 임상가들에게 발거에 대한 결정을 어렵게 한다. 본 증례에서는 관찰된 여러 소견들을 종합하여 발거를 결정하였다. 먼저 #35 치배의 원심경사를 보이는 #75와 근단부 투과상이 존재하는 #85는 발거가 필수적이었다. 네 분악에 모두 이환된 저위교합의 증례에서 두 개의 치아만 발거시, 대합치의 맹출 시기를 예측할 수 없어 해당 계승치가 과맹출될 가능성이 존재했다. 또한 환자의 저작 기능의 향상도 고려하여야 했다. 따라서 본 증례는 모든 제 1, 2 유구치의 발거를 결정하였다. 이와 같이 모든 분악에 저위교합이 존재하고 중증의 저위교합의 이환율이 높은 경우, 기능적 회복과 과맹출로 인한 교합평면의 부조화를 고려하여, 이환된 모든 유구치의 발거가 필요할 수 있다.

유착의 정도가 심해지거나 저위교합된 치아를 조기에

발거하는 경우, 악궁 길이의 소실 및 인접치의 경사를 방지하기 위해 공간유지장치를 고려해야 한다. 따라서 이러한 공간유지장치의 장착을 위해서 제 1 대구치가 맹출하기 전까지는 저위교합된 유구치의 발거를 미룰 수 있다. 상악에는 낸스 유지 장치, 하악에는 설측 호선이 적용 가능하며, 이러한 고정성 공간유지장치는 유착된 유구치의 인접치가 저위교합된 측으로 경사됨에 따른 교합 장애와 치열궁 길이 상실을 막을 수 있다. 본 증례에서도, 중증의 저위교합과 및 제 1, 2 유구치 발거에 따른 제 1 대구치의 근심 경사를 방지하기 위해 상악에는 낸스 유지 장치, 하악에는 설측 호선을 장착하였다.

본 증례는 모든 분악에 저위교합이 이환된 드문 증례이며, 특히 제 2 유구치는 모두 중증 저위교합을 보였다. 따라서 인접치의 경사 방지, 치배 위치 회복, 저작 기능 회복, 과맹출 가능성 등을 고려하여 최종적으로 모든 유구치의 발거를 결정하였다. 발거 후, 하악 소구치와 상악 소구치에서 맹출 속도의 차이를 보이고 있으며, 초진시 맹출 중이었던 #14, 34는 약간의 과맹출 양상을 보이고 있다. 이는 교합평면의 부조화를 야기할 수 있으므로 주기적인 관찰이 필요하며 추후 맹출하는 소구치들의 위치 및 교합평면 설정에 대한 고려가 이루어져야 할 것으로 보인다. 전신마취 하에 유구치의 발거를 진행하였기 때문에 보존적인 접근을 하지 못했다는 한계점은 존재하며, 외과적 발거를 시행했던 #55, 65, 75 부위의 치조골에 대한 지속적인 관찰이 필요할 것이다.

본 증례와 같이 전악에 걸쳐 저위교합에 이환되었을 경우, 명확한 기준이 존재하지 않아 치료 계획을 설정하는데 어려움이 있으며 추가적인 문제점들의 고려가 필요하였다. 따라서 다발성 저위교합 환자의 치료 계획 수립 시에, 여러 문제점들을 종합적으로 고려하는 것이 필요하며 교정적, 외과적 개입이 필요할 수 있으므로 환자의 임상 상황에 맞추어 적절한 치료의 선택이 이루어져야 할 것이다.

• 참고 문헌 •

1. Peretz B, Absawi-Huri M, Bercovich R, Amir E: Inter-relations between infraocclusion of primary mandibular molars, tipping of adjacent teeth, and alveolar bone height. *Pediatr Dent.* 2011;35(4):325-328.
2. Petcu A, Maxim A, Pasareanu M, Savin C: Relevance of primary molars in development of occlusion in mixed dentition. *Rom J Oral Rehabil.* 2009;1:16-19.
3. Noble J, Karaiskos N, Wiltshire WA: Diagnosis and management of the infraerupted primary molar. *Br Dent J.* 2007;203:632-634.
4. Sidhu HK, Ali A: Hypodontia, ankylosis and infraocclusion: report of a case restored with a fiber-reinforced ceramic bridge. *Br Dent J.* 2001;191:613-616.
5. Kuroi J: Infraocclusion of primary molars: an epidemiologic and familial study. *Community Dent Oral Epidemiol.* 1981;9:94-102.
6. Steigman S, Koyoumdjisky-Kaye E, Matrai Y: Submerged deciduous molars in preschool children: an epidemiologic survey. *J Dent Res.* 1973;52:322-326.
7. Kuroi J, Koch G: The effect of extraction of infraoccluded deciduous molars. A longitudinal study. *Am J Orthod Dentofacial Orthop.* 1985;87:46-55.
8. Kuroi J, Thilander B: Infraocclusion of primary molars with aplasia of the permanent successor. A longitudinal study. *Angle Orthod.* 1984;54:283-294.
9. Shalish M, Peck, S, Wasserstein A, Peck L: Increased occurrence of dental anomalies associated with infraocclusion of deciduous molars. *Angle Orthod.* 2010;80:440-445.
10. McGeown M, O'Connell A: Management of primary molar infraocclusion in general practice. *J Ir Dent Assoc.* 2014;60:192-198.
11. Messer LB, Cline JT: Ankylosed primary molars: results and treatment recommendations from an eight-year longitudinal study. *Pediatr Dent.* 1980;2:37-47.
12. Shalish M, Har-Zion G, Chaushu S: Deep submersion: Severe phenotype of deciduous-molar infraocclusion with biological associations. *Angle Orthodontist.* 2014;84(2):292-296.
13. Long D, Tieu, Stephanie L, Michael P: Management of ankylosed primary molars with premolar successors: A systematic review. *J Am Dent Assoc.* 2013;144(6):602-611
14. Kuroi J, Thilander B: Infraocclusion of primary molars and the effect on occlusal development: a longitudinal study. *Eur J Orthod.* 1984;6(4):277-293.