

경부 근긴장이상증에 대한 한의복합치료 효과: 증례 보고

A Case Report of Cervical Dystonia improved by Korean Medicine Complex Treatment

Received: 26 May, 2023. Revised: 12 June, 2023. Accepted: 13 June, 2023

최승관¹, 조정호², 한윤희¹, 우현준¹,
하원배¹, 이정환^{1,3*}¹원광대학교 한의과대학 한방재활의학교실²원광대학교 한의과대학 내과학교실³한국전통의학연구소Seung-Kwan Choi, K.M.D.¹, Jung-Ho
Jo, K.M.D.², Yun-Hee Han, K.M.D.¹,
Hyeonjun Woo, K.M.D., Ph.D.¹,
Won-Bae Ha, K.M.D., Ph.D.¹,
Jung-Han Lee, K.M.D., Ph.D.^{1,3*}¹Department of Korean Medicine
Rehabilitation, College of Korean Medicine,
Wonkwang University²Department of Internal Medicine, College
of Korean Medicine, Wonkwang University³Research Center of Traditional Korean
Medicine**Objectives** This case study aimed to investigate the effectiveness of Complex Korean Medicine Treatment on cervical dystonia.**Methods** Complex Korean medicine treatments were conducted on patients with cervical dystonia. To measure and follow up the degree of cervical rotation and side bending malposition, we analyzed X-ray images filmed at the Atlas open mouth view and C-spine AP view every 2 weeks. Range of motion test was conducted every week to evaluate the functional level of cervical spine. Moreover, outcome estimates were performed using the Tsui rating score, numeric rating scale, and pain disability index.**Results** After complex treatment, the degree of cervical rotation and right lateral flexion malposition improved. Pain on cervical spine decreased and functional activities of daily living improved.**Conclusions** Our study reveals that Complex Korean Medicine Treatment may improve cervical dystonia. In the future, research with a high level of evidence should be conducted to confirm the effectiveness of chuna manual therapy and Korean Medicine Treatment. Our study is expected to be a theoretical and clinical background.**Key words** Torticollis, Dystonia, Korean medicine, Chuna manual therapy, Case reports

1. 서론

근긴장이상증(dystonia)은 근육의 지속적인 수축, 반복적인 비틀림과 몸통, 목, 얼굴 또는 팔과 다리의 비정상적인 자세를 유발하는 운동 장애로, 원인이 정확히 밝혀지지 않았고 증상에 기초하여 진단하므로 진단이 어려워 종종 근골격계 질환으로 오진된다. 근긴장이상증은 부위, 발병연령, 원인, 유전학에 기초하여 다양하게 분류되는데, 근긴장이상증이 소아기나 청년기에 시작될 경우 보통 심각한 전신성 근긴장이상으로 진행되는 반면 약 25세 이후에 시작될 경우 보통 국소적이며 진행되지 않는다. 성인기에 발생하는 국소성 근긴장이상증의 가장 흔한 형태는 경부 근긴장이상증이다¹⁾.

국소성 근긴장이상증의 경우 일차적으로 botulinum toxin을 주사하며, 전신성 근긴장이상증의 경우 일반적으로 레보도파, 항콜린제 또는 바클로펜을 통한 약물치료를

시행하고, 축성 또는 하지 근긴장이상증의 경우 척수강 내 바클로펜 주입과 같은 수술적 치료를 시행하며, 난치성 근긴장이상증 환자의 경우 뇌심부자극술을 시행한다. 다만 이러한 치료들은 유효성이 확실히 입증된 바가 거의 없다²⁾.

경부 국소성 근긴장이상증의 한의 임상 연구 동향을 살펴보면, 근에너지기법과 침, 약침, 한약치료를 병행하거나³⁾, 턱관절균형요법을 적용한 증례보고⁴⁾ 등이 있으나 여전히 임상 연구 보고가 부족한 실정이다.

이에 저자는 경부 근긴장이상증으로 한방병원에 입원한 환자 1명을 대상으로 경추부 추나요법을 포함한 한의 복합치료를 적용한 결과 환측추 관절의 아탈구가 교정되었고 이를 영상검사를 통해 확인하였으며, 경부 근긴장이상증과 관련된 결과 지표 개선을 확인했기에 이를 보고하고자 한다.

*Corresponding to Jung-Han Lee, Department of Korean Medicine Rehabilitation, College of Korean Medicine, Wonkwang University, Research Center of Traditional Korean Medicine

TEL. +82-63-859-2807, FAX. +82-63-841-0033, E-mail. milpaso@wku.ac.kr

Copyright © 2023. KSCMM All Rights Reserved.

2. 증례

1) 연구 대상

본 연구에서는 경부 근긴장이상증 환자 1명의 의무기록을 후향적으로 분석하였다. 환자는 입원 시 연구를 위한 자료로 개인정보를 사용하는 것에 동의하여 동의서에 서명하였다. 본 연구는 OO대학교 한방병원 임상연구심사위원회의 심의를 통과하였다(OOOIOMH-IRB-2023-04)

(1) 환자 및 현병력

환자는 약 30년 전(1990년경)까지 야구선수로 활동했던 53세 한국인 남성으로, 약 11년 전(2012년경) 서울 소재 상급종합병원 신경과와 경기도 소재 상급종합병원 신경과에서 우측 어깨 및 팔의 뇌 기저핵 이상으로 인한 근긴장이상증 진단을 받고, 약물치료 및 보톡스 주사치료를 받았다. 이후 로컬 재활병원에서 재활 및 도수치료를 받았으나, 호전되지 않고 증상 유지되던 중 약 3년 전(2020년경) 별다른 계기 없이 고개가 기울어지고, 뒷목 통증이 나타나 상급종합병원 신경과 재차 내원하여 근긴장이상증으로 진단받고 약물치료 및 local 한방병원 입원 치료를 수 차례 받았다. 그러나 증상이 호전 없이 비슷해 2023년 3월 16일부터 2023년 5월 11일까지 57일간 OO대학교 한방병원 한방재활의학과에 입원하여 한의복합 치료를 받았다.

(2) 약물 복용력

환자는 OO대학교 한방병원 한방재활의학과에서 입원 치료를 받는 동안 경기도 소재 상급종합병원 신경과에서 처방받은 약물을 복용하였다(Table I).

Table I. A List of Medicines Taken by Patient

Medicine	Method	Dosage per day
Baclofen Tab. 10mg	Tid, pc	6 tablets
Trihexyne Tab.	Tid, pc	1.5 tablets
Rivotril Tab.	Tid, pc	6 tablets
Diazepam Tab. 2mg	Tid, pc	3 tablets

Tab.: Tablet, Tid: ter in die(three times a day), pc.: post cibum(after meals)

(3) 검사 소견

① 영상 검사 소견

환추추 관절의 아탈구 및 측굴 변위의 정도를 확인하기 위해 입원 5일차(2023년 3월 20일)에 C-Spine AP 및 Atlas open mouth view X-ray를 촬영하였으며(Fig. 1A, Fig. 2A), 소견은 다음과 같다.

- ① C-Spine AP : 경추부 측굴 각도 (about 18 degrees)
- ② Atlas open mouth view : 치돌기 중심으로부터 양측 환추까지의 거리 차이(좌-우) (about 2.96mm)

② 신체검사 소견

입원 시 시행한 능동관절가동범위 검사에서 경추 굴곡 25도, 신전 50도 우측굴 40도, 좌측굴 20도, 우회전 40도, 좌회전 35도 측정되었으며, 신체검사 상 Spurling test(+/-), Compression test(+/-), Distraction test(+/-), George test(-/-)으로 확인되었다.

③ 진단검사의학 소견

입원 후 2023.03.17. 시행한 혈액검사 결과 Glucose 101mg/dl(high) 측정되었고, 그 외 항목은 모두 정상 범위 내로 측정되었으며 소변검사서 특이 소견은 없었다.

④ 계통문진 소견

보통 체격으로 소화가 잘 되고 일반식 1공기씩 섭취하였으며, 매일 1회 배변하였고 배뇨 상태는 양호하였다. 舌淡紅苔薄白, 脈緩하였다.

2) 치료 방법

(1) 침 치료

규격화된 일회용 호침(0.30x40mm stainless steel; Dongbang Medical Co., Ltd., Seongnam, Korea)을 사용하여 정침법(Clean needle technique)을 준수하며 1일 2회 침치료를 시행하였다. 오전(08:30)에는 앙와위 자세에서 경추부의 天牖(TE16), 天窓(SI16), 扶突(LI18), 天鼎(LI17), 完骨(GB12) 및 양쪽 습골(LI4), 衝陽(ST42) 위주로 선혈하고, 10-15mm

의 깊이까지 자침 후 전침기(STN-110, Stratek Co., Anyang, Korea)를 이용하여 양측 天牖(TE16), 完骨(GB12)에 2Hz로 20분간 침전기자극술을 시행하였다. 오후(14:00)에는 복와위 자세에서 양측 肩外俞(SI14), 肩中俞(SI15), 天柱(ST25), 風池(GB20), 肩井(GB21), 大椎(GV14), 大杼(BL11) 위주로 선혈하고, 우측에만 가열식 화침술을 시행하였다.

(2) 약침 치료

경추부 통증과 경직을 완화하여 관절가동범위를 증진시키고 근력을 강화할 목적으로 경추 후관절, 흉쇄유돌근, 사각근, 견갑거근의 압통점을 찾은 후 해당 부위에 자하거 약침액(Kirin, Wonju, KR)을 규격화된 일회용 주사기(29-gauge×38 mm, Sungshim Medical Co., Bucheon, KR)를 이용해 각 0.25cc씩 투여하였다.

(3) 추나 치료

환추의 회전변위, 경추의 굴곡 우회전 우측굴 변위를 치료하기 위하여 양와위 환추 교정기법 및 경추 굴곡 우회전 우측굴 변위 근막기법을 시행하였다. 모든 추나 치료는 입원 당일부터 퇴원 시까지 1주일에 3회 시행하였으며 한방재활의학과 전문의가 시행하였다. 구체적인 기법은 다음과 같다.

① 양와위 환추 교정기법

환자는 똑바로 누운 자세에서, 의사는 환자 머리 쪽에 빗장자세로 서서 환추의 회전변위가 일어난 쪽의 손바닥으로 측두관골부를 넓게 접촉한다. 이때 보조수로 반대쪽 후두부를 접촉하여 머리의 무게를 지지한다. 이후 회전변위의 반대편으로 머리를 제한장벽까지 회전시킨 후, 환자에게 회전변위가 일어난 쪽으로 약 5초 정도 등척성 수축을 하도록 지시한다. 수축이 끝나면 환자를 이완시킨 후 다시 새로운 제한장벽까지 회전시킨다. 이때 측추의 극돌기에 접촉한 식지를 이용하여 환추만 회전할 수 있도록 감지한다. 이것을 3-5회 정도 반복한다⁵⁾.

② 양와위 경추 굴곡 우회전 우측굴 변위 근막기법 환자는 똑바로 누운 자세에서, 의사는 환자의 머리 쪽에서 발끝 쪽을 향하여 앉은 자세를 취한다. 의사는 왼손 손가락의 지복을 교정하고자 하는 경추 분절의 우측 관절돌기 간에 댄다. 나머지 손가락은 위, 아래분절에 지지하여 우측으로 병진의 힘을 준다. 오른손으로는 두정부를 잡고 환자의 머리를 약간 신전한 상태에서 좌회전 좌측굴을 시키며 오른쪽 후관절의 저항이 느껴지는 제한장벽까지 간다. 환자는 이 상태에서 우측으로 측굴시키면서 우측 회전과 굴곡의 방향으로 등척성 저항을 약 5초 정도 한다. 환자를 이완 후에 조금 더 신전, 좌측굴, 좌회전시키며 새로운 제한장벽으로 유도한다. 위의 과정을 3-5회 정도 반복한다⁵⁾.

(4) 부항치료

환자의 통증 호소 및 근육 단축 부위를 고려하여 양측 肩外俞(SI14), 肩中俞(SI15), 肩井(GB21)에 1일 1회 건식 부항 및 자락관법을 시행하였다. 건식 부항을 시행할 때 부항컵(polycarbonate, 40×70 mm; DEmedical, Seoul, KR)을 사용하였고, 자락관법을 시행할 때 사혈기(SafeLan-Auto, Bosungmeditech, KR)를 사용하였다. 수포 생성과 같은 피부 손상을 방지하고자 총 치료 시간을 7분 이내로 제한하였다.

(5) 도인운동 및 한방물리치료

장시간의 경추부 변위로 인해 단축된 근육 이완을 목적으로 우측 상부승모근, 견갑거근, 흉쇄유돌근, 사각근 스트레칭을 한의사의 지도 하에 주 12회(1일 2회, 주 6일) 시행하였다. 또한 추나 치료 시행 이전에 근육, 근막의 이완을 목적으로 경추부에 경피적외선조사요법(infra-red therapy, IR)을 적용하였고 피부의 저항을 최소화하면서 심부조직은 효과적으로 자극하여 통증을 감소시키기 위해 경근간섭저주파요법(interference current therapy, ICT)을 주 6회(1일 1회, 주 6일) 시행하였다.

3) 평가방법

(1) 영상검사(X-ray; Atlas open mouth view, C-Spine AP)

환자의 제반 증상을 보다 더 명확히 평가 및 비교하기 위해 입원 5일차부터 2주 간격으로 영상검사(X-ray)를 시행하였다. 경추부 측굴 변위 정도를 평가 및 비교하기 위해 C-Spine AP view에서 C7의 극돌기 상연을 기준으로 하여, 수직선과 머리 중앙의 각도를 측정하였다. 환측 추 관절의 아탈구 정도를 평가 및 비교하기 위해 Atlas open mouth view에서 축추의 치돌기 중심을 지나는 수직선을 긋고, 수직선으로부터 양쪽 환추 몸통까지의 거리를 측정하였다.

(2) 관절가동범위검사(Range of motion test, ROM test)

경추의 움직임과 기능을 평가하기 위해 동일한 평가자가 경추의 굴곡, 신전, 측굴, 회전 각도를 하나의 각도계(FEI 12-1000 Baseline Plastic Goniometer, Missouri, USA)로 입원일, 그 후 1주 간격으로 측정하였으며, 퇴원일에 추가로 측정하였다.

(3) Tsui 평가 척도(Tsui rating scale)

Tsui 평가 척도는 불수의적 목 움직임의 정도와 지속 시간, 어깨 상승 정도, 진전의 심각도 및 지속시간 등을 통하여 경추 근긴장이상증의 증상 심각도를 평가하는 도구로, 평가 방식이 비교적 간단하여 경추 근긴장이상증 평가에 가장 널리 활용된다⁶⁾. 입원일부터 퇴원일까지

2주 간격으로 평가하였다.

(4) 숫자 평가 척도(Numeric rating scale, NRS)

NRS는 전혀 통증이 없는 상태를 0, 상상할 수 있는 가장 극심한 통증을 10으로 하여 환자가 자신이 느끼는 통증 강도에 해당하는 숫자를 선택하는 평가 척도이다. 숫자 개념만 알고 있으면 되므로 교육 수준에 큰 영향을 받지 않으며, 간단하게 평가할 수 있어 일반적으로 적용할 수 있다는 장점이 있다. 이를 통해 증례 환자의 통증을 입원일부터 퇴원일까지 매일 평가하였다.

(5) 통증장애지수(Pain disability index, PDI)

PDI는 관절질환 환자의 통증을 평가하기 위해 주로 활용되며 집안일, 여가 생활, 사회 활동, 직업(일), 성생활, 개인위생, 의식주 7가지 측면에서 통증을 정량적으로 평가하기 위한 설문지이다. 7가지 항목마다 최저 0점, 최고 10점까지 1점 단위로 환자가 통증 정도를 표기하며, 총 70점 만점이다⁷⁾. 입원일부터 퇴원일까지 2주 간격으로 평가하였다.

4) 치료 경과

(1) 영상 검사

① 경추부 측굴 변위 정도

C-Spine AP view를 활용하여 측정한 측굴 변위 정도는 입원 5일차에 18.14도에서 2주 후 14.92도 4주 후 13.73도로 호전되었다(Figs. 1A, 1B, 1C).

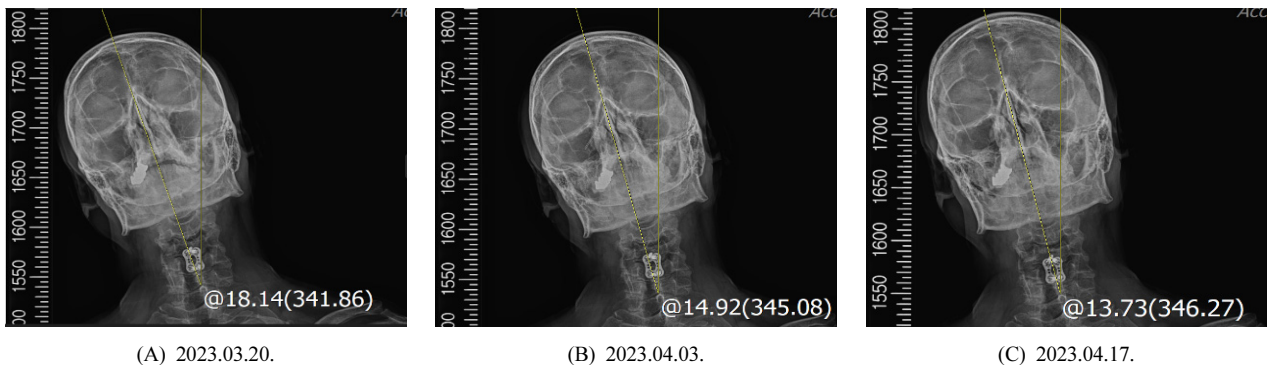


Fig. 1. C-spine AP x-ray images of patient.

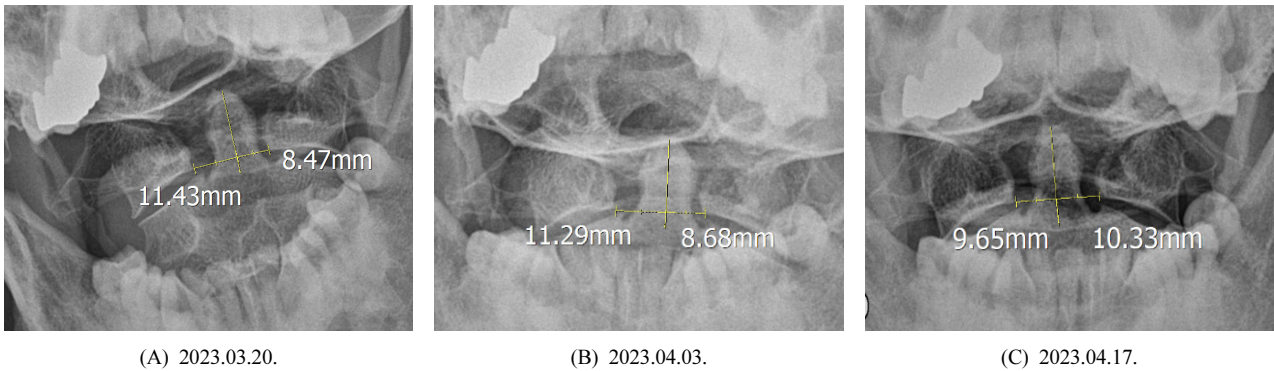


Fig. 2. Atlas open mouth view x-ray images of patient.

② 환측추관절의 아탈구 정도

Atlas Open Mouth View를 활용하여 측정한 환측추관절의 아탈구 변위 정도(우-좌)는 입원 5일차에 2.96mm에서 2주 후 2.612mm 4주 후 -0.68mm로 호전되었다(Figs. 2A, 2B, 2C).

(2) 경부 근긴장이상증 증상 심각도

Tsui 평가 척도를 활용하여 평가한 경부 근긴장이상증의 증상 심각도는 입원 시 15점에서 퇴원 시 12점으로 호전되었다(Fig. 3).

(3) 통증의 변화

입원 당시 호소하였던 우측 후경부 통증과 우측 상지 방사통은 모두 NRS 7에서 퇴원 시 NRS 3으로, PDI는 55점에서 42점으로 호전되었다(Fig. 4).

(4) 신체검사 및 기타 변화

주 1회 평가하였으며, 퇴원일에 시행한 능동관절가동범위 검사에서 경추 굴곡 25도, 신전 50도, 우측굴 35도, 좌측굴 15도, 우회전 60도, 좌회전 45도 측정되었으며, 신체검사 상 Spurling test(-/-), Compression test(-/-), Distraction

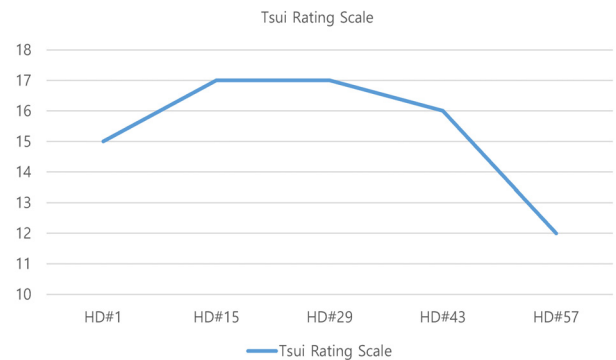


Fig. 3. Change of the tsui rating scale.

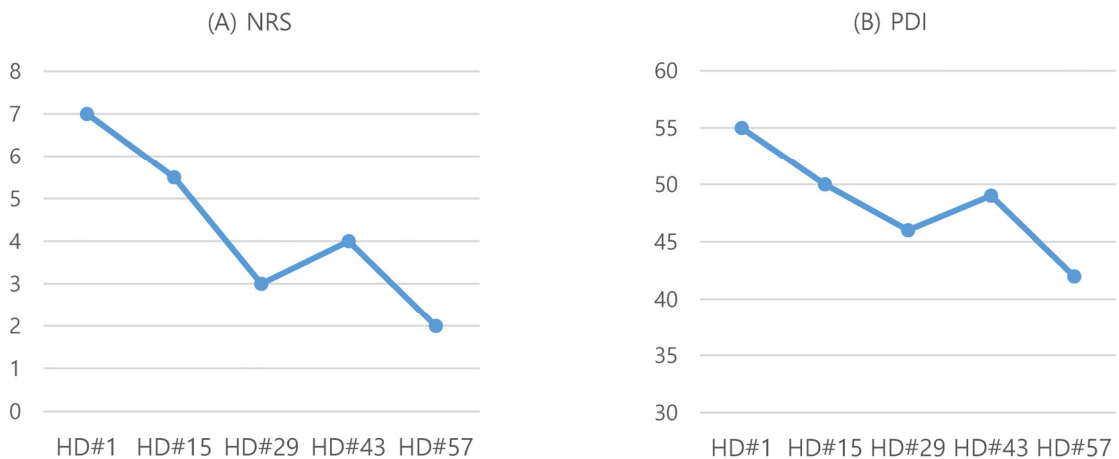


Fig. 4. Change of the patient's pain (A) NRS. (B)PDI. NRS: numeric rating scale, PDI: pain disability index.

Table II Cervical Range of Motion

	Flexion	Extension	Side bending	Rotation
*HD#1	25	50	40/20	40/35
*HD#15	25	50	35/0	40/40
*HD#29	25	50	40/5	40/40
*HD#43	25	50	40/10	40/40
*HD#57	25	50	40/20	60/45

*HD: hospital day

Table III Physical Examination of Cervical Spine

	Spurling	Compression	Distraction	George
*HD#1	+/-	+/-	+/-	-/-
*HD#15	-/-	-/-	-/-	-/-
*HD#29	-/-	-/-	-/-	-/-
*HD#43	-/-	-/-	-/-	-/-
*HD#57	-/-	-/-	-/-	-/-

*HD: hospital day

test(-/-), George test(-/-) 확인되었다. 퇴원시까지의 변화는 2주 간격으로 표로 정리하였다(Table II, III).

3. 고찰

최근 TOR1A, THAP1, GCH1, KMT2B 등의 유전자 돌연변이로 인해 나타나는 전사과정, 선조체의 도파민 신호, 시냅스 가소성의 비정상적 변화, 신경회로 억제 기전의 손실이 일부 근긴장이상증과 관련이 있는 것으로 밝혀졌다. 그러나 아직까지 정확한 병리기전은 밝혀지지 않아 진단은 주로 임상 징후를 통해 이루어진다. 치료 또한 병의 원인보다는 환자의 증상에 초점을 맞추어 이루어진다⁸⁾.

한편 Chipparini 등⁹⁾, Roche 등¹⁰⁾의 연구에 의하면 상부 경추인 환추(C1)와 축추(C2) 사이의 아탈구, 고정으로 인한 비정상적인 움직임으로 인해 경부 근긴장이상증이 발생할 수 있다. 환축추관절의 구조를 자세히 보면, 환추는 척추체가 없이 두 개의 큰 외측괴를 가진 고리 모양이며 축추는 척추체가 있고 그 위에 치돌기가 있다. 환추 전궁의 후방에 축추의 치돌기가 위치하며, 치돌기 뒤로는 환추의 양 외측괴에서 기시하는 횡인대와 치돌기 침부에서 기시하는 침인대(apical ligament) 및 익인

대(alar ligament)가 있다. 환축추 관절은 이처럼 인대 구조에 의해 비교적 안정적으로 유지되는 관절로, 특히 인대 구조 중 횡인대는 가장 두껍고 강해 축추의 치돌기를 환추 전궁에 고정시키는 동시에 매끄러운 섬유연질 표면을 가지고 있어 회전하는 동안에는 쉽게 치돌기가 미끄러질 수 있게 하여 광범위한 경추의 회전을 가능하게 한다¹¹⁾. 광범위한 운동이 일어나는 동시에 섬세한 신경, 혈관을 안정적으로 보호한다는 점에서 환축추관절은 매우 독특하다. 이러한 환축추관절의 기능장애는 근육의 경련이나 과도한 긴장을 유발할 수 있으므로 관절의 기능을 정상화하여 과도한 긴장과 근경련을 조절하는 것이 근긴장이상증 치료에 있어서 매우 중요하다¹²⁾.

환축추관절이 아탈구될 시 9번, 10번, 11번 뇌신경을 압박할 수 있으며¹³⁾, 11번 뇌신경인 부신경(accessory n.)의 바깥가지는 흉쇄유돌근(SCM)과 승모근을 조절하는 역할을 하므로 환축추관절의 아탈구는 경부 근긴장이상증과 밀접한 관련이 있을 수 있다. 따라서 경부 근긴장이상증 환자의 경우 환축추관절의 상태를 파악하는 것이 중요하다.

본 증례에서 입원 5일차에 시행한 Atlas open mouth view X-ray 검사 상 축추 치아돌기 중점에서 양쪽 환추까지의 거리 차이(좌-우)가 2.96mm로 환축추관절의 아탈구가 확인되었다. 또한, 근긴장 이상으로 인한 사경의 정도를 보다 더 정확히 평가하기 위해 C-Spine AP X-ray 검사를 시행하였으며, C7 극돌기 상연에서 그은 수직선과 두부 중양을 지나는 선이 이루는 측굴 각도는 18.14도로 측정되었다. 이러한 경추의 제반 변위 교정을 통한 관절가동범위 증진, 경추의 기능 회복, 통증 완화를 위하여 양와위 환추 교정기법과 양와위 경추 굴곡 우회전 우측 굴 변위 근막기법을 시행하였다. 양와위 환추 교정기법의 경우 그 명칭은 교정기법이지만 내용을 자세히 보면 관절의 제한장벽까지 움직인 후 반대쪽으로 등척성 저항운동을 반복하는 이완강화기법과 유사한데, 본 증례의 환자는 2021년경 C4-5 분절에 경추 전방 추간판 제거 및 유합술(Anterior Cervical Discectomy and Fusion, ACDF)을 받았던 환자로, 고속저진폭기법에 해당하는 관절 교정 추나 기법을 적용할 시 수술을 통해 유합한 C4-5 분절에 무리한 충격이 가해질 수 있어 근막 추나 기법을

시행하였다. 경추부에 적용한 추나 치료는 근육, 근막, 인대, 건 등 연부조직에 적용하여 통증 완화 및 근경련 감소, 미세 순환과 연부조직의 신장성을 증진시키는 효과가 있어 응용하였다⁵⁾.

본 증례에서 경부 근긴장이상증 환자에게 경추부의 통증 완화, 근육 및 근막 이완을 통한 경추의 편위 회복을 목적으로 경추부 추나 치료에 더하여 침 치료, 부항 치료, 운동 및 물리치료를 포함한 한의복합치료를 시행하였다. 아세틸콜린의 과분비로 인해 근섬유 단축이 생긴 근막유발점에 시행하는 침 치료의 경우 물리적으로 기능 이상 단위를 파괴하고, 국소 혈관확장을 통해 국소 혈류를 증가시키며 이를 통해 조직 내 SpO₂ 및 pH 수치를 개선하여 신경종말의 민감도를 감소시켜 진통 효과를 보이는 것으로 밝혀져 환자의 통증 호소 부위인 경추부 경혈에 침 치료를 시행하였다¹⁴⁾. 경추부 외에 별도로 습곡(LI4), 衝陽(ST42)에 시행한 침 자극은 근긴장이상증 환자들의 기저핵 뇌혈류를 증진시키는 효과가 있는 것으로 밝혀져 응용하였다¹⁵⁾. 전침치료, 특히 저빈도 전침자극은 β -endorphin, Enkephalin과 같은 내인성 아편양물질의 분비를 촉진시켜 진통효과를 유발하며, 실험적으로도 경추척추증 환자에서 진통효과가 입증되어 응용하였다¹⁶⁾. 약침 치료는 주사 약물 자체의 팽창 효과로 국소 부위의 피막이나 점액낭을 물리적으로 유착 박리하는 효과가 있으며, 그 중에서도 安心養血, 益氣補精의 효능이 있는 자하거¹⁷⁾가 함유된 약침을 근긴장이상으로 인해 장기간 단축된 상태의 우측 경향부 근육들을 氣血不足 상태로 판단하여 응용하였다. 부항 치료는 만성 목, 어깨 통증 환자들에게 시행하였을 때 피부 표면 온도의 상승과 통증 강도의 감소를 보여 만성 통증 경감에 효과적임이 입증되어 응용하였다¹⁸⁾.

본 연구에서는 영상검사, NRS, PDI, 신체검사 등 다양한 평가지표를 이용해 치료 경과를 파악하였다. 일반적으로 환축추관절의 아탈구 정도를 파악하기 위해 가장 많이 활용되는 영상검사는 CT(computed tomography, 컴퓨터단층촬영)이며, 가장 널리 활용되는 분류법인 Fielding and Hawkins분류에서도 CT를 통해 아탈구를 분류한다¹⁹⁾. Atlas Open mouth view X-ray 검사는 환축추관절의 불안정성을 평가하기 위해 활용되는 영상검사 기법 중 하

나이며 검사 시간이 짧고 비용이 적다는 장점이 있으나, 경추의 회전변위 또는 측굴이 있는 경우 척추의 해부학적 구조물이 영상에 애매하게 표시될 수 있어 해석에 제한이 있을 수 있다는 단점이 있다¹⁹⁾. 본 연구에서는 환자 개인 사정으로 CT 검사를 시행할 수 없어 선행연구를²⁰⁾ 참조하여 Atlas Open mouth view X-ray 검사를 시행하였고, 치돌기 중심선으로부터 양측 환추 몸통까지의 거리를 측정하고, 좌우의 차이를 계산하는 방법을 이용해 환축추관절의 아탈구 정도를 보다 객관적으로 파악하고자 하였다.

또한, 경부 근긴장이상증의 증상 심각도를 평가하기 위해 Tsui 평가 척도를 활용하였다. Tsui 평가 척도는 1985년 사경증 환자에 대한 보톡스 치료의 효과를 평가하고자 개발된 이래로 평가 방식이 비교적 간단하여 경부 근긴장이상증 평가에 가장 널리 활용되고 있다⁶⁾. 본 증례 보고에서는 입원일부터 퇴원일까지 2주 간격으로 평가하였다. 목의 기능 및 측굴의 호전 정도를 파악하기 위해 관절가동범위검사를 시행했으며, 통증의 강도를 파악하기 위해 NRS, PDI 설문을 활용하였다. 입원 33일차에 경과 관찰을 위해 후속적으로 시행한 Atlas open mouth view X-ray 상 좌우 차이가 -0.68mm로 호전되었으며, C-Spine AP X-ray 검사 상 측굴 각도가 13.73도로 호전되었다. Tsui 평가 척도 점수의 경우 15점에서 12점으로 호전되었다. 통증의 경우 입원 시 우측 경향부 통증, 상지방사통 모두 NRS 7에서 NRS 3 수준으로 호전되었으며, PDI는 55점에서 42점으로 호전되었다. 입원 2주차에 시행한 Tsui 평가 척도 점수가 약간 증가했는데, 당시 경추부 관절가동범위가 감소하였고, 어깨가 좀 더 거상되었지만 그 원인을 특정할 수 없었다. 그러나 영상검사 상 고개가 기울어진 정도는 감소하였으며, 관절가동범위검사 외의 다른 신체검사의 경우 입원 시 Spurling test(+/-), Compression test(+/-), Distraction test(+/-)에서 입원 2주차에 Spurling(-/-), Compression(-/-), Distraction(-/-)로 호전되었으며 통증 또한 감소했다.

본 증례보고에서는 경부 근긴장이상증으로 57일간 한방병원에 입원해 한의복합치료를 받은 환자의 증상에 대한 경과를 관찰하였다. 통상적인 한방병원의 입원치료보다 기간이 길었는데, 환자가 경부 근긴장이상증 뿐 아니

라 요통, 우측 하지 통증도 함께 치료받길 원했고 전신적인 통증으로 인해 장기간 활동량이 저조했던 상태로, 자력 보행이 어려운 점 등 일상생활 동작 수행에 지장이 있어 이러한 측면을 고려하여 입원치료를 최대한 오래 받기 원하였기에 의료진 주도로 의무기록사, 병원 행정과와 상의하여 입원치료 기간을 결정했다. 퇴원 후 1차례 서류 발급을 위해 외래 내원하였으며, 환자 거주지가 본원과 거리가 멀어 통원치료는 할 수 없었다. 본 연구는 환자의 의무기록을 후향적으로 분석한 증례보고 1례로서 비교 증례를 확보하지 못해 한의치료의 효과를 엄밀하게 비교 분석할 수 없었으며, 환자 치료 과정에서 환자 상태에 따라 하나의 치료가 아닌 복합적인 치료를 시행하였기에 각각의 치료가 환자 상태 호전에 미친 영향을 엄밀히 확인할 수 없었다. 또한 경부 근긴장이상증의 표준 검사는 CT이나 환자의 개인 사정으로 CT검사 대신 X-ray 검사를 시행하였다는 점에서 한계가 있다. 그럼에도 불구하고 한의 치료에 대한 연구가 많이 이뤄지지 않은 경부 근긴장이상증에 대해 추나요법을 포함한 한의 복합치료를 시행해 환축추 관절의 아탈구 및 경추의 측굴 정도, 통증, 경추 관절가동범위를 개선하였고, 이를 영상 검사를 포함한 다양한 평가지표를 통해 확인하였다는 점에서 본 연구가 경부 근긴장이상증 환자에게 경추부 추나요법을 적용할 수 있는 근거 자료가 될 수 있으며, 추후 보다 근거수준이 높은 연구의 밑거름이 될 수 있을 것이다.

4. 결론

본 증례 보고에서는 경부 근긴장이상증 환자에 대해 추나요법을 포함한 한의복합치료를 시행하였으며, 환축추 관절의 아탈구 및 경추부 측굴 정도의 완화, 통증 감소, 경추부 가동범위 증진, 삶의 질 증진 등의 효과가 있음을 영상검사(C-Spine AP, Atlas Open Mouth View X-ray), Tsui Rating Scale, NRS, PDI, ROM 등 다양한 평가 도구를 통해 확인하였다. 이에 본 연구가 추후 경부 근긴장이상증에 대한 추나요법, 한의치료의 효과를 확인하기

위한 근거수준이 높은 연구의 이론적, 임상적 배경이 될 수 있다고 생각하여 학계에 보고한다.

References

1. Tarsy D, Simon DK. Dystonia. *N Engl J Med*. 2006; 355(8):818-29. <https://doi.org/10.1056/NEJMra055549>
2. Jinnah HA, Teller JK, Galpern WR. Recent developments in dystonia. *Curr Opin Neurol*. 2015;28(4):400-5. <https://doi.org/10.1097/WCO.0000000000000213>
3. Kim JS, Jung YG, Kim JW, Shin DJ, Nam HW, Chung B. A case report of acquired rotating torticollis, treated by muscle energy techniques and oriental medicine. *The Journal of Korea CHUNA Manual Medicine for Spine & Nerves*. 2011;6(1):75-88.
4. Lee SB, Lee YJ. A case of cervical dystonia treatment using yin-yang balancing therapy of temporomandibular joint. *Journal of TMJ Balancing Medicine*. 2022;12(1): 15-21.
5. Korean Society of Chuna Manual Medicine. *Chuna manual medicine*. 2.5th ed. Seoul: Korean Society of Chuna Manual Medicine. 2017:4-17, 291-2, 304-6.
6. Comella CL, Perlmutter JS, Jinnah HA, Waliczek TA, Rosen AR, Galpern WR, Adler CA, Barbano RL, Factor SA, Goetz CG, Jankovic J, Reich SG, Rodriguez RL, Severt WL, Zurowski M, Fox SH, Stebbins GT. Clinimetric testing of the comprehensive cervical dystonia rating scale. *Mov Disord*. 2016;31(4):563-9. <https://doi.org/10.1002/mds.26534>
7. Tait RC, Chibnall JT, Krause S. The pain disability index: Psychometric properties. *Pain*. 1990;40(2):171-82. [https://doi.org/10.1016/0304-3959\(90\)90068-O](https://doi.org/10.1016/0304-3959(90)90068-O)
8. Balint B, Mencacci NE, Valente EM, Pisani A, Rothwell J, Jankovic J, Vidailhet M, Bhatia KP. Dystonia. *Nat Rev Dis Primers*. 2018;4(1):25. <https://doi.org/10.1038/s41572-018-0023-6>
9. Chiapparini L, Zorzi G, De Simone T, Maccagnano C, Seaman B, Savoiaro M, Corona C, Nardocci N. Persistent fixed torticollis due to Atlanto-axial rotatory fixation: Report of 4 pediatric cases. *Neuropediatrics*. 2005;36(1):45-9. <https://doi.org/10.1055/s-2004-830533>
10. Roche CJ, O'Malley M, Dorgan JC, Carty HM. A pictorial review of atlanto-axial rotatory fixation: Key points for the radiologist. *Clin Radiol*. 2001;56(12):947-58. <https://doi.org/10.1053/crad.2001.0679>
11. Tubbs RS, Hallock JD, Radcliff V, Naftel RP, Mortazavi M, Shoja MM, Loukas M, Cohen-Gadol AA. Ligaments of the craniocervical junction. *J Neurosurg Spine*. 2011; 14(6):697-709.

- <https://doi.org/10.3171/2011.1.SPINE10612>
12. Gregory P. Textbook of clinical chiropractic. Seoul:Pureun medical. 1998:346-69.
 13. Lee YJ. TMJ Balancing Medicine. 1st rev. Korea:Fishwood. 2019:45-367.
 14. Adrian W, Mike C, Jacqueline F. An Introduction to Western Medical Acupuncture Paperback. Lee SH. Korea. Hanmi Medical Publishing Co. 2021:65-72.
 15. Ha-Kawa SK, Yoshida T, Yague T, Tani M, Suzuki T, Sawada S. Acupuncture-induced cerebral blood flow responses in dystonia. *Ann Nucl Med*. 2006;20(1):83-8. <https://doi.org/10.1007/BF02985597>
 16. Korean Acupuncture & Moxibustion Society Textbook Compilation Commiittee. The acupuncture and moxibustion medicine. Seoul:Jipmoonpunlisher. 2012:160-2.
 17. Li S. Compendium of Materia Medica(本草綱目). Seoul: Ui-seong-dang. 1993:2963-6.
 18. Chi LM, Lin LM, Chen CL, Wang SF, Lai HL, Peng TC. The Effectiveness of Cupping Therapy on Relieving Chronic Neck and Shoulder Pain: A Randomized Controlled Trial. *Evid Based Complement Alternat Med*. 2016; 2016:7358918. <https://doi.org/10.1155/2016/7358918>
 19. González DCN, Ardura Aragón F, Sanjuan JC, Maniega SS, Andrino AL, García Fraile R, Labrador Hernández G, Calabia-Campo J, Caballero-García A, Córdova-Martínez A. C1-C2 Rotatory Subluxation in Adults “A Narrative Review”. *Diagnostics (Basel)*. 2022;12(7):1615. <https://doi.org/10.3390/diagnostics12071615>.
 20. Hariharan KV, Terhorst L, Maxwell MD, Bise CG, Timko MG, Schneider MJ. Inter-examiner reliability of radiographic measurements from Open-mouth lateral bending cervical radiographs. *Chiropr Man Therap*. 2020; 28(1):32. <https://doi.org/10.1186/s12998-020-00317-6>

ORCID

최승관	http://orcid.org/0000-0002-9577-1064
조정호	http://orcid.org/0009-0003-1361-8184
한윤희	http://orcid.org/0000-0002-0057-7227
우현준	http://orcid.org/0000-0003-1614-2145
하원배	http://orcid.org/0000-0002-9057-1354
이정한	http://orcid.org/0000-0002-7679-3946