

아밀로이드증을 동반한 다발골수종 환자의 자가말초혈액조혈모세포 이식 전 유도항암화학요법 후 발생한 말초신경병증에 대한 복합 한의 치험 1례

김마리아¹, 이세연^{1,2}, 구기범^{1,2}, 남이랑^{1,2}, 김민화¹, 김소연^{1,2}
¹부산대학교한방병원, ²부산대학교 한의학전문대학원 한의학과

A Case Report of Peripheral Neuropathy after Induction Chemotherapy before Autologous Peripheral Blood Stem Cell Transplantation in a Patient with Multiple Myeloma with Amyloidosis Treated with Complex Korean Medicine Treatment

Mariah Kim¹, Seyeon Lee^{1,2}, Kibeom Ku^{1,2}, Irang Nam^{1,2}, Minhwa Kim¹, So-yeon Kim^{1,2}

¹Korean Medicine Hospital of Pusan National University

²Dept. of Korean Medicine, School of Korean Medicine, Pusan National University

ABSTRACT

Introduction: We present a case of multiple myeloma with amyloidosis, which has features of peripheral neuropathy after induction chemotherapy before autologous peripheral blood stem cell transplantation, in a 56-year-old woman with Korean medicine.

Case Presentation: For 17 days of hospitalization, the patient with complaints of numbness and a tingling sensation in the hands and feet was treated with acupuncture, herbal medicine. To reduce the symptoms, we provided Korean medicine treatments, including herbal medicine, acupuncture, and moxibustion. The Visual Analog Scale (VAS) was used to evaluate the results of the treatment. Until discharge, the VAS scores decreased for both hands and the foot tingling sensation.

Conclusion: According to these results, Korean medicine treatment may be considered an effective treatment for tingling sensations in a patient with multiple myeloma with amyloidosis. Prospective studies are needed in the future to confirm and expand these findings.

Key words: multiple myeloma, peripheral neuropathy, amyloidosis

1. 서론

다발골수종은 B림프구의 성숙한 형태인 형질세포의 단일클론에서 기원한 B세포의 암성 증식에

의해 다발성으로 골을 침범하는 질환이며, 임상적인 특징으로 골수침범으로 인한 골병변, 신부전, 고칼슘혈증 등이 있다¹.

다발골수종 환자의 3~10% 중에서는 비정상적인 골수종 단백질의 침착에 의한 아밀로이드 유리경쇄 아밀로이드증(Amyloid-Light chain amyloidosis, AL amyloidosis)이 동반되며, 대표적으로 피부, 간, 신장, 심장, 소화기계, 자율신경계 등을 침범한다. 대부분 말초신경병증과 함께 자율신경부전을 동반하

· 투고일: 2023.09.19, 심사일: 2023.10.20, 게재확정일: 2023.10.20
· 교신저자: 김소연 경상남도 양산시 물금읍 금오로 20
부산대학교한방병원
TEL: 055-360-5953 FAX: 055-360-5906
E-mail: kimsy@pusan.ac.kr

며, 신경병증은 아밀로이드증에서 흔히 동반되는 증상 중 하나이다^{2,3}. 아밀로이드증에서 나타나는 신경병증의 증상은 주로 감각에서 타는 듯한 통증, 찌르는 듯한 통증 및 전기가 흐르는 듯한 통증, 그리고 무딘 감각이 있으며, 주로 손목 터널 증후군이 발생하지 않는 한 하지에 국한된다⁴.

한편, 다발성 골수종의 치료는 자가 조혈모세포 이식의 가능 여부를 평가해 이식대상군과 비이식군으로 구분하여 치료를 진행하며, 대상군으로 선정 시 이식에 앞서 관해유도요법을 선행한다. 유도항암요법에 사용되는 항암제 중 프로테아좀 억제제(Proteasome Inhibitor)인 Bortezomib(상품명 Velcade)은 세포의 항상성을 파괴하여 세포사멸을 일으켜 많이 사용되는 치료제 중 하나지만, 3분의 1 이상의 환자에게서 말초신경병증을 유발하여 투여량 감소 또는 치료 중단이 필요하여 치료 결과에 부정적인 영향을 미친다⁴. 또한 이 증상은 Bortezomib 치료 중단 후에도 수년 동안 지속될 수 있으며 삶의 질에 상당한 부정적인 영향을 미친다¹³. Bortezomib에 의한 말초신경병증은 일반적으로 감각 및 운동 신경병증으로 나타나며, 감각 이상(저림, 작열감), 통각 과민(유해한 자극에 대한 감수성 증가), 말초감각 상실 및 심부건반사 감소 등이 나타난다¹⁵. 이에 대한 치료는 주로 오피오이드, 가바펜틴 및 돌록세틴과 같은 약리학적 개입으로 한정되나, 종종 효과가 제한적이며 바람직하지 않은 부작용을 일으키므로 보완 치료법을 탐색해야 할 필요가 있다¹⁶.

말초신경병증은 한의학에서 비증(痺證), 마목(麻木) 등의 범주에서 다루어지고 있는 질환^{5,6}으로 오랜 기간 동안 많은 임상경험이 존재하였으나, 다발골수종 환자의 말초신경병증을 다루는 연구는 매우 제한적이며, 아밀로이드증을 동반한 다발골수종환자의 말초신경병증에 대한 한의 증례는 거의 전무한 상황이다. 이에 저자들은 기존 양약치료에 한의치료를 결합하여 일정한 효과를 얻은 아밀로이드증을 동반한 다발골수종 환자 1례를 보고하는 바이다.

II. 증례

본 증례는 후향적 증례보고로서, ○○한방병원 Institutional Review Board(IRB) 위원회의 심의면제 승인을 받았다(IRB-2023-09-004).

1. 성별/연령 : 여성/56세
2. 주소증 : 수족부 저린 감각, 시린 감각, 감각 저하
3. 발병일 : 2022년 10월경
4. 치료기간 : 2023년 3월 15일~2023년 3월 31일(총 17일간 입원 치료)
5. 과거력
 - 1) Hyperlipidemia : 2013년경 LMC(local medical center) 건강검진 상 진단, 약물 복용 중
 - 2) Pelvic inflammatory disease : 2014년경 복통 발생으로 ○○병원 검진 상 진단
 - 3) Herpes simplex : 2021년 7월경 genital blister 발생으로 ○○병원 Physical examination 상 진단
 - 4) r/o steroid withdrawal syndrome : 2022년 4월 13일 전신 관절통 및 morning stiffness 발생으로 ○○병원 Physical examination 상 진단
6. 가족력 : 부, 모 - Hypertension
7. 사회적 : 흡연(-), 음주(-), 기혼, 요양보호사
8. 현병력

2021년 5월경부터 거품뇨 지속되어 2021년 6월 23일 XX 병원 내원하여 시행한 urine test 상 urine PCR 7954 mg/g, sAlb 3.8 수치로 정밀 검사 위하여 ○○병원 신장내과에 의뢰되었다.

2021년 7월 6일 ○○병원 신장내과에서 시행한 신생검 상 좌측 신장의 미세변화증후군(Minimal Change Disease) 진단 하 2021년 7월 21일부터 고용량 스테로이드 치료(1 mg/kg)를 진행했으나, 반응이 없어 2021년 11월 10일 면역억제제 싸이클로스포린(Cyclosporine) 치료를 시작하였고, 싸이클로스포린 저항성으로 2022년 4월 13일부터 면역억제제 타크로리무스(tacrolimus) 치료

아밀로이드증을 동반한 다발골수종 환자의 자가말초혈액조혈모세포 이식 전 유도항암화학요법 후 발생한 말초신경병증에 대한 복합 한의 치험 1례

로 변경했으나 반응이 없어 2022년 8월 10일 치료가 중단되었다.

이후 상기 소견에 대한 다른 의견을 듣기 위해 △△병원으로 전원되어 시행한 검사에서 이상단백혈증이 확인되어 아밀로이드증 의증으로 2022년 8월 21일 △△병원 입원 하 시행한 골수생검 및 heart MRI 상 무증상 다발성 골수종 및 신장, 심장, 자율신경계를 침범한 아밀로이드 유리경쇄 아밀로이드증(Smoldering Multiple Myeloma (IgA, lambda) with Amyloid Light-chain amyloidosis (Kidney, heart, ANS)) ISS II, Mayo stage II로 진단을 받았다.

이후 조혈모세포 이식군에 해당되어 유도항암화학요법을 위해 ○○병원 혈액종양내과에서 2022년 10월 4일부터 bortezomib(상품명 Velcade), Lenalidomide(상품명 Revlimid), Dexamethasone 3제 요법(VRD 요법) 치료를 시작했다. VRD 요법 1주기 직후부터 양측 손발 끝에 쥐는 듯한 저린감 및 감각저하가 발생했다. 이후 2023년 1월 30일 VRD 요법 5주기 직후부터 수족부 저린감 및 감각저하가 심화되고, 수족부 통각 저하, 상하지 위약감이 발생하여 독립적 보행이 불가능했다. 또한 발화 시 발음이 뭉개지고 속도가 느려지는 구음장애가 발생했다.

상기 증상으로 2023년 2월 28일부터 2023년 3월 15일까지 ○○병원 혈액종양내과에 입원 치료하여 시행한 양측 신경전도검사(Nerve Conduction Study, NCS)상 상하지에 다발성 말초신경병증이 확인되어 lyrica, cymbalta 약제 추가 후 약간의 호전을 보였다. 또한 구음장애에 대한 정밀검사를 위해 시행한 뇌 자기공명영상(brain magnetic resonance imaging, brain MRI)(Fig. 1) 상 관찰되는 큰 특이 소견이 없어 신경계 증상은 아니며 입마름, 입주위 부종, 호흡 곤란 등으로 인해 느린 발성으로 추정되어 향후 신경학적 증상 혹은 진찰 변화에 대한 추적이 필요하다는 소견 하 재활치료를 받았다.

그러나 수족부 저린 감각 및 하지 위약감, 구음장애가 지속되어 2023년 3월 15일 본원 종양클리닉에 입원하였다.

9. 망문문절

- 1) 체 격 : 159.1 cm, 46.7 kg
- 2) 수 면 : 양호, 야간뇨로 인한 1-2회 각성
- 3) 식 욕 : 1/2공기 3식, 보통
- 4) 소 화 : 불량, 간헐적 식사 후 중완부 더부룩함 발생 경향
- 5) 대 변 : 1회/2-3일, 약간 무른변(Bristol Grade 5)
- 6) 소 변 : 보통, 야간뇨(1-2회)
- 7) 한 출 : 없음
- 8) 한 열 : 정상
- 9) 면 색 : 정상
- 10) 설 진 : 舌紅少苔
- 11) 맥 진 : 脈細弱
- 12) 기 타

- (1) 구 갈 : 간헐적 항암치료 후 심화되는 구갈 VAS 6
- (2) 구 건 : 간헐적 항암치료 후 심화되는 구건 VAS 6
- (3) 무기력감 : 지속적 전신 별무원인 심화되는 무기력감 VAS 7

10. 주요검사소견

- 1) Bone Marrow Biopsy(2022년 8월) : Increased Monoclonal Plasma Cells(14%)
- 2) Echocardiography(2022년 8월) : increased LV septal wall thickness
- 3) Autonomic Function Test(2022년 8월) : mild sudomotor dysfunction
- 4) Nerve Conduction Study(2022년 8월) : sensory dominant polyneuropathy
- 5) Cardiac Magnetic resonance(2022년 8월) : Diffuse subtle LGE in basal, mil LV wall→Probable mild amyloid infiltration, Normal LV systolic function
- 6) Immunohistochemistry(2022년 8월) : Amyloid

P : Positive, Amyloid A : Negative, Kappa : Negative, Lambda : Positive, TTR : Negative
 →Conclusion : Consistent with amyloidosis, AL type

- 7) Serum Free Light Chain 160, BNP 261 ng/mL, Troponin T 0.041 ng/mL (180, 1800, 0.025) à AL amyloidosis in kidney and heart, stage II
- 8) MR 1.5T Brain(CE) & Diffusion(2023년 3월)

(Fig. 1) : Multifocal tiny diffusion restrictions involving both cerebral hemispheres-with or without enhancement→DDx. Acute to subacute stage of embolic infarction/CNS involvement of multiple myeloma, less likely, About 1.5cm sized prominent CSF space at right frontal convexity with adjacent bony thinning, r/o arachnoid cyst

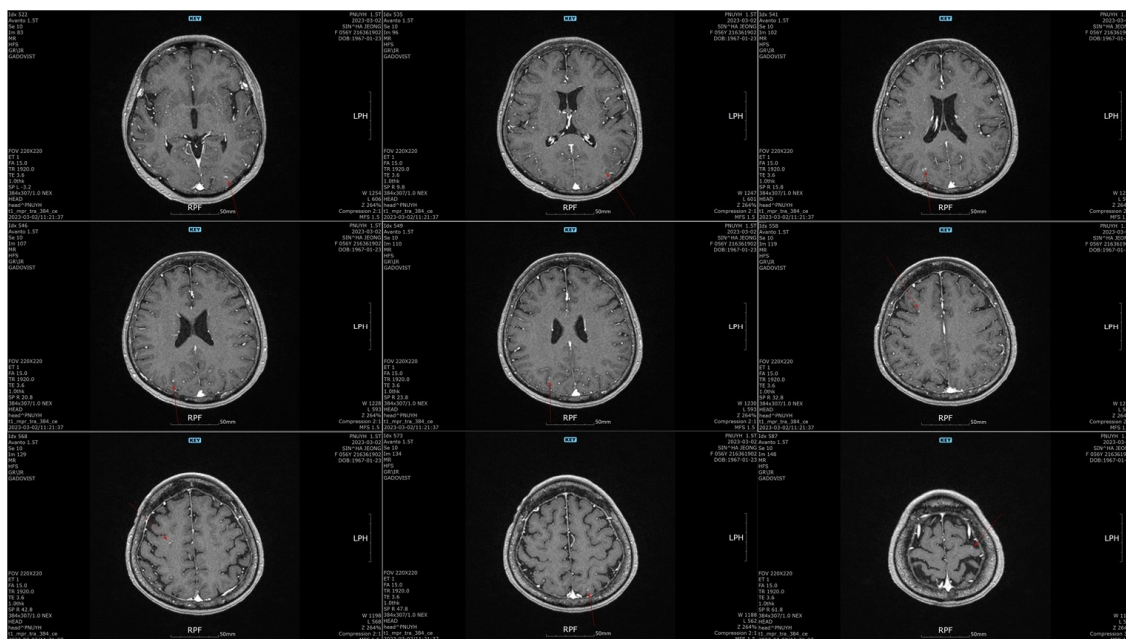


Fig. 1. Brain magnetic resonance imaging : the red arrow points to the infarction area.

11. 복용 약물(Table 1)

상하지 이상감각 및 감각 저하 증상으로 2023년 2월 27일부터 지속적으로 Pregabalin(상품명 Lyrica) 75 MG 1 Capsule을 하루 2회, 아침 저녁 식후에 복용하였고, 2023년 3월 3일부터 Duloxetine(상품명 Cymbalta) 30 MG 1 Capsule

을 하루 1회, 아침 식후에 복용하였다. 그 밖에도 항혈전, 혈소판응집억제제, 고지혈증 치료제, 칼슘제제/비타민을 포함하는 칼슘 제제, 식욕촉진제, 프로톤 펌프 저해제를 경구 복용하였다.

아밀로이드증을 동반한 다발골수종 환자의 자가말초혈액조혈모세포 이식 전 유도항암화학요법 후 발생한 말초신경병증에 대한 복합 한의 치험 1례

Table 1. The Prescription of Western Medicine

Western medicine	Component & content	Taking method
PLAVITOR	Clopidogrel 75 mg	1 Tablet qd* pc†
LIPITOR PLUS	Atorvastatin calcium trihydrate 10.9 mg (10 mg as atorvastatin), Ezetimibe 10 mg	1 Tablet qd pc
DICAMAX D	Calcium Carbonate 250 mg (100 mg as calcium), cholecalciferol concentrated powder 10 mg (1000 iu as cholecalciferol)	1 Tablet qd pc
APETROL ES	Megestrol 650 mg	1 Pack qd pc
NEXIUM	Esomeprazol 20 mg	1 Tablet qd ac‡
LYRICA	Pregabalin 75 mg	1 Capsule bid§ pc
CYMBALTA	Duloxetine 30 mg	1 Capsule qd pc

*qd : quaque die, †pc : post cibum, after meals, ‡ac : ante cibum, before meals, §bid : bis in die, twice daily

12. 한방치료

- 침구치료 : 입원 기간 동안 1회용 스테인리스 침(길이 30 mm, 두께 0.20 mm, 동방침, 한국)을 사용하여 양와위 자세로 오전 1회 시행하였다. 혈위에 따라 10-20 mm의 깊이로 자침하였으며 20분간 유침하였다. 침을 맞는 동안 양하지에 적외선 조사요법을 적용하였고, 전침기(ITO CO., LTD 제조)를 이용하여 양측 八邪에 constant mode, 3 Hz, 300 μ s로 전침치료를 병행하였다.
 - 穴位 : CV10(下脘), CV12(中脘), 양측 ST25(天樞), LI4(合谷), EX-UE9(八邪), 우측 ST36(足三里), LR3(太衝), 좌측 SP6(三陰交), KI7(復溜), SP3(太白)
 - 간접구 : 간접구(동방온구기)를 이용하여 CV12(中脘), CV4(關元)에 20분씩 일 1회 시행했다.
- 한약치료 : 상기 망문문질 및 환자의 호소 증상(상하지 저림 및 시린 이상감각, 피부 냉감, 구갈, 요슬 산연, 야간뇨, 기력저하 등)을 토대로 환자를 신양허(腎陽虛)로 변증하였고, 수족 감각이상 및 기력저하 개선을 목적으로 팔미지황환(八味地黃丸)을 사용하였다. 환자의 경제적인 이유 및 당약에 대한 거부감으로 당약 대신 제제약 위주로 한약치료를 진행했다.
 - 팔미지황환(八味地黃丸) : 지황 5 g, 산수유

3 g, 산약 3 g, 택사 3 g, 복령 3 g, 목단피 3 g, 계피 1 g, 제부자 가루 0.5 g으로 구성된 한국크라시에 팔미지황환(K-14)을 2023년 3월 16일 저녁부터 3월 28일 아침까지 하루 3회 식후 1시간 용법으로 투약하였다.

- 그 외 기타 한약 : 2023년 3월 15일 저녁 환자가 구건 및 구감 증상을 호소하여 제일백문동탕엑스과립을 2023년 3월 15일 저녁부터 2023년 3월 16일 점심까지 하루 3회 식후 1시간 용법으로 투약하였다. 이후 구건 및 구감 완화를 위해 한신생맥산(단미엑스산혼합제)을 2023년 3월 16일 저녁부터 2023년 3월 23일 점심까지 하루 3회 식후 1시간 용법으로 투약하였다. 2023년 3월 23일 환자 진술상 구건, 구감 증상은 경감되었으나 기상 시 및 아침 식사 시 자한 증상 심화를 호소하여 황기연조엑스(3.1~3.8→1) 0.543 g, 인삼연조엑스(2.2~2.7→1) 0.523 g, 백출연조엑스 0.491 g, 감초연조엑스 0.403 g, 당귀연조엑스 0.225 g, 진피연조엑스 0.336 g, 승마연조엑스 0.095 g, 시호연조엑스 0.076 g으로 구성된 한신 보중익기탕 연조엑스를 2023년 3월 23일 점심부터 2023년 3월 31일 아침까지 하루 3회 식후 1시간 용법으로 투약하였다. 양측 소퇴부 및 족저부 통증 완화를 위해 한국크라시에 작

약감초탕(K-03)을 2023년 3월 28일 점심부터 2023년 3월 31일 아침까지 하루 3회 식후 1시간 용법으로 투약하였다.

- 3) 기타치료 : 1일 1회 5분간 양수족부에 파라핀 욕요법(paraffin bath), 1일 1회 30분간 재활전용 자전거 운동, 1일 1회 15분간 양하지에 공기압을 시행했다.

13. 평가도구

- 1) Visual Analog Scale(VAS) : 환자가 호소하는 수족부 저린 감각 및 시린 감각, 구건 및 구감 증상, 전신 무기력감에 관하여 주관적으로 호소하는 증상 및 불편감의 변화를 입원 시부터 퇴원 시까지 매일 Visual Analog Scale(VAS)로 평가했다. 환자의 진술을 근거로 기간에 따른 VAS를 Fig. 2에 기록하였다.

주 호소 증상이었던 수족부 저린 감각 및 시린 감각은 입원 당시 VAS 8 수준의 양측 수장부 및 하지 전체 부위가 쥐 나듯이 저리며, 시린 양상의 감각 이상이었다. 환자는 상기 증상 때문에 독립적으로 젓가락질을 할 수 없어 식사 시 숟가락으로만 이용하는 상태에서 본원에 입원하였다. 입원 2일차(2023년 3월 16일) 저녁부터 팔미지황환이 하루 3번 투약되었으며, 입원 치료 3일차(2023년 3월 17일)에 시린 감각은 VAS 7로 경감되었고, 이 때부터 식사 시 1분 정도 젓가락질을 시도해보도록 권유하여 젓가락질 연습을 시작하였다. 입원 치료 8일차(2023년 3월 22일)에 VAS 4로 줄어들었으며, 이 때부터 식사 시 젓가락질을 5분 정도 지속할 수 있었다. 입원 치료 14일차(2023년 3월 28일)에는 환자가 식사 처음부터 끝까지 젓가락질을 가능할 정도로 증상이 호전되었으며, 입원 치료 15일차(2023년 3월 29일)에는 VAS 1 수준까지 호전되었다. 환자의 시린 감각 완화 및 손가락 소세운동 근력 향상은 호전이 되었으나 2023년 3월 23일부터 환자가 기상 및 식사 시의 자한 및 도한을 호소하여 음양양허를 동반한 한

출 증상에 보중익기탕을 2023년 3월 23일부터 퇴원 시까지 투여하였다.

다만 저린 감각은 입원 치료 6일차까지 변화가 없다가 입원 치료 7일차부터 쥐 나듯이 저린 감각에서 무디게 저린 감각을 표현하였고, 입원 치료 12일차(2023년 3월 26일)에는 쥐나는 듯한 통증을 NRS 8로 호소하였다. 이후 입원 치료 15일차에 통증은 소실되고 다시 무딘 저린 감각을 VAS 8로 호소했고 퇴원 시까지 같은 정도로 유지되었다.

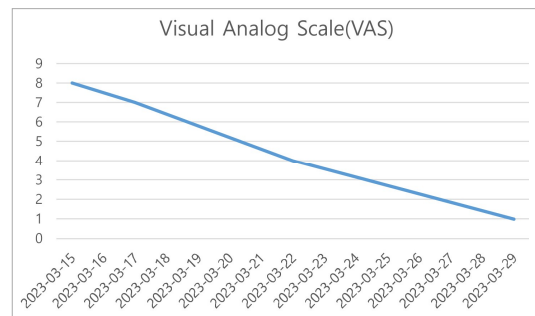


Fig. 2. Visual analog scale (VAS) in tingling sensation.

III. 고 찰

다발성골수종은 백혈병, 림프종과 함께 대표 적인 혈액종양으로 B림프구의 성숙형태인 형질세포가 증식하는 혈액암이다. 평균 연령은 65세로 고령에 주로 발병하며 최근 인구의 고령화로 서구에서 뿐만 아니라 우리나라에서도 그 빈도가 늘어나고 있다. 다발성 골수종은 독특한 임상상을 보이는데 형질 세포의 골수 침윤, 단클론 단백 생산 및 면역결핍에 의한 증상이 나타난다. 뼈의 통증, 골절 및 고칼슘혈증이 가장 흔한 증상이며 빈혈이 대부분에서 관찰되고 출혈이나 혈액점도증가도 나타난다. 1/4의 환자에서 신부전이 동반되며 이런 환자의 예후는 불량하다. 3~10% 정도의 환자가 아미로이드증을 동반하는 것으로 보고되어 있으며, 주로 아밀로이드증 발생 이전에 다발골수종이 선행하는

것으로 알려져 있다^{2,7}.

아밀로이드증은 드문 질환으로 불용성인 아밀로이드 원섬유가 조직에 침착하여 발생하는 데 일차성 아밀로이드증, 이차성 아밀로이드증, 가족성 아밀로이드증으로 나누기도 한다. 일차성 아밀로이드증은 형질세포질환의 하나로서 아밀로이드 단백질은 골수의 단클론 형질세포들에서 만들어진 단클론 면역글로불린 경쇄 혹은 중쇄의 분절로 되어 있다. 증상은 다양하며 일반적으로 전신 피로감, 체중 감소, 현기증 등이 나타나고 주요 장기를 침범하여 기능 이상을 초래한다. 흔히 침범하는 장기는 심장, 신장, 간과 신경계이며 위장관을 침범하기도 한다^{2,8}.

진단을 위해서는 조직 생검이 필요하며 침범된 조직의 특이한 Congo red 염색상이나 전자현미경상 특이상 단백질섬유들을 관찰하여 진단할 수 있다. 일차성 아밀로이드증의 치료원칙은 형질세포질환을 억제함으로써 아밀로이드를 형성하는 단클론 자유경쇄를 감소시키고 장기에 침착된 아밀로이드가 재흡수되어 장기기능이 회복될 때까지 보존적인 치료를 하는 것이다. 형질세포질환을 억제하기 위한 치료로는 고용량 항암화학요법 및 자가 조혈모세포 이식이 가장 효과적이라고 알려져 왔으며 혈액학적 반응률이 50~60%, 장기반응이 34~48% 정도로 보고되고 있다⁹. 하지만 최근 보고된 3상 연구 결과에서는 조혈모세포이식과 관련한 사망률이 높아 기존의 melphalan과 dexamethasone 병합 치료에 비해 우월하지 않다는 결과가 보고되어 환자의 상태와 병의 진행 정도에 따라 적절히 선택하여 치료하여야 할 것으로 생각된다¹⁰.

말초신경병증을 주로 유발하는 항암제로는 platinum compounds(cisplatin, carboplatin, and oxaliplatin), spindle poisons/antitubulins(paclitaxel, docetaxel, ixabepilone, and incristine), proteasome inhibitors(bortezomib) 등이 있다. 약물에 따라 dorsal root ganglial neuronal cell body change, demyelination과 axonal damage, axon terminal에서의 ion channels의 변화, neurotransmitters와 그 receptors의 변성,

mitochondrial DNA(mtDNA) damage에 의한 mitochondrial dysfunction 등의 기전이 신경 손상에 관여하는데, bortezomib은 주로 demyelination과 axonal damage를 유발하는 것으로 알려져 있다¹¹.

항암제로 유발된 말초신경병증(Chemotherapy induced peripheral neuropathy, CIPN) 환자에 대한 침치료 임상연구로는, CIPN 환자 5명에게 침술을 시행한 연속 증례보고¹⁴, 침술을 받은 CIPN 환자에 대한 후향적 조사¹⁵, CIPN 환자에서의 침술 효과 확인을 위한 예비 연구¹⁶ 등이 보고된 바 있고, CIPN에 대한 봉독약 침¹⁷이나 전침¹⁸의 효능에 대한 연구도 있었다.

기존의 실험연구를 통해 알려진 바에 의하면, 말초신경병증에 대한 침의 효능은 nerves, hormones, cytokines 및 다른 mediators들이 작용하는 매우 복잡한 기전에 의해 나타나는 것으로 추정된다¹⁹. 침 치료는 neurotrophins, nerve growth factor(NGF), glialderived neurotrophic factor(GDNF), brain-derived neurotrophic factor(BDNF) 및 insulin growth factor(IGF)를 포함한 다양한 growth factors의 변화를 유발하고, GABA-ergic, serotonergic, 및 adrenergic neurotransmission을 증폭하여 통증에 대한 sensory neuron의 민감도를 감소시키며, cell homeostasis에 관여하는 다양한 transcriptional factors의 발현을 조절하는 것으로 알려져 있다¹⁹.

본 증례에서 환자는 원발성 아밀로이드증 및 Bortezomib 치료 이후 발생한 상하지 시린 감각, 저린 감각 및 상하지 근력저하로 타병원에서 처방 받은 pregabalin, duloxetine을 복용하였으나 별무호전하여 본원에 입원하였으며, 총 17일간 침, 전침, 뜸, 한약치료, 기타 물리치료를 받았다. 한편 한약치료에서 주로 사용된 팔미지황환은 熟地黄, 山藥, 車前子, 白茯苓, 牡丹皮, 附子炮, 肉桂로 구성되어 있으며, 《금궤요략(金匱要略)》에서 처음 등장하였다. 팔미지황환에 牛膝, 車前子가 가미된 우차신기환은 당뇨병성 신경병증 관련된 사지 통증과 같은 증상(감각 상실, 냉감 등)에 다용되었으며¹⁶,

oxaliplatin 유발된 말초신경독성의 억제 효과가 보고되었고¹², paclitaxel/carboplatin 치료 후 발생한 말초신경병증에 대한 완화 효과가 보고된 바 있다¹⁷. 침치료에서는 비증 및 마목의 다용혈인 LI4(合谷), EX-UE9(八邪)과¹⁸, 증례연구에 사용된 ST36(足三里), LR3(太衝) 등을 추가하여 선혈했다¹⁹. 또한 환자의 소화불량 증상 개선 도모로 CV10(下脘), CV12(中脘), 양측 ST25(天樞)을 가감했다.

본 증례의 한계점은 EORTC QLQ-C30, EORTC QLQ-CIPN20, NCIC-CTC neuropathy grade와 같은 객관적인 삶의 질 평가도구나 신경병증 증상평가도구를 사용하지 않아 객관성이 떨어진다는 점을 한계점으로 제시할 수 있다. 근신경전도검사나 필라멘트검사를 사용하여 말초신경병증의 경과를 추적하지 못하였다는 점도 한계점으로 제시할 수 있다. 또한 본 증례보고에서는 다양한 치료법을 같이 사용하였으며, 1례의 증례보고이기 때문에 환자의 호전도를 일반화할 수 없다는 점 또한 아쉬운 점이다.

본 증례의 의의는 한의치료로 아밀로이드증 연관 말초신경병증과 CIPN으로 인한 환자의 불편감을 완화시켰다는 점에서 보고의 의의가 있다.

감사의 글

본 연구는 2022년도 부산대학교병원 임상연구비 지원으로 이루어졌음.

참고문헌

1. Raab MS, Podar K, Breitkreutz I, Richardson PG, Anderson KC. Multiple myeloma. *Lancet* 2009;374(9686):324-39.
2. Kyle RA, Gertz MA. Primary systemic amyloidosis: clinical and laboratory features in 474 cases. *Semin Hematol* 1995;32(1):45-59.
3. Wang AK, Fealey RD, Gehrking TL, Low PA.

Patterns of neuropathy and autonomic failure in patients with amyloidosis. *Mayo Clin Proc* 2008;83(11):1226-30.

4. Argyriou AA, Iconomou G, Kalofonos HP. Bortezomib-induced peripheral neuropathy in multiple myeloma: a comprehensive review of the literature. *Blood* 2008;112(5):1593-9.
5. Park JH, Jung IC, Lee SH, Lee JS, Bae KR, Cho CK, et al. Preliminary study to develop an instrument for pattern identification and evaluation for chemotherapy-induced peripheral neuropathy (CIPN). *The Journal of Internal Korean Medicine* 2016;37(1):77-89.
6. Association of Korean Medicine Professors for Cardiovascular and Neurological Medicine. Cardiovascular and Neurological Medicine in Korean Medicine I. Seoul: Wooripub; 2018, p. 289-308.
7. Alexanian R, Fraschini G, Smith L. Amyloidosis in multiple myeloma or without apparent cause. *Arch Intern Med* 1984;144(11):2158-60.
8. Kim HJ, Moon SJ, Kim HJ, Choi HY, Ryu DR, Yoo TH, et al. Clinical Science : Clinical Characteristics of Amyloidosis. *Kidney Research and Clinical Practice* 2005;24(2):230-8.
9. Comenzo RL, Gertz MA. Autologous stem cell transplantation for primary systemic amyloidosis. *Blood* 2002 Jun;99(12):4276-82.
10. Jaccard A, Moreau P, Leblond V, Leleu X, Benboubker L, Hermine O, et al. High-Dose Melphalan versus Melphalan plus Dexamethasone for AL Amyloidosis. *N Engl J Med* 2007 Jun;357(11):1083-93.
11. Han Y, Smith MT. Pathobiology of cancer chemotherapy-induced peripheral neuropathy (CIPN). *Front Pharmacol* 2013;4:156.
12. Kono T, Mamiya N, Chisato N, Ebisawa Y.

- Yamazaki H, Watari J, et al. Efficacy of goshajinkigan for peripheral neurotoxicity of oxaliplatin in patients with advanced or recurrent colorectal cancer. *Evidence-based complementary and alternative medicine* 2011;2011:418481.
13. Richardson PG, Briemberg H, Jagannath S, Wen PY, Barlogie B, Berenson J, et al. Frequency, characteristics, and reversibility of peripheral neuropathy during treatment of advanced multiple myeloma with bortezomib. *J Clin Oncol* 2006;24(19):3113-20. pmid:16754936.
 14. Kyle RA, Kelly JJ, Dyck PJ. Amyloidosis and neuropathy. In: PJ Dyck, PK Thomas, eds. *Peripheral Neuropathy*. 4th ed. Philadelphia, PA: Elsevier Saunders; 2005, p. 2427-51.
 15. Kerckhove N, Collin A, Conde S, Chateix C, Pezet D, Balayssac D. Long-term effects, pathophysiological mechanisms, and risk factors of chemotherapy-induced peripheral neuropathies: a comprehensive literature review. *Front Pharmacol* 2017;8:86.
 16. Piccolo J, Kolesar JM. Prevention and treatment of chemotherapy-induced peripheral neuropathy. *Am J Health Syst Pharm* 2014;71(1):19-25.
 17. Kaku H, Kumagai S, Onoue H, Takada A, Shoji T, Miura F, et al. Objective evaluation of the alleviating effects of Goshajinkigan on peripheral neuropathy induced by paclitaxel/carboplatin therapy: A multicenter collaborative study. *Experimental and therapeutic medicine* 2012;3(1):60-5.
 18. Nationwide College of Korean Medicine Faculty Council of Cardiology Internal Medicine. *Cardiovascular and Neurological Medicine in Korean Medicine* Seoul: Woori pub; 2016, p. 273-82.
 19. Lee JH, Park HL, Lee HY, Cho MK, Hong MN, Han CW, et al. Case Report of Chemotherapy Induced Peripheral Neuropathy Treated with Korean Medicine. *Korean J Oriental Physiology & Pathology* 2014;28(5):565-70.